FOLIA ANATOMICA VNIVERSITATIS CONIMBRIGENSIS

INDEX

Vol. XXVI
Fasc. 1

NN 1-2

«IMPRENSA DE COIMBRA, L.DA»
MCMLI

FOLIA ANATOMICA
VNIVERSITATIS
CONIMBRIGENSIS

VOL. XXVI N.º 1

GANGLION STELLATUM

ESTUDO HISTÓRICO ANATÓMICO E EXPERIMENTAL

POR

HERMÉNIO CARDOSO INÁCIO *
Assistente da Faculdade de Medicina
da Universidade de Coimbra

SUMÁRIO

---

* Em publicações anteriores tem usado as assinaturas: *Herménio Cardoso, H. Cardoso Teixeira, Herménio I. Cardoso Teixeira e Herménio Inácio de Cardoso Teixeira.*

PRIMEIRA PARTE

ESTUDO HISTÓRICO

CAPÍTULO PRIMEIRO

DEFINIÇÃO E DESIGNAÇÕES DO GANGLION STELLATUM

CAPÍTULO SEGUNDO

EVOLUÇÃO HISTÓRICA DO CONCEITO DE NERVO GRANDE SIMPÁTICO

1 — Antiguidade até Galeno
2 — Do século II ao século XVII
3 — Durante os séculos XVII e XVIII
4 — Durante os séculos XIX e XX

CAPÍTULO TERCEIRO

CONCEITOS DO SISTEMA NERVOSO GRANDE SIMPÁTICO

1 — Conceito Anatómico
2 — Conceito Fisiológico
3 — Conceito Histológico
4 — Conceito Embriológico

CAPÍTULO PRIMEIRO

DEFINIÇÃO E DESIGNAÇÕES DO *GANGLION STELLATUM*

O *Ganglion Stellatum* do Homem é um nódulo de tecido nervoso vegetativo que apresenta uma configuração exterior polimorfa, tem dimensões variáveis e encontra-se situado na fosseta supra-retro-pleural de SEBILEAU. Mostra numerosos ramos que irradiam em diversas direcções e funciona como um centro víscero-somático do sistema nervoso grande simpático.

Actualmente podemos definir, assim, o *Ganglion Stellatum*, englobando aspectos de ordem anatómica e fisiológica que traduzem a súmula de amplos conhecimentos acumulados através de alguns séculos, durante os quais aquela massa ganglionar foi conhecida por outras denominações.

Ganglion (*ii*) é uma palavra latina de origem grega Γάγγλιον. Para Hipócrates esta palavra designava os tumores das bainhas dos tendões e, como nos diz DAREMBERG *, traduzia o aparecimento duma formação anormal. Como foram encontrados engorgitamentos de forma semelhante em relação com certos vasos e nervos, aplicou-se-lhes a mesma designação. É o que se pode depreender do texto de GALENO que adiante transcrevemos, onde se faz referência ao gânglio anexo aos nervos que do encéfalo se dirigem para as vísceras abdominais. Quando esses nervos entram no tórax apresentam um gânglio e, para DAREMBERG [211], trata-se do gânglio cervical inferior. Portanto, já foi assinalado por GALENO, embora sem nome especial.

---

* CH. DAREMBERG, *Oeuvres Anatomiques, Physiologiques et Médicales de Galien.* II, 172.

Ganglion cervical inferior foi a denominação aplicada àquela massa ganglionar po rnumerosos anatómicos e, presentemente, ainda é adoptada por alguns autores.

NOGUEZ [578], ao referir-se a este gânglio que o nervo intercostal (nervo grande simpático) apresenta à entrada do peito, diz que se chama *gânglio semilunar*. Pela situação e ramificações que descreve, vê-se que corresponde ao gânglio estrelado.

As dimensões do gânglio cervical inferior são muito variáveis de indivíduo para indivíduo, mas nota-se que é sempre menor do que o gânglio cervical superior; por este facto mereceu a MERTRUD [518] a designação de *pequeno gânglio cervical do nervo intercostal*.

HALLER [305], SCARPA [697] e outros denominaram o gânglio cervical inferior por *gânglio cervical ínfimo*, *ganglion cervicale infimus* ou *imus*.

O gânglio cervical inferior foi minuciosamente descrito por NEUBAUER com a designação de *primeiro gânglio torácico*, e, segundo afirma CRUVEILHIER [199], aquela denominação convém-lhe perfeitamente, porque a fusão entre o gânglio cervical inferior e o primeiro gânglio torácico é muito frequente. Além disso, fica situado por diante da apófise transversa da sétima vértebra cervical, isto é, na transição do pescoço para a cavidade torácica.

Como homenagem a tão completo estudo tornou-se frequente a designação de *Ganglion Stellatum* de NEUBAUER, ou simplesmente *gânglio* de NEUBAUER.

Entre os autores de língua francesa vulgarizou-se a denominação de *ganglion confondu*, atendendo à fusão e reunião mais ou menos íntima dos nódulos nervosos que constituem o *gânglio estrelado*.

Esta designação de *gânglio estrelado* ou *gânglio estelar* — *Ganglion Stellatum* — divulgada por LUDWIG e THIRY, tornou-se a expressão mundialmente preferida pelos patologistas, neurologistas e dum modo especial pelos neurocirurgiões, a partir da qual criaram neologismos e expressões de profusa expansão como estelectomia e novocainização do estrelado.

Na realidade, o gânglio cervical inferior com todos os seus numerosos ramos a irradiarem em diversos sentidos, faz lembrar uma estrela com as suas cintilações.

ARNOLD (1803-1880), preferiu a denominação de *gânglio vertebral*, que também mereceu a aceitação de LAUBMANN (1930) e outros por serem íntimas as relações com a artéria vertebral.

Para JONNESCO, GHALI [284] e mais autores, as formações ganglionares do simpático que estão situadas na transição do pescoço para a cavidade torácica são designadas por *simpático cérvico-torácico*, atendendo à sua posição e distribuição.

LAZORTHES e CASSAN admitem a expressão de *gânglio cérvico--torácico* também perfilhada por YVES GUERRIER * [297] nestes termos: com LAZORTHES e CASSAN [370] admitimos a terminologia de *gânglio cérvico-torácico* para designar o conjunto formado pelo gânglio estrelado e intermediário. Este *gânglio cérvico-torácico* é formado por duas partes, a primeira situada por diante da artéria vertebral e para cima da artéria subclávia, é a porção pré e supravascular, corresponde ao gânglio intermediário. A segunda ou porção infra e retrovascular é constituída pelos gânglios cervical inferior e primeiro torácico, geralmente fundidos e situados por baixo da artéria vertebral e para trás da subclávia.

As nossas observações, como teremos ocasião de ver pelas descrições e esquemas que delas faremos, infirmam as relações do gânglio intermediário com a artéria vertebral porque nem sempre está por diante da artéria. Para GUERRIER o gânglio estrelado é formado pela fusão dos últimos gânglios cervicais e do primeiro torácico **. Restringe a noção de gânglio estrelado que para HOVELACQUE *** e outros anatómicos é mais ampla quando o gânglio cervical inferior se reune ao primeiro gânglio torácico e a massa única engloba por vezes o segundo gânglio torácico.

É esta a extensão máxima que o gânglio estrelado pode assumir e com ela se harmonizam as nossas observações. Outro tanto não sucede com a noção mínima que fazem de gânglio estrelado HOVELACQUE, [314] CABANAC, [98] GUERRIER e outros anatomistas que só lhe dão aquela designação quando há fusão do gânglio cervical inferior com o

---

* YVES GUERRIER, *Le Sympathique Cervical*. 95-96.

** *Idem*, 108.

*** A. HOVELACQUE, *Anatomie des Nerfs craniens et rachidiens et du Système Grand Sympathique*. 672.

primeiro gânglio torácico. Ora, no decurso deste trabalho teremos de empregar algumas vezes a expressão — *gânglio estrelado* — para designar o gânglio cervical inferior quando este se encontra macroscòpicamente bem individualizado do primeiro gânglio torácico e do gânglio intermediário, se também existir, embora as diferentes massas ganglionares estejam unidas por filetes mais ou menos numerosos.

Entendemos que ao gânglio cervical inferior também lhe convém o nome de *gânglio estrelado* porque mostra sempre elevado número de ramificações que emergem da sua superfície e se orientam nos sentidos mais variados, impondo-lhe a configuração estelar. Quando assim sucede, a massa ganglionar mostra-se globulosa e o aspecto estelar é mais perfeito do que se outras massas ganglionares se lhe vêm englobar.

De tudo o que acabamos de expor, podemos concluir que o *Ganglion Stellatum* tem merecido numerosas denominações. Nem todas granjearam a mesma expansão porque os adeptos se têm repartido por forma diferente. Essas denominações são: segundo gânglio do sexto par de GALENO, *ganglion cervicale inferius*, gânglio cervical inferior, gânglio semilunar, pequeno gânglio cervical, último gânglio cervical, gânglio cervical ínfimo, gânglio cervical imo, terceiro plexo do nervo intercostal, terceiro plexo gangliforme do nervo grande intercostal, primeiro gânglio torácico, gânglio de NEUBAUER, *ganglion confondu*, *Ganglion Stellatum*, gânglio estrelado, gânglio estelar, gânglio vertebral, terceiro gânglio cardíaco, simpático cérvico-torácico e gânglio cérvico-torácico.

A denominação que preferiremos é a de *gânglio estrelado* ou *Ganglion Stellatum*.

CAPÍTULO SEGUNDO

EVOLUÇÃO HISTÓRICA DO CONCEITO DE NERVO GRANDE SIMPÁTICO

1.º PERÍODO

ANTIGUIDADE ATÉ GALENO

Temos de remontar aos tempos áureos da Grécia para encontrar as mais antigas referências que nos foram legadas a respeito dos nervos.

ANAXÁGORAS, de Calzomélia (500-428 a. C.), fez a dissecção de animais, legando-nos os seus conhecimentos por escrito. Estudou o cérebro por meio de cortes e considerou os ventrículos laterais como o órgão onde terminam todos os sentidos e as artérias estreitas tomou-as como nervos.

ALCMEON, de Crótona, discípulo de PITÁGORAS, dedicou-se à Medicina, tendo dissecado animais e descobriu os nervos ópticos durante as autópsias que praticou, considerando o cérebro como órgão central da actividade do espírito e fez experiências em animais para esclarecer problemas fisiológicos (DIEPGEN) [226].

EMPÉDOCLES (c. 500 a. C.), estudou a percepção sensorial. Localizou a percepção auditiva no labirinto e explicou a respiração, admitindo que o ar respirado pelas vias respiratórias, ou pelos poros da pele, percorria o corpo nos vasos que possui.

HIPÓCRATES (c. 460 a. C.), da Escola de Cós, foi considerado como o «Pai da Medicina», embora erradamente como opinam alguns historiadores. Escreveu muitas obras sobre Medicina que juntamente com as dos seus discípulos tiveram longa e vasta expansão, constituindo a Medicina Hipocrática. Sobre Anatomia e Dissecção legaram-nos obras fundadas nas autópsias de alguns cadáveres humanos e na dissecção de animais. Deixaram algumas descrições muito acertadas mas confundiam nervos, músculos e tendões.

MARINUS no quinto século antes de J. C., como opina Prochaska *, já admitia sete pares de nervos com origem no cérebro, a começar no óptico.

Como complemento destas descobertas de Anatomia também nos legaram noções de carácter fisiológico.

ANAXIMENES (500 a. C.), considerou o ar como o princípio de todas as coisas conforme o seu grau de concentração. Anaxágoras admitiu que nos ventrículos laterais do cérebro terminam todos os sentidos. O seu contemporâneo DIÓGENES, de Apolónia, descreveu as artérias e as veias, o ventrículo esquerdo como centro do pneuma, o pulso como o bater das veias e considera o ar como princípio espiritual, fonte de vida e de todas as funções psíquicas, que penetra pela respiração para as veias e por estas se espalha por todo o corpo. **.

ARISTÓTELES (384-322 a. C.), da escola de Atenas, legou-nos muitas e valiosas obras escritas sobre Anatomia, Ciências Naturais e Médicas. Ficaram imperecíveis pela cultura enciclopédica, pela genial inteligência e pelo profundo espírito crítico de ARISTÓTELES. Fez dissecções de embriões de animais e humanos mas não dissecou cadáveres humanos adultos pelo que incorreu em certos erros. Em oposição aos seus predecessores admitiu que o cérebro era um órgão frio, insensível e não o centro da inteligência.

Confrontando as obras anatómicas de ANAXÁGORAS com as de ARISTÓTELES, PROCHASKA [626] exprime-se desta maneira: ARISTÓTELES foi tão pouco conhecedor dos nervos que, ao ver a existência das cordas tendinosas das válvulas do coração situadas nas suas entradas venosas, concluíu, erradamente, que os nervos nasciam do coração.

Porém ANAXÁGORAS, mais versado do que ele em Anatomia, estabeleceu que as artérias muito finas se transformavam em nervos na sua continuação ***.

HERÓFILO (335-280 a. C.), foi um dos anatomistas mais notáveis da Escola de Alexandria, onde se procedeu à abertura sistemática de cadáveres humanos para estudo, o que fomentou notável desenvolvimento

---

* GEORGII PROCHASKA, *De Structura Nervorum.* 5.

** P. DIEPGEN, *Historia de la Medicina.* 35.

*** GEORGII PROCHASKA, *op. cit.* 3.

da Anatomia. Tertuliano chamava a HERÓFILO o *Devora defuntos* porque dissecou seiscentos cadáveres humanos (SANTAELLA). Dedicou-se em especial ao estudo do sistema nervoso: cérebro e meninges. Diferenciou os nervos em sensitivos e motores (DIEPGEN).

PROCHASKA refere-se nestes termos à Escola de Alexandria: * HERÓFILO, segundo parece, foi contemporâneo de ERASÍSTRATO e no seu tempo foi um homem de grande fama principalmente por causa da Anatomia e, mesmo depois não só de Galeno, como também de FALÓPIO, continuou a ser tido em grande apreço.

Para distinguir os nervos dos ligamentos e dos tendões que no tempo de HIPÓCRATES e de ARISTÓTELES ainda se confundiam, estabeleceu três espécies de nervos: os que nascem do cérebro e são os voluntários, os que nascem dum osso e se inserem noutro e, finalmente, os nervos ou tendões que procedem dos músculos. Notou que os nervos ópticos tinham poros.

ERASÍSTRATO (nascido entre 310 e 300 a. C.), ombreou com Herófilo a cuja Escola pertencia. Praticou largamente a dissecção e entre as suas numerosas obras de Anatomia salientam-se as que tratam do sistema nervoso. Descreveu as circunvoluções cerebrais e relacionou a sua complexidade com o grau de inteligência. Verificou que os nervos não saem da dura-mater mas sim do cérebro e da espinhal medula.

EMPÉDOCLES admitiu quatro elementos na constituição da matéria: fogo, água, terra e ar, a que correspondiam as quatro forças:—calor, humidade, secura e frio.

A Fisiologia hipocrática baseia-se nos quatro elementos de EMPÉDOCLES e por analogia admite quatro humores no organismo animal: sangue, muco (flegma-pituita), bilis negra (melancolia) e bilis amarela (cólera). Os humores eram renovados à custa dos alimentos e a vida dependia do calor inato alojado no coração e renovado pelo ar da respiração, ao qual também atribuíram o poder de refrescar o coração.

As ideias de ARISTÓTELES sobre Fisiologia, exprime-as assim DIEPGEN: segundo as suas ideias sobre a Fisiologia, a alma, com as suas forças subordinadas e que concorrem para um determinado fim, rege as diferentes funções do corpo: sensibilidade, motricidade, nutri-

---

* GEORGII PROCHASKA, *op. cit.* 4.

ção e reprodução como almas da nutrição, da sensibilidade, etc.. Com excepção da inteligência colocava todas estas almas no coração. Este era, portanto, o centro das funções orgânicas. Nele residiam o calor vital inato e o pneuma. Por meio destes e valendo-se do sangue, transmitiam-se as funções desde o coração a todos os órgãos e a todas as partes do corpo *.

As forças ocultas e com certa finalidade, ou almas, admitidas na Escola de Atenas, foram adoptadas por HERÓFILO, para quem a força sensitiva residia nos nervos e a força pensadora no cérebro. Mas ERASÍSTRATO não perfilhou esta orientação e procurou correlacioná-la com a doutrina atomista de EMPÉDOCLES e DEMÓCRITO, criando a teoria mecânica da conservação da vida. Para ele o pneuma chega aos pulmões e daí passa ao coração onde surgem o pneuma vital, que segue pelas artérias para todo o organismo, e o pneuma anímico, que chega ao cérebro de onde parte o movimento e a sensibilidade através dos nervos.

No império Romano muitos médicos Gregos exerceram a sua profissão difundindo as doutrinas das escolas que os preparavam.

Em Roma, nos primórdios da Era Cristã, fundou-se a Escola Pneumática, assim chamada porque atribuíam ao pneuma um papel primordial na Fisiologia e na Terapêutica. A origem da vida é uma espécie de hálito, um sopro, o pneuma, a alma do mundo. O pneuma para o homem emana da natureza, é inato e tem o seu centro no coração; é renovado à custa do ar respirado e gera o calor vital, eterno. A partir do coração o pneuma mistura-se com o sangue e com o calor vital, seguindo nas artérias mais pneuma e nas veias mais sangue. A forma mais subtil do pneuma é a que preside às funções psíquicas. Salientou-se nesta Escola a importância do ar inspirado como princípio vital.

CELSO APULEIO e RUFO, de Éfeso, segundo afirma SANTAELLA [682] escreveram sobre nervos do crânio e do pescoço, respectivamente.

CLÁUDIO GALENO nasceu em Pérgamo, em 129 (SANTAELLA), em 128, 129 ou 130 (DIEPGEN) e faleceu em 189 (SANTAELLA), ou em 201 (DIEPGEN), ou em 200 (Cole). Foi médico e filósofo eminente,

---

* P. DIEPGEN, *op. cit.* 50.

fixando-se em Roma pelo ano 162. Escreveu numerosas obras sobre Anatomia que reuniram os conhecimentos atingidos na Grécia e na Escola de Alexandria que pessoalmente visitou.

Ampliou muitos capítulos da Anatomia, tendo executado dissecções em animais (macacos, ursos e porcos) e em cadáveres humanos, como afirmam alguns historiadores, embora outros opinem o contrário.

Refere-nos COLE [126] que as contribuições de GALENO em Neurologia, representam talvez o seu melhor trabalho. Foi não sòmente o fundador da Fisiologia do sistema nervoso, mas também estava tanto na vanguarda da sua época que não houve quem disfrutasse a sua preeminência até 1811, até CHARLES BELL anunciar a lei à qual foi dado o seu nome. Sob o ponto de vista anatómico GALENO demonstrou que os nervos tinham a sua origem no cérebro e na espinhal medula e não no coração, como ARISTÓTELES obstinadamente mantinha. Quanto à estrutura do cérebro, ele concebia-a como os seus predecessores ERASÍSTRATO e HERÓFILO. Define correctamente as divisões principais do cérebro, incluindo os plexos coróides e o corpo pineal, descreve os ventrículos e as suas relações, assim como o *iter*, mas não o *foramen* de Monro. Identificava, sòmente, sete nervos cranianos, que foram todavia descritos com grande precisão e que representam o segundo, o terceiro, o quinto (o terceiro e quarto pares de Galeno), o sétimo, o oitavo, o nono, o décimo, o undécimo e o duodécimo dos anatomistas modernos. O nervo olfativo não é considerado como nervo craniano isolado e o quarto e sexto nervos não são mencionados. O simpático é reconhecido em parte, sòmente, e considerado como ramo do seu quarto par de nervos cranianos.

Admitia duas modalidades de nervos — sensitivos e motores — que se distinguem pela diferença na textura e não pela natureza específica da condução do estímulo. Concentra-se na anatomia comparada e na fisiologia do nervo recorrente da laringe (no entanto não descoberto por ele), especialmente no boi, no cão e no urso. O domínio da reacção muscular pelo cérebro e pela espinhal medula, a produção da voz pela laringe, a fisiologia dos músculos respiratórios, do nervo frénico e do diafragma, estão entre os vários problemas que foram profundamente investigados por métodos experimentais, tendo um ponto de vista surpreendentemente moderno.

Pergunta COLE de que material dispunha GALENO para as suas investigações anatómicas e diz-nos que HALLER era de opinião que ele nunca tinha dissecado o corpo humano.

Embora GALENO afirme, em certas passagens, que sòmente tenha dissecado macacos e outros animais inferiores, excepto insectos, essas passagens por várias razões foram completamente desprezadas. Por outro lado, nos seus trabalhos muito conhecidos, o leitor tem propensão para julgar que o autor tivesse dissecado o corpo humano, no que se acreditou, universalmente, até ao século XVI, data em que se levantou, à volta deste tema, uma longa e acrimoniosa controvérsia *.

Nos comentários feitos por GALENO aos dogmas de HIPÓCRATES e de PLATÃO, demonstra-se que o encéfalo é o princípio dos nervos, de toda a sensação e do movimento voluntário e que o coração é o princípio das artérias e do calor inato **.

GALENO admitia dois grupos de nervos: os nervos moles, mais adequados a receber as impressões e com origem na parte anterior do cérebro, anexos aos órgãos dos sentidos, e os nervos duros que saem do parencéfalo e que se distribuem por todo o corpo para os movimentos voluntários. Os nervos que nascem da espinhal medula são todos duros.

Descreve sete pares de nervos do encéfalo aos quais DAREMBERG atribui a seguinte correspondência:

CLASSIFICAÇÃO DOS NERVOS

De Galeno	Moderna
1.º par nervo óptico	2.º par nervo óptico
2.º par nervos dos músculos do globo ocular — nervos motor ocular comum e externo?	3.º par e 6.º par
3.º par trifacial	5.º par trigémio
4.º par nervos palatinos	Parte do 5.º par
5.º par nervos facial e auditivo	7.º par e 8.º par
6.º par nervos glossofaríngeo, pneumogástrico e espinhal	9.º par, 10.º par e 11.º par
7.º par nervo grande hipoglosso	12.º par

QUADRO I

* F. J. COLE, *A History of comparative Anatomy*. 44-46.

** DAREMBERG, *op. cit.* Livro VIII, cap. IV.

No livro XVI, caps., IV, V, VI descreve o sexto e o sétimo pares. A porção do 6.º par, que tem trajecto mais longo e se destina às vísceras intraperitoniais, é de natureza mole, estando misturado com um nervo duro, os quais fornecem nervos para o esófago, pulmões, traqueia, coração e fígado.

SOUSA PEREIRA[597] pronuncia-se nestes termos: «*Na descrição de Galeno, cuja interpretação não me parece tão fácil como* DAREMBERG *a apresenta, pode ver-se, creio eu, uma alusão não só ao simpático tóraco-abdominal, mas ainda aos ramos comunicantes, quando se refere, na obra acima citada, à dupla inervação das vísceras abdominais. De facto, lê-se no Cap. V do Livro XVI: «Tout les autres organes situés au-dessous du diaphragme dans l'intérieur du péritoine, reçoivent aussi une partie de ces nerfs, non plus pure, mais mêlée à ceux de la moelle. En effet, les nerfs qui longent les racines des côtes en reçoivent aussi de la molle épinière thoracique, et après le thorax des deux ou trois [premières] vertèbres [lombaires]».*

«GALENO *admitia, pois, que chegam às vísceras além, do vago, ramos dos nervos que costeiam as raizes das costelas, os quais se encontram em conexão com a medula espinal torácica e lombar superior. E assim, os nervos que descem ao longo das raizes das costelas devem ser as cadeias ganglionares do simpático torácico e lombar, e os que estas cadeias recebem da medula representam, creio eu, os ramos comunicantes*».

Desta mistura de nervos encefálicos com nervos da medula resulta que as vísceras intraperitoniais têm uma sensibilidade delicada, segundo afirma GALENO, e como têm um trajecto longo diz que apresentam dilatações duma substância parecida com a do nervo.

Essa dilatação semelhante ao que então se chamava gânglio, veio a denominar-se gânglio nervoso. Ao longo do sexto par, Galeno descrevia três gânglios de cada lado e para Daremberg representariam o que hoje se conhece por gânglio cervical superior, gânglio cervical inferior e gânglio semilunar.

Pelo que diz respeito ao primeiro gânglio, apontado por GALENO, situado um pouco para cima da laringe, admitimos que se referia não só ao gânglio cervical superior mas também ao gânglio plexiforme do

---

* DAREMBERG, *op. cit.* 172.

pneumogástrico. Pensamos assim porque GALENO dissecou sobretudo animais e neles as anastomoses e íntimas relações daqueles gânglios faziam pensar que se tratava de uma só formação ganglionar. Supomos também que o tronco do simpático cervical deve ter sido visto por GALENO, tomando-o como parte do sexto par no seu troço cervical; esta conclusão seria sugerida pela dissecção de animais com vago-simpático. HOUSSAY[513] opina que o gânglio à saída do crânio representa o gânglio cervical superior do simpático e o gânglio jugular, o que não julgamos aceitável.

A Fisiologia de GALENO fundava-se na Anatomia. Para ele a alma conserva a vida, pode sentir e produzir movimentos voluntários por meio do sistema nervoso que aloja as forças ou espíritos da vida psíquica. A nutrição e crescimento são faculdades comuns aos animais e aos vegetais, são atribuíveis à natureza ou à alma vegetativa, produzindo-se os espíritos vegetativos no fígado. Admite o calor inato e os espíritos vitais que partem do coração.

Também admitia o pneuma e quatro humores, a saber: sangue, pituita, bilis amarela e bilis negra.

GALENO teve o grande mérito de nos legar tudo quanto se descobriu nas Escolas que o precederam e representa um marco na história da Anatomia, porque nos séculos que se seguiram, apenas se propagaram e comentaram as suas obras.

2.º PERÍODO

DO SÉCULO II AO SÉCULO XVII

IOAN DE VALVERDE[769] (1556), afirma que os nervos nascem dos miolos e da espinhal medula e não da dura-mater e do coração e que são redondos e maciços. Nenhum se mostra oco e perfurado.

Os nervos que nascem dos miolos não saem do cérebro, como muitos têm dito. Têm descrito sete pares e são esses que também descreve, embora, se forem observados com diligência, como diz, se possam contar nove pares: um par que serve para o olfacto e que não tem sido considerado como nervo porque não sai do crânio, dividindo o terceiro par em dois o que se podia fazer muito justificadamente e

contando outro par que nasce junto da origem do quinto e ao qual nenhum anatomista fez referência *.

Os sete pares descritos são: óptico, motor ocular, o terceiro par, que supomos corresponder a parte do trigémio e do facial, o quarto par, parece-nos corresponder ao motor ocular externo pela origem descrita, mas a distribuição julgamos corresponder a parte do trigémio *, o quinto par compreende, como pudemos depreender, o nervo auditivo, uma parte do facial e do trigémio, o sexto par faz lembrar pela descrição o glossofaríngeo, o pneumogástrico, o espinhal e o nervo grande simpático. A este se refere quando diz que o sexto par atravessa o pescoço e que ao entrar no peito envia um pequeno ramo ao lado inferior e interno da primeira costela, passa por baixo da membrana que cobre as costelas e ao longo das raízes das costelas recebe alguns filetes dos nervos que nascem na espinha.

Depois que atravessa o diafragma logo se distribui pelos órgãos da digestão **. Não menciona dilatações ganglionares ao longo do nervo que corresponde ao simpático torácico e abdómino-pélvico. O sétimo par corresponde ao nervo grande hipoglosso.

A estampa primeira, figura II do livro VII, é idêntica e sobreponível à Tab. I de Spigel e Casserius.

ALPHONSUS ROD. DE GUEVARA [300] (1559), de Granada, nos capítulos X e XI, ao tratar dos nervos ópticos e dos auditivos, afirma que nunca encontrou canalículos nos nervos ópticos, embora os procurasse por diversos processos.

ANDRÉ VESÁLIO [733] (1514-1564), pelas suas dissecções em animais e em cadáveres humanos mostrou as inexactidões da Anatomia de GALENO, conseguindo iniciar uma nova orientação no ensino e investigações da Anatomia que desde Galeno se mantinha sem progressos apreciáveis.

Menciona sete pares de nervos cranianos a começar no nervo óptico e trinta pares de nervos da medula.

Na constituição do quinto par considera uma parte mole e outra dura. No caso de se suporem em separado, elevaria a oito o número de pares cranianos.

---

* IOAN DE VALVERDE, *Historia de la composicion del cuerpo humano.* VII, 99.
** *Idem.* 100

O sexto par é descrito com pormenores mas não faz referência aos gânglios embora pareça referir-se ao simpático torácico quando descreve os ramozinhos dos nervos intercostais que se estendem das raízes das costelas às ramificações do sexto par dos nervos do cérebro *.

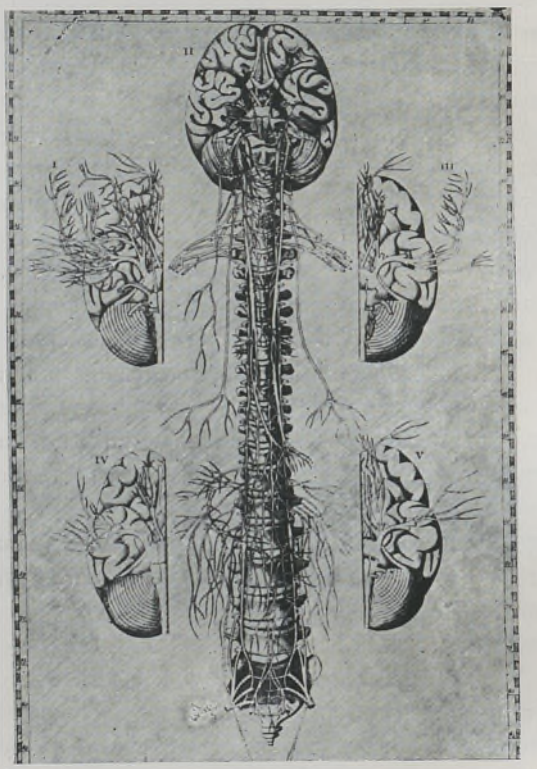

FIG. I

(De Bartolomeu Eustáquio)

BARTOLOMEU EUSTÁQUIO [244] (1520-1574). A tab. XVIII de BARTOLOMEU EUSTÁQUIO, que reproduzimos na Fig. 1 evidencia-nos a origem dos nervos do cérebro em número de dez pares, a distribuição do oitavo par e do nervo intercostal. Admite a origem deste a partir do sexto

* ANDREAE VESALII, *De Corporis Humani Fabrica*. 593.

par *. À saída do crânio vê-se o gânglio cervical superior de forma olivar, continuado para baixo pelo tronco do intercostal que desliza pelo pescoço, tórax, abdomen e pelve. Não representa gânglio cervical inferior, embora faça referência aos gânglios que se encontram ao longo do seu percurso e, dum modo especial, ao gânglio do nervo intercostal que está no princípio do tórax. Diz que não juntou notas aos seguintes porque se vêem perfeitamente **.

IOANNES VESLINGIUS [784] falecido em 1598, na sua *Syntagma Anatomicum*, Cap. XIV, trata do estudo do cérebro e cerebelo. Também descreve a origem dos nervos do cérebro, admitindo sete pares, sem incluir o nervo olfativo que descreve antecipadamente. Pela descrição que faz não se pode depreender qualquer referência ao simpático.

Denomina os nervos que provêm da espinhal medula dorsal por nervos intercostais: «*Paria nervorum intercostalium*».

Na estampa em que representa o sexto par de nervos do cérebro, vê-se que este nervo ao sair do crânio se bifurca em dois ramos — um externo, mais grosso, que corresponde ao nervo pneumogástrico e outro ramo interno, ou costal, que parece representar o nervo grande simpático.

IOANNES RIOALANUS, citado por PROCHASKA, segue a numenclatura e descrição que VESÁLIO faz dos nervos.

Acerca das funções dos nervos diz-nos que são o veículo do espírito animal para o movimento e para a sensibilidade. Mas que não se compreendia suficientemente como podem conduzir os espíritos visto que os nervos são sólidos. Supõe que o espírito animal, que é tenuíssimo, fàcilmente se intrometa pela substância esponjosa do nervo, atendendo que a substância dos nervos é mole e composta de muitas fibras, como notou GALENO ***.

JULIUS CASSERIUS [111] (1556-1616), menciona no texto e nas suas estampas oito pares de nervos do cérebro e trinta pares com origem na medula.

Primeiro par óptico, segundo par motor ocular, terceiro par patético, quarto par, correspondente ao trigémio, quinto par, correspondente ao auditivo e facial, sexto par, correspondente ao glossofaríngeo, ao pneu-

---

* BERNARDI SIEGFRIED ALBINI, *Explicatio Tabularum Anatomicarum Bartholomaei Eustachii, Anatomici Summi*, 106.

** *Idem*. 111.

*** PROCHASKA, *op. cit.*, 23.

mogástrico, ao espinhal e ao grande simpático, porque tem dois ramos terminais, sendo um ramo interno que corresponde ao grande simpático sem lhe mencionar os gânglios cervicais e outro ramo é o externo que corresponde aos outros nervos; sétimo par, correspondente ao grande hipoglosso e o oitavo par ao olfativo.

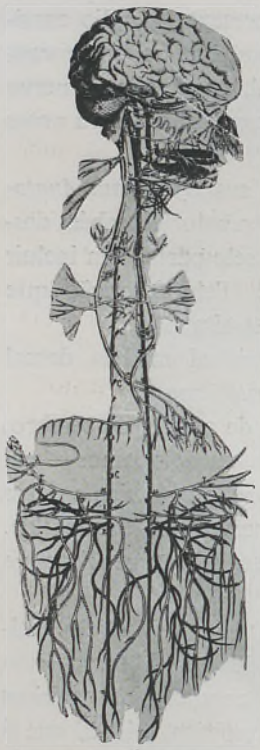

FIG. 2
(De Spigel e Cassérius, in Manget)

ADRIEN SPIGEL[722] (1578-1625), de Bruxelas, define e descreve a constituição e distribuição dos nervos. Admite trinta e oito pares, sendo oito pares com origem no cérebro, embora o oitavo corresponda ao primeiro par cervical dos modernos e trinta pares têm origem na medula: sete da medula cervical, doze dorsais, cinco lombares e seis do sacro.

Classificou os nervos em três grupos conforme o seu maior ou menor calibre.

O nervo óptico é o primeiro par de nervos do cérebro que menciona e na Tab. x, Lib. x, p. 195 o oitavo par é o nervo olfativo.

Ao nervo sexto par descreve a pequena porção, *minor*, que supomos tratar-se do nervo espinhal e a grande porção, *major*, que julgamos tratar-se do pneumogástrico e do grande simpático. Na grande porção descreve dois ramos terminais: um externo e outro interno que, certamente, correspondem ao pneumogástrico e ao simpático, respectivamente (*Tab. I*), Fig. 2.

3.º PERÍODO

SÉCULOS XVII e XVIII

JEAN RIOLAN F.[655] (1580-1657), ao mencionar e descrever os nervos intratorácicos não alude a qualquer nervo que possa representar o simpático torácico, o mesmo acontecendo nas obras dos numerosos autores por ele citadas.

PETRUS DIONIS [229] (1618-1700), descreve dez pares de nervos nascidos na medula alongada e trinta pares da espinhal medula *. Os dez pares de nervos do bolbo correspondem aos descritos por WILLIS.

Refere que a origem do intercostal é formada por um ramo do sexto par e por dois ramos do quinto par e que algumas vezes pode ser formado inteiramente pelo sexto par.

Menciona três tumores ou plexos do nervo intercostal: à saída do buraco carotídeo tem um plexo, o primeiro plexo do intercostal, chamado cervical ou olivar. Abaixo da clavícula tem o segundo plexo, donde partem dois filetes, que abraçam a artéria axilar, formam-lhe um anel e vão terminar no terceiro plexo, situado entre a segunda e a terceira costelas, o qual recebe ramos dos nervos braquiais e dos dorsais.

O intercostal distribui-se no coração, nos pulmões, nos peitos e nas partes Naturais. Atendendo às anastomoses da origem, explicava WILLIS, certos fenómenos como a volúpia mútua que sentem os amantes quando se acariciam e beijam **.

Descreve o tronco do simpático torácico com os seus pequenos gânglios, a sua passagem através do diafragma e a porção abdominal distribuindo-se nos diferentes órgãos do aparelho digestivo e noutros do hipogastro. O tronco do intercostal no pescoço desce com o nervo vago e os dois fornecem os nervos cardíacos e pulmonares, sendo mais importantes os do lado esquerdo ***.

THOMAS BARTHOLIN [32] (1619-1698), de Copenhague, diz-nos que vulgarmente se descrevem trinta e sete pares de nervos, sendo sete pares do cérebro e trinta da medula. Para ele existem quarenta pares porque eleva o número dos cranianos a dez pares. WILLIS havia descrito dez pares de nervos cranianos mas não lhe correspondem os daquele anatómico. Podemos estabelecer uma correlação entre as classificações daqueles autores e a moderna (Quadro II, na pág. seguinte).

BARTHOLIN descreve o seu nono par, pormenorizadamente, refere-se à interpretação que WILLIS faz do nervo intercostal e também admite que se une, pelo tronco e seus ramos, com o nervo vago. Des-

---

* P. DIONIS, *Anatomia Corporis Humani*. 349.

** *Idem*. 351.

*** *Idem*. 356.

CLASSIFICAÇÕES DOS NERVOS DE

Willis	Th. Bartholin	Moderna
1.º par nervo olfativo	1.º par nervo olfativo	1.º par nervo olfativo
2.º par nervo óptico	2.º par nervo óptico	2.º par nervo óptico
3.º par motor ocular comum	3.º par motor ocular	3.º par motor ocular comum
4.º par nervo patético	4.º par nervo para o músculo temporal	4.º par nervo patético
5.º par nervo trigémio	5.º par nervo para a língua	5.º par nervo trigémio
6.º par motor ocular externo	6.º par nervo para o *Palatum*	6.º par motor ocular externo
7.º par nervo facial e nervo auditivo	7.º par nervo motor ocular externo	7.º par nervo facial
8.º par glossofaríngeo, pneumogástrico e espinhal	8.º par nervo auditivo	8.º par nervo auditivo
9.º par nervo grande hipoglosso	9.º par nervo vago	9.º par nervo glosso-faríngeo
10.º par nervo sub-occipital	10.º par nervo grande hipoglosso	10.º par nervo pneumo-gástrico
0	0	11.º par nervo espinhal
0	0	12.º par nervo grande hipoglosso

QUADRO II

creve a posição, o trajecto e a distribuição do *intercostalis truncus* mas não faz alusão à existência de gânglios.

GODEFRIDUS BIDLOO[50] (1649-1713), de Amsterdão, salientou-se no estudo da estrutura dos nervos e negou a existência de canalículos no seu interior, quer observados à vista desarmada, quer com auxílio de microscópio, afirmando que do seu interior não escorre qualquer suco e que os gânglios são dilatações das veias e não dos nervos *.

Desta forma se pronuncia PROCHASKA ao interpretar BIDLOO que

* G. PROCHASKA, *op. cit.* 32-33.

não admite a existência de canalículos no interior dos nervos para a passagem dos espíritos animais, como aliás, também se havia pronunciado WILLIS segundo o mesmo autor *.

BIDLOO, segundo pudemos ver em transcrição de MANGET, admitia doze pares de nervos cranianos

Primeiro par olfativo.

Segundo par óptico.

Terceiro par motor ocular.

Quarto par patético.

Quinto par que dá vários ramos e um ramo para o nervo intercostal.

Sexto par que pertence à classe dos motores oculares.

Sétimo par auditivo, compreendendo também o facial como pudemos depreender.

Oitavo par intercostal.

Nono par vago.

Décimo par supomos corresponder ao nervo espinhal.

Undécimo par provàvelmente corresponde ao nervo grande hipoglosso.

Duodécimo par corresponde ao primeiro nervo raquídio.

A propósito do oitavo par ou intercostal pronuncia-se nestes termos: o oitavo par de nervos ou intercostal, embora tenha grande e íntima comunhão, inosculação e dependência dos precedentes e do seguinte nono par, ou vago, nem por isso, se deixe de tomar como par específico, quer se considere a sua origem quer, ainda, a sua distribuição; de facto, começa numa formação plexiforme da base do Processo Anular, associado ao sexto e sétimo pares, de tal maneira enrolado com eles que só pode ver-se, distintamente, separado e sem ligação, quando existe união do quinto e sexto pares.

No que toca porém, à distribuição, o quinto (*quininio*) atravessa não apenas os músculos da garganta e alguns do pescoço, mas ainda os do peito e os órgãos tanto exteriores, como interiores do abdomen **.

H. RIDLEY († c. 1750), menciona nove pares de nervos do cérebro e refere-se ao nervo intercostal a seguir ao sexto par. Diz que o nervo inter-

---

* G. PROCHASKA, *op. cit.* 27.

** GODEFRIDI BIDLOO, *Anatomia Humani Corporis, in Manget.* II, 335.

costal procede de dois ramos do quinto par de nervos e que está ligado ao corpo do sexto nervo. Os dois ramos do quinto par de nervos correm muito próximo do sexto par e são em parte raízes do nervo intercostal, que sai do crânio por debaixo e entre as túnicas da artéria carótida *.

FIG. 3
(De Vieussens, in Manget)

Na Figura 5 mostra dez pares de nervos do cérebro.

JOSEPHÔ DU VERNEY e FRIDERICÔ RHUYSCHIÔ, na obra citada de MANGET descrevem os dez pares de nervos do cérebro mas sem aludirem ao nervo intercostal.

JEAN-JACOB MANGET [491] (1652-1742), descreve dez pares de nervos do cérebro.

Publica a estampa de VIEUSSENS (XLVI), a quem chama *Clarissimô Raymondo Vieussens*, a qual reproduzimos na Fig. 3. Nela se vê o tronco do simpático (31), que na região cervical desce paralelamente ao oitavo par, no sulco entre os músculos longo do pescoço e escaleno. Representa o plexo gangliforme cervical superior com o aspecto fusiforme e o plexo gangliforme cervical inferior (33), «*Plexus gangliformis cervicalis inferior nervis intercostalis*», que se continua para baixo por dois ramos. Estes passam de forma a abraçar a artéria subclávia, cruzando-a um por diante (32) e o outro por trás, indo terminar no plexo gangliforme torácico do nervo intercostal (37).

No gânglio cervical inferior direito ainda se vêem dois ramos comunicantes e um ramo cárdio-pulmonar (34). Do gânglio cervical inferior esquerdo partem dois ramos comunicantes e o tronco do simpático cervical emite ramos comunicantes em todo o seu trajecto (89).

---

* H. RIDLEY, *in Manget*. II, 341, 1717.

VIEUSSENS descreve dez pares de nervos do cérebro e as raízes do nervo intercostal oriundas do quarto e do sexto pares. Examinando a estampa que reproduzimos vemos a distribuição do nervo intercostal desde a origem até à porção coccígea e a distribuição do oitavo par e as suas relações mútuas. O ramo que se conhece, presentemente, como ansa de VIEUSSENS, encontra-se representado e descrito como uma anastomose que vai do gânglio cervical inferior ao primeiro gânglio dorsal, «*Plexus ganglioformis thoracicus nervi intercostalis*», passando por diante da artéria subclávia. A estampa neste pormenor como em muitos outros é admirável de poder expressivo.

JOÃO MARIA LANCÍSIO (1655-1730), publicou as *Tabulae Anatomicae* de EUSTÁQUIO e na *Tab. VI* descreve dez pares de nervos do cérebro. A propósito do sexto par diz que se dirige em parte para os nervos intercostais.

IAC. BENIGNI WINSLOW [798] (1667-1760), no seu *Tractatus de Nervis* diz que todos os nervos provêm do cérebro ou do cerebelo por intermédio da medula alongada ou da espinhal medula dorsal *.

Descreve dez pares de nervos cranianos e a propósito do sétimo par diz o que passamos a referir. Sétimo par: os nervos do ouvido são dois em qualquer dos lados, um é uma porção mole do nervo do ouvido e o outro é uma porção dura a que eu chamo o nervo pequeno simpático **.

Ao oitavo par designa por médio simpático **.

Descreve sete pares de nervos cervicais, doze pares dorsais, que são os verdadeiros intercostais, cinco pares lombares e cinco ou seis pares sagrados.

O nervo intercostal denomina-o por nervo grande simpático ou nervo simpático universal, descreve-o depois dos nervos do cérebro e da espinhal medula porque está relacionado com muitos deles, facto que justifica a denominação que lhe aplica (*Tab. BB*), Fig. 4.

A origem do nervo grande simpático resulta da fusão de um ramo do sexto par da medula alongada com dois ramos do quinto par.

---

* JAC. BENIGNI WINSLOW, *Expositio Anatomica*. 59.

** *Idem*. 60.

Emerge pelo canal carotídeo e logo apresenta o primeiro gânglio cervical. Descreve a sua situação, forma e ramificações. Diz que o tronco do simpático desce ao longo do pescoço, ao lado do oitavo par e da

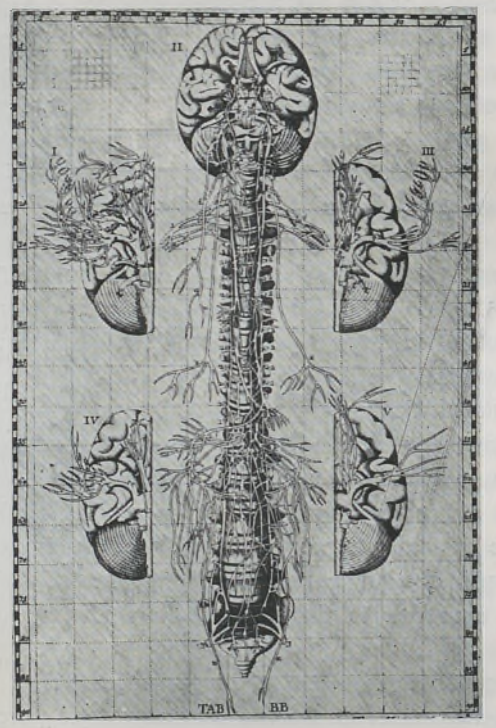

FIG. 4

(De Winslow)

artéria carótida envolvidos por expansões membranosas, até à última vértebra cervical *.

Geralmente admite-se esta origem e trajecto para o nervo intercostal, mas WINSLOW depois de ter examinado com atenção e durante muito tempo, a origem dos filetes considerados como raízes do nervo intercostal, pareceu-lhe que subiam com a carótida interna a partir da base do crânio, em vez de descerem e que deslizam de trás para

---

* J. B. Winslow, *op. cit.* 95.

diante, indo associar-se ao sexto e ao quinto pares. Viu que o ângulo de união entre estes pares e aqueles filetes é tão agudo, que não podem ser tidos como nervos recorrentes *.

O tronco emite ramos para o terceiro, quarto, quinto e sexto pares cervicais, apresentando pequenos gânglios no ponto de emergência.

Afirma que o tronco depois de partir da região da última vértebra cervical forma o pequeno gânglio chamado último gânglio cervical ou gânglio cervical inferior que é constante, grosso e por vezes duplo **.

Sobre a raiz da primeira costela assenta um gânglio maior, que fica por detrás da artéria subclávia e chama-se primeiro gânglio torácico ou dorsal ***.

Os dois gânglios estão unidos por um ou dois pequenos troncos, situados por detrás da artéria subclávia. Descreve a ansa desta artéria da seguinte maneira: da parte anterior do último gânglio cervical procede uma pequena corda nervosa que passa por diante da artéria subclávia, volta-se para baixo e termina no vértice do primeiro gânglio dorsal, e assim surge, daí, a ansa nervosa que abraça a artéria subclávia ****.

Tem ramos para o sexto e sétimo pares cervicais e por vezes para o quarto par, um ramo para o nervo recorrente que contribui para o plexo pulmonar e um ramo cardíaco que sai do plexo, que fica por detrás da artéria subclávia, para o qual contribui o primeiro gânglio dorsal. Este emite um ramo para o primeiro par dorsal.

Em face da descrição que acabamos de resumir e pertence a WINSLOW, somos levados a admitir que o pequeno gânglio cervical de WINSLOW corresponde ao que denominamos por gânglio intermediário, segundo DELMAS e LAUX[220]. O primeiro gânglio torácico de WINSLOW representa o que se chama, actualmente, gânglio cervical inferior.

MANUEL DE PORRAS[625] (1670-1745), definia os nervos como MANGET e outros tinham feito.

Na constituição dos nervos admite a existência de cavidades muito

---

* J. B. WINSLOW, *op. cit.* 93.
** *Idem.* 95, 380.
*** *Idem.* 95.
**** *Idem.* 95-383.

pequenas para a passagem dos espíritos animais *. Têm origem no cérebro ou na espinhal medula e são formados por uma substância interior medular, que não tem sensibilidade e por uma substância externa que forma duas túnicas, sendo uma interna com origem na pia-mater e outra externa que provém da dura-mater; só a interna acompanha os nervos às suas ramificações mais finas e desempenha papel importante para a sensibilidade e movimento. Divide os nervos em dois grupos porque podem concorrer para aquelas duas modalidades de actividade. Considera os espíritos como substâncias subtis e muito móveis **.

Diz que os espíritos animais são separados do sangue na substância cortical do cérebro, cerebelo e espinhal medula, os quais são distribuídos na substância medular. Os espíritos animais provêm dos espíritos vitais, que se encontram no sangue, por simples separação ou por filtração; os primeiros são mais subtis. Afirma que não concorda com os anatómicos que admitem a existência de suco nervoso a servir de veículo aos espíritos animais. Aqueles ainda os dividem em espíritos animais e naturais conforme o fim a que se destinam.

Admite que os espíritos são sempre iguais, impondo movimento voluntário ou involuntário conforme o órgão em que actuam. Procura interpretar WILLIS que também admite espíritos animais diferentes, uns gerados no cérebro para os actos voluntários da vida animal e outros gerados no cerebelo para as acções involuntárias.

Descreve dez pares de nervos da medula alongada e trinta pares da espinhal medula.

Primeiro par olfativo. Segundo par óptico. Terceiro par motor ocular. Quarto par patético. Quinto par com origem na protuberância anular, dividindo-se em dois ramos, um posterior cuja descrição corresponde ao nervo maxilar inferior e outro ramo anterior. Este parece-nos corresponder ao oftálmico e ao maxilar superior. O ramo anterior junto da sua origem emite um ou dois ramos, que contribuem para a origem do nervo intercostal ***.

---

* MANUEL DE PORRAS, *Anatomia Galenico-Moderna.* 65

** *Idem.* 316-317.

*** M. DE PORRAS, *op. cit.* 337

Sexto par com origem na medula alongada sai pelo mesmo buraco do terceiro par e termina no músculo recto externo. O quinto e sexto pares são chamados gustativos por alguns autores porque fornecem ramos para a língua.

O sexto par contribui em grande parte para o nervo intercostal.

Sétimo par, auditivo, formado por parte dura e parte mole, parece-nos corresponder ao sétimo e oitavo pares actuais.

Oitavo par, ou vago, traduz a descrição de WILLIS, englobando o glossofaríngeo, pneumogástrico e espinhal. Menciona os plexos gangliformes e anastomoses com o nervo intercostal.

Nono par motor da língua.

Décimo par, que sai entre o occipital e a primeira vértebra. Diz que alguns anatómicos duvidam se será o último nervo que sai do crânio ou o primeiro das vértebras *.

Menciona portanto dois ramos comunicantes para o gânglio cervical superior do simpático, ou «*plexo gangliforme del intercostal*».

Refere ter sido WILLIS que designou por intercostal este nervo do cérebro, que provem do quinto e do sexto pares. Após a sua origem diz formar um plexo gangliforme, que dá um ramo grosso para o gânglio do vago e outro esofágico, assim como, o tronco do intercostal cervical que desce até meio do pescoço onde apresenta outro plexo gangliforme maior que o superior, fornecendo ramos para o esófago, traqueia, nervo recorrente e vago para seguir ao coração.

O tronco do intercostal desce até à clavícula onde se bifurca para abraçar a artéria subclávia, voltando a juntar-se, entram no tórax e formam o plexo intercostal. Descreve o trajecto do tronco do simpático mas não menciona os gânglios torácicos.

MARTIN MARTINEZ [505] (1684-1734), pronuncia-se desta forma a propósito do nervo intercostal: chama-se intercostal porque passa pelas costelas. Este nervo é composto por vários ramos de outros pares. Na sua origem recebe filamentos do quinto, do sexto e do décimo pares, com um ramo do primeiro par das vértebras do pescoço e outro do segundo das mesmas vértebras. Deste conjunto de nervos vai o ramo que dissemos para a laringe. O restante tronco do intercostal quando desce por debaixo do oitavo par, engrossado com os ramos que lhe vêm das

---

* M. DE PORRAS, *op. cit.* 342-343.

vértebras, chega à clavícula onde forma um plexo ou entrecruzamento, do qual saem dois filamentos, que depois de rodearem a artéria axilar vão formar outro plexo entre a primeira e a segunda costelas, onde se juntam muitos ramos do braço e da espádua, que descem até à raiz das vértebras. Este intercostal envia muitos ramos que com outros do oitavo par formam os nervos cardíacos e pulmonares *.

FIG. 5
(De Martinez)

Descreve os plexos hepático, esplénico, mesentérico e nervos hipogástricos.

A origem do nervo intercostal descreve-a formada por filetes do sexto par e do quinto par, que saem por onde entra no crânio a artéria carótida interna e logo apresenta o primeiro plexo do nervo intercostal, plexo cervical, ou plexo olivar.

A sua estampa XXII que reproduzimos na Fig. 5, mostra a distribuição do nervo intercostal e do nervo vago segundo Vieussens e ainda dos principais nervos da espinhal medula.

Adverte que os antigos descreviam sete pares de nervos do cérebro porque o nervo olfático não era descrito como nervo, o décimo par era tido como o primeiro par da espinhal medula e o quarto par, ou não o conheciam, ou tomavam-no por outro par.

PHILIPPUS VERHEYEN [777] (1685-1750), descreve dez pares de nervos com origem na medula alongada e neste capítulo da Anatomia «*segue em grande parte as ideias de* WILLIS» segundo SOUSA PEREIRA.

---

* MARTIN MARTINEZ, *Anatomia Completa del Hombre*. 387.

César Verdier [776] (1685-1759), como nervos da medula alongada descreve dez pares, sendo o primeiro par o nervo olfativo. Depois de descrever o décimo par, menciona o nervo acessório cuja descrição corresponde ao nervo espinhal.

O quinto par corresponde ao trigémio e o seu ramo anterior ou oftálmico diz que comunica por um ou dois filetes com o sexto par, concorrendo para formar o nervo intercostal *.

O sexto par termina no músculo abdutor do olho, no seu percurso encontra a artéria carótida interna ao lado da sela do esfenóide, dando, aí, um ou dois filetes anastomóticos para o nervo oftálmico. Atrás desta comunicação fornece um ramo, que se dirige de diante para trás e penetra no canal carotídeo ao lado da artéria carótida interna. Este ramo é por vezes duplo e considerado como a raiz de origem do nervo intercostal.

Ao referir-se aos nervos intercostais diz que, geralmente, se admite que tomam origem por dois filetes do oftálmico e um filete do sexto par, mas desde que Petit, em 1727, comunicou as suas observações, verificou-se que esses filetes não se dirigem dos pares cranianos para o nervo intercostal, mas sim, em sentido oposto **.

Noguez [578], nasceu nos fins do século XVII, em França. Na sua *Anatomie du corps humain en abrégé*, faz uma compilação a partir das publicações do anatomista inglês Keil, mas enriqueceu o capítulo sobre a história dos nervos.

Menciona dez pares de nervos do cérebro, sendo o primeiro o nervo olfativo.

Ao terminar a descrição do sexto par diz que o intercostal é formado por um ramo do sexto par, que se junta com um ou dois ramozinhos, que vêm do primeiro ramo do quinto par. Faz referência ao gânglio, que apresenta à saída do crânio e ao cordão cervical. À entrada do peito descreve um gânglio, que corresponde ao gânglio cervical inferior e ao qual chama *semilunar*. Descreve-lhe os ramos que se dirigem para o sexto par, para o recorrente e para os pares vertebrais. Assinala a ansa da subclávia e prossegue a descrição da parte subjacente do intercostal.

---

* Verdier, *Abrégé de l'Anatomie du Corps Humain*. 388-392.

** Verdier, *op. cit.* 399.

FRANCISCO SUAREZ [728] (1728), considera o nervo formado por duas túnicas e fibras medulares, que serve para distribuir os espíritos animais por todas as partes do corpo para que sintam, se movam e possam nutrir-se. Divide-os em nervos do cérebro e nervos da espinhal medula, que são ao todo em número de quarenta pares, tendo dez pares origem no cérebro: olfativo, óptico, motor dos olhos, patético, gustativo, indignatório, auditivo, vago, motor da língua e o décimo par que corresponde ao primeiro par raquídio actual.

O quinto par, gustativo, corresponde ao terceiro par dos antigos que não mencionavam o olfativo e o patético, isto é, ao trigémio.

O sétimo par corresponde ao facial e auditivo actuais.

O oitavo par, era o sexto par dos antigos e corresponde ao glossofaríngeo, pneumogástrico e espinhal. Pela descrição não se depreende qualquer referência ao nervo que chamamos grande simpático.

O nono par era designado por sétimo par pelos antigos.

BERNARDO SANTUCCI [690] (1739), na estampa XIV mostra a dura-mater e todos os nervos sem representar o nervo intercostal, ao qual se refere em poucas palavras quando trata do quinto e do sexto pares dos nervos do cérebro: «*O quinto par he grande, e he dividido em tres ramos, os quaes nascem dos lados da* Protuberancia Annular; *o primeiro destes tres ramos se distribue por varias partes da testa, dos olhos, e das faces. O segundo vay pelas partes do queixo superior. O terceiro se distribue pelo queixo inferior, e principalmente pela lingua, e deste ultimo ramo sahe o nervo, que chamão Gustatorio. Note-se, que do segundo destes ramos sahem huns raminhos, os quaes se unem com hum ramo do sexto par, e compoem o nervo chamado* Intercostal. *E este depois naõ só se distribúe, e espalha pelas partes do ventre médio; mas tambem pelas partes do Abdomen, e até os artus inferiores.*»

«*O sexto par chama-se Indignatorio; este constitúe os nervos, que se distribuem só pelos músculos* Abducentes, *ou* Indignatorios *dos olhos, de cujos ramos alguns se unem com os ramos do quinto par, e servem de fazer o sobredito nervo* Intercostal.»

Descreve dez pares de nervos cranianos e trinta pares de nervos vertebrais sem fazer outras referências aos nervos intercostais. Aliás, ao descrever os doze pares de nervos do tórax também lhes chama intercostais.

Ao tratar do uso dos miolos diz que abusivamente se tem designado por espírito animal a um «*fluido tenuissimo*».

DUVERNEY et MERTRUD (1746), legaram-nos uma descrição completa, para o seu tempo, do nervo intercostal, a que os seus contemporâneos apelidavam de grande nervo simpático. Mencionaram o cordão do simpático e os seus numerosos gânglios, que não consideram pequenos cérebros, como opinava WINSLOW *. Pensavam assim porque os espíritos eram gerados, segundo eles, e circulavam no cérebro, enquanto que nos gânglios não se produziam os espíritos e apenas circulavam por ocasião dos movimentos involuntários.

Admitiam como origens do cordão do nervo intercostal um ou dois filetes do quinto par e um filete do sexto par, porque os observaram e viram que saíam pelo canal carotídeo, para terminarem no gânglio cervical superior ao qual ajudam a formar.

Descrevem o gânglio cervical superior com os seus filetes para o 8.º, 9.º e 10.º pares cranianos que o formam e o cordão do simpático cervical. Este tem ramos de comunicação com o terceiro, quarto, quinto e sexto pares cervicais.

Em todos os ramos descrevem pequenos gânglios no ponto de confluência com o cordão, mas não mencionam o gânglio cervical médio.

Descrevem um gânglio simples ou duplo em frente da última vértebra cervical que se chama o gânglio cervical inferior. Denominam em seguida este último gânglio pelo nome de pequeno gânglio cervical e, como ramos, atribuem-lhe um que desce por diante da artéria subclávia, forma-lhe ansa e termina no primeiro gânglio dorsal, ramos comunicantes para os nervos vertebrais vizinhos, um filete anastomótico para o recorrente e do lado esquerdo ainda um filete que se une com outro do primeiro gânglio dorsal e formam um nervo cardíaco.

A porção restante do grande simpático é descrita de forma idêntica em minúcia ao que acabamos de expor.

Admitem dez pares de nervos cranianos.

O sétimo par é formado por dois cordões — «*nerf Auditif et la Portion Dure*», o nervo auditivo ou porção mole para o ouvido

---

* DUVERNAY et MERTRUD, *Anatomie Générale des visceres avec l'Angeologie et la Neurologie.* 12ème Table.

interno e a parte dura «*La Portion Dure, ou petits Nerfs Sympathiques*» ou pequenos nervos simpáticos que pela descrição supomos tratar-se do nervo facial e do intermediário de Wrisberg.

O oitavo par dizem que é chamado por alguns modernos o nervo simpático médio. Mencionam três porções do oitavo par — a porção acessória que supomos ser o espinhal, a pequena porção que nos parece tratar-se do glossofaríngeo e a grossa porção, nervo simpático médio, ou seja o pneumogástrico.

MERTRUD diz que os nervos da espinhal medula são vinte e nove ou trinta pares.

O primeiro par sai entre o atlas e o axis, descrevendo sete pares cervicais, doze pares dorsais que também se chamam pares costais porque seguem a direcção das costelas, apresentando anastomoses com o nervo grande simpático, cinco pares lombares e cinco ou seis pares sagrados.

JOSEPH LIEUTAUD [464] (1703-1780), define os nervos como sendo prolongamentos da substância medular do cérebro e da espinhal medula. Mostram no seu percurso engrossamentos ou tumores chamados gânglios e são constituídos por substância polposa envolvida pelas membranas que revestem o cérebro ou a espinhal medula e não concorda que sejam formados por fibras ocas por onde passem os espíritos animais. Descreve dez pares de nervos originados na base do cérebro, ou na medula alongada.

Além dos dez pares de nervos do cérebro menciona mais o intercostal, que supõe provir do quinto e do sexto pares e o espinhal que lhe parece associar-se ao oitavo par.

Sugere para o nervo intercostal a designação de nervo vertebral, porque se dispõe ao longo das vértebras e considera as suas origem ou raízes dependentes dos últimos seis pares de nervos do cérebro e de todos os nervos da espinhal medula. Menciona o gânglio cervical superior, o cordão do intercostal cervical e o gânglio cervical inferior ao nível da última vértebra cervical. O último gânglio diz que é «*fort court*» e recebe dois nervos dos dois últimos pares cervicais. Na raiz da primeira costela encontra-se o gânglio torácico superior, maior que o precedente com o qual está por vezes fundido «*confondu avec le précédent*». Entre os dois gânglios descreve um ramo grosso que abraça a artéria subclávia como uma ansa.

Menciona os gânglios dorsais e no ventre o gânglio semilunar e diferentes plexos.

ALBERTO V. HALLER (1708-1777), mencionava nove pares de nervos do encéfalo, sendo o primeiro par o olfativo e o nono par corresponde ao nervo grande hipoglosso.

Como origem do nervo intercostal admite o ramo proveniente do sexto par e não o ramo do quinto par, que deve ter sido confundido com uma arteríola ou feixe de tecido conjuntivo.

Ao nervo intercostal chama-lhe «*Nervus sympathicus maximus, vel intercostalis nervus*».

Na porção cervical descreve três gânglios—superior, médio e inferior. Entre os dois últimos descreve a ansa da artéria subclávia que os une.

O «*ganglion cervical infimum*» fica situado por diante da apófise transversa da sétima vértebra cervical, podendo confluir com o que lhe fica para baixo ou mesmo com o segundo torácico.

Menciona ramos que nascem do sexto, sétimo e oitavo pares cervicais e do primeiro costal para aquele gânglio *. Fornece ramos cardíacos, pulmonares e para o recorrente. O gânglio cervical médio foi denominado por Haller gânglio tiróideo.

GAUTIER [277] (em 1754), nas suas «*Planches*» XVI e XVII representa os nervos cranianos e os nervos raquídios com as suas dimensões naturais. Nota-se que o oitavo par craniano ao atingir a parte inferior do pescoço se bifurca, dando um ramo externo que corresponde ao pneumogástrico e um ramo interno que segue o trajecto do intercostal e tem a mesma distribuição. Não pudemos observar gânglios no seu percurso, porque o calibre dos nervosi ntercostais é aproximadamente cilíndrico e sem dilatações.

RAFAEL SABATIER [674] (1732-1811), no seu Tratado Completo de Anatomia, descreve o nervo intercostal depois de todos os dez pares de nervos da medula alongada e os da espinhal medula que fornece vinte e nove ou trinta pares.

Refere-se à origem do nervo intercostal e diz que a opinião mais adoptada é a que provém do sexto par e do nervo Vídio ramo do gânglio esfeno-palatino.

---

* ALBERTO V. HALLER, *Elementa Physiologiae*. 259.

Ao longo do pescoço descreve dois gânglios — gânglio cervical superior e gânglio cervical inferior. Ao último refere-se nestes termos — «*Tenho-o algumas vezes visto deitado sobre a sexta vertebra do pescoço, e outras vezes adiante da primeira das do dorso. Saõ muitas vezes dois, e entaõ ha no pescoço três gangliões; superior medio e inferior*».

«*Todos os nervos cervicaes recebem filetes, que nascem de sua borda posterior, e dos quaes entraõ muitos no canal, que se acha dentro das apophyses transversas das vertebras do pescoço.*»

«*O gangliaõ cervical inferior dá tambem filetes, que caminhaõ interiormente. Alguns vaõ ao nervo recurrente, outros se ajuntaõ ao diaphragmatico. Os mais consideraveis se reunem com os que nascem do primeiro gangliaõ thorachico, e vaõ por detraz da arteria sobclavicular, sob que se ramificaõ á maneira de plexo. Estes ultimos nervos saõ mais notaveis do lado esquerdo, do que do lado direito*». Depois de formarem ansas terminam no plexo cardíaco.

O primeiro gânglio torácico é maior do que os outros, como afirma, estando unido por filetes ao gânglio cervical inferior, os quais passam por diante e por detrás da artéria subclávia. «*O numero destes filetes varia nos diferentes sujeitos. Até quatro, ou cinco tenho eu achado adiante, e outros tantos para traz*». Diz que do primeiro gânglio tarácico partem uns filetes que sobem pelos buracos transversários e terminam no sexto e sétimo pares cervicais e outros filetes para os plexos cardíaco e pulmonar.

JOSEPHUS JACOBUS PLENCK [616] (1738-1807), menciona cinco origens para os nervos — no cérebro, no cerebelo, na medula alongada, na espinhal medula e noutros nervos (*ab aliis nervis*).

A terminação dos nervos faz-se nos órgãos dos sentidos, nas vísceras, nos vasos e nos músculos *.

Descreve doze pares de nervos cranianos — primeiro par nervo olfativo, segundo par nervo óptico, terceiro par nervo motor ocular, quarto par nervo patético, quinto par nervo trigémio, sexto par nervo abducente, sétimo par nervo auditivo, oitavo par nervo facial, nono par nervo glossofaríngeo, décimo par nervo vago, undécimo par nervo acessório do vago, duodécimo par nervo lingual médio.

---

* JOSEPHI JACOBI PLENCK, *Primae Lineae Anatomes*. 277.

Descreve trinta pares de nervos espinhais, sendo oito cervicais, doze dorsais, cinco lombares e cinco sagrados.

Denomina o nervo intercostal por «*Nervus Intercostalis Magnus*» e diz que tem origem na caixa craniana por um ramo do sexto par e outro ramo recorrente do quinto par ou nervo vidiano e que sai pelo canal carotídeo. Desce ao longo da face lateral dos corpos das vértebras e recebe dois ramos acessórios de cada um dos trinta pares de nervos espinhais. Menciona três gânglios na porção cervical—supremo, médio e ínfimo. Este fornece nervos cardíacos e pulmonares *.

ANTOINE PORTAL [623] (1742-1832), divide os nervos em onze pares cerebrais, trinta e um pares espinhais e os dois grandes nervos simpáticos.

Os onze pares que nascem do cérebro e do bolbo são: primeiro par olfativo, segundo par óptico, terceiro par óculo-muscular comum, quarto par óculo-muscular-interno, quinto par trigémio, sexto par óculo-muscular-externo, sétimo par auditivo, oitavo par facial, nono par glossofaríngeo, décimo par vago, undécimo par hipoglosso.

Os nervos espinhais são oito cervicais, doze dorsais, cinco lombares e seis sagrados.

O nervo grande simpático mereceu-lhe estudo e investigações aturadas porque a «*Académie des Sciences*» pela terceira vez propunha «*un prix*» para aqueles estudos, porque as duas primeiras vezes não surtiram efeito. Diz que as investigações de MECKEL e de J. TH. WALTER de Berlim trouxeram esclarecimentos, mas não esgotaram o assunto.

Faz referência às diferentes designações que lhe têm dado e que CHAUSSIER denominava o nervo intercostal por *trisplâncnico*. Na resenha histórica respigamos os seguintes dados: RAW, anatomista holandez, admitia que o nervo simpático só comunicava com o primeiro ramo do quinto par, no que foi secundado por poucos anatomistas.

HEISTER admitia comunicação do simpático com o sexto par com o ramo oftálmico do trigémio e com o seu ramo maxilar superior por um ou dois filetes.

MORGAGNI nas suas dissecções só pôde encontrar a comunicação com o sexto par.

---

* JOSEPHI JACOBI PLENCK, *op. cit.* 287-288.

LANCISI afirmava que comunicava com quase todos os nervos do crânio. POURFOUR-DUPETIT * admitia comunicação com o sexto par e com dois ramos do quinto par e Winslow descrevia as coisas um pouco ao contrário, sendo o simpático que cedia um ramo ao sexto par e outro ao quinto par que portanto não eram raízes do nervo intercostal.

Esta interpretação de Portal não coincide com a de Nannoni [573].

Pelo texto de NANNONI verificámos que DE PETIT apresentava o nervo intercostal com origem nos nervos espinhais e que o gânglio cervical superior emitia um filete que entrava no crânio para ir directamente ao cérebro. BERGHEN perfilhou a mesma interpretação e WINSLOW veio a falecer com a mesma ideia **.

Diz PORTAL que em 1749 o célebre anatomista MECKEL esclareceu este assunto da origem do nervo grande simpático porque encontrou o ramo de comunicação com o óculo-muscular-externo e pela primeira vez descreveu a comunicação com o gânglio esfeno-palatino pelo nervo vidiano.

Admite comunicação com o sexto par que se faz por um ou dois ramos. Dirigem-se para o canal carotídeo em sentido retrógrado e podem apresentar relações com os ramos do quinto par, que justificam o terem sido tomados como filetes dos ramos do quinto par.

Quando o ramo é único pode bifurcar-se, e então a um, chama o ramo primitivo e ao outro, o ramo secundário. PORTAL não encontrou ramos do quinto par a comunicar com o gânglio cervical superior, mas verificou que o nervo vidiano se une ao ramo do sexto par, para terminarem no gânglio cervical superior ***. O nervo formado pelo ramo retrógrado do óculo-muscular-externo e pelo do gânglio esfeno--palatino sai do canal carotídeo, envolvido por um prolongamento da dura-mater. Esta observação já tinha sido feita por Berghen e em último lugar por SCARPA.

Descreve um gânglio cervical superior, um gânglio cervical médio que não é constante e o gânglio cervical inferior. Este está situado

---

* ANTOINE PORTAL, *Cours d'Anatomie Médicale*. IV, 301-302.

** LORENZO NANNONI, *Trattado di Anatomia*. 191-192.

*** A. PORTAL, *op. cit.* IV, 307.

sobre a apófise transversa e próximo do corpo da última vértebra cervical por detrás da artéria subclávia *.

O gânglio cervical inferior pode ser único ou duplo, unidos por filetes nervosos.

Fornece ramos para o sexto, sétimo e oitavo pares cervicais e para o primeiro dorsal e algumas vezes emite dois ramos para um dos pares, sendo isso mais frequente para o sétimo par. Emite filetes para o plexo cérvico-braquial—um filete para o quinto par e outro para o sétimo os quais fornecem outros que penetram no canal vertebral, acompanhando a artéria vertebral. Os últimos filetes podem sair do gânglio cervical inferior. Este emite um ramo da sua parte anterior e superior que contorna a artéria subclávia e termina no gânglio torácico superior. O ramo pode partir do tronco do simpático cervical por cima do gânglio cervical inferior e conflui no tronco do simpático para baixo do gânglio torácico superior. Pode ser duplo aquele filete. Ainda fornece ramos para o plexo pulmonar e cardíaco.

ANTÓNIO SCARPA [697] (1747-1832). Uma das suas principais publicações é as «*Tabulae Nevrologigae*« das quais reproduzimos a *Tab.* III, Fig. 6, que representa os nervos cardíacos direitos e quase todo o simpático cervical. Este desce ao longo do pescoço entre as artérias carótidas que ficam para dentro e o nervo vago que fica para fora. Mostra-nos três gânglios cervicais: superior, médio e inferior. Situa o gânglio cervical médio do nervo intercostal junto da artéria tiróideia inferior, pelo que HALLER lhe chamou gânglio tiróideo e Neubauer preferiu chamar-lhe gânglio cervical inferior, como se vê na sua publicação «*De Nervo Intercostali*», segundo afirma SCARPA.

Como ramos do gânglio cervical médio descreve e mostra um, que acompanha a artéria vertebral, um ramo profundo para o gânglio cervical inferior, um ramo para o plexo da artéria vertebral que à esquerda forma ansa, um ramo que forma ansa à artéria subclávia, passando-lhe por trás e termina no gânglio cervical inferior e primeiro torácico, dois ou três ramos que passam por diante da artéria subclávia e terminan no gânglio cervical inferior e no primeiro torácico e o grande nervo cardíaco: «*cardiacus nervus magnus*».

O pequeno nervo cardíaco, «*cardiacus nervus minor*», provém

---

* A. PORTAL, *op. cit.* IV, 318.

do gânglio cervical inferior. Este encontra-se no limite superior do tórax entre a cabeça da primeira costela e o músculo longo do pescoço. Emite ramos para os últimos pares cervicais e à esquerda men-

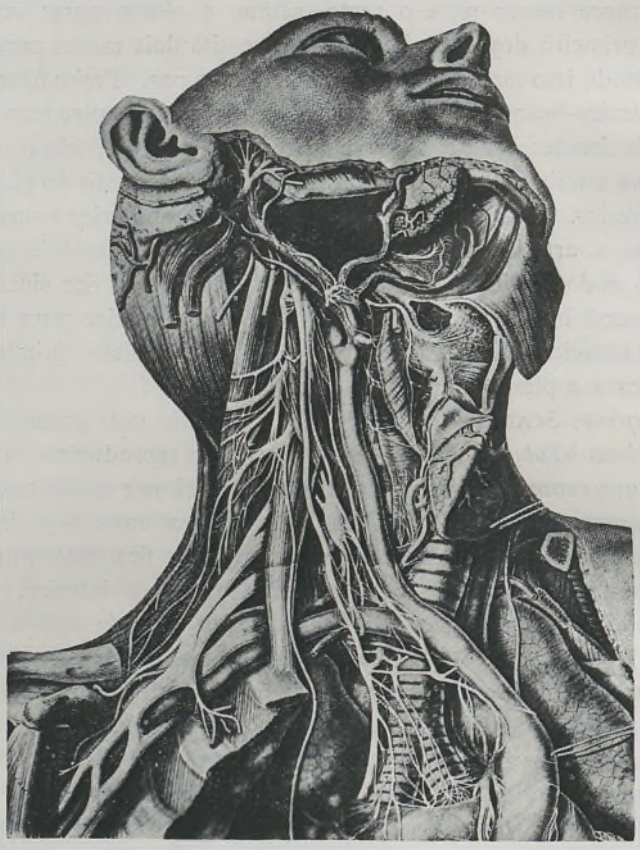

FIG. 6

(De Scarpa)

ciona ramos para o quarto, quinto e sexto cervicais e para o primeiro dorsal.

LORENZO NANNONI [573] (1749-1821), admite que a origem do grande simpático consiste na união dum ramo proveniente da parte posterior

do gânglio esfeno-palatino com um ou dois ramos do motor ocular externo *.

Diz que é de supor que Hipócrates conhecesse um nervo tão importante como é o intercostal, mas que foi Galeno quem primeiro o viu muito distintamente.

Refere-nos que Falópio fazia nascer o intercostal de um ramo do quinto par e outro ramo do oitavo par, sendo esta a origem encontrada por BOURGELAT no cavalo. «ACHILLINI *celebre Anatomico di Bologna*» no princípio do século dezasseis foi o primeiro a ensinar que a origem do intercostal está no sexto par, o que foi confirmado por EUSTÁQUIO.

Diz que WILLIS admitia como origem um ramo do sexto par e outro do quinto par.

Este último ramo foi negado por HALLER (1748), pelo seu discípulo «MECHEL», por ALBINO, MORGAGNI e outros. Em 1727, PETIT diz que provém dos nervos espinhais, afirmando que o nervo existente entre o sexto par e o gânglio cervical superior era proveniente do gânglio e se dirigia para o cérebro.

Menciona o plexo carotídeo, o gânglio cervical superior e o gânglio cervical inferior. Este é de uma forma irregularíssima, estando entre a sexta vértebra cervical e a primeira dorsal. Emite ramos para os nervos raquídios, para o nervo recorrente, para o frénico, para o vago, seguindo para o plexo pulmonar e cardíaco. Une-se por um ramo ao primeiro gânglio torácico o qual passa por diante da artéria subclávia, formando-lhe uma ansa nervosa que pode ser múltipla.

Descreve a parte restante do nervo grande simpático, e a respeito de simpatia diz que os nervos são os principais elementos da respectiva afinidade, ou correlação, de uma parte com outra do organismo **.

Todos os nervos podem correlacionar-se, mas são três os principais: o intercostal, o vago e o acústico que se denominam grande, médio e pequeno simpático. A simpatia é maior nas últimas ramificações e nas partes internas. O contrário de simpatia é a antipatia, que pode ser natural ou mórbida.

BOYER [75] (1753-1833), considera o nervo grande simpático com origem diferente daquela que lhe atribuíam os antigos. Não é provável

---

* LORENZO NANNONI, *Trattado di Anatomia*. 192.

** *Idem*. 114-115.

que provenha do sexto par e do oftálmico, ou do maxilar superior, nem mesmo dos nervos espinhais. É muito natural pensar que é formado por todos os filetes que lhe fornecem alguns dos nervos do cérebro e quase todos os da espinhal medula *.

No simpático do pescoço descreve três gânglios: cervical superior, médio e inferior. Este escontra-se situado por detrás da artéria vertebral, entre a apófise transversa da sétima vértebra cervical e o colo da primeira costela, é menor que o superior e maior do que o médio. Pode ser duplo. Mostra-se arredondado e nalguns indivíduos está fundido com o primeiro gânglio torácico. Emite ramos para os três últimos nervos cervicais e para o primeiro dorsal. Fornece um ramo anastomótico para o nervo recorrente e ramos para os plexos cardíaco e pulmonares.

4.º PERÍODO

SÉCULOS XIX E XX

Xavier Bichat [49] (1771-1802), notável como médico, como cirurgião e como anatómico, escreveu as melhores obras francesas do seu tempo sobre Anatomia que ficaram constituindo as primeiras publicações que separam a Anatomia antiga, imperfeita, da moderna.

Fez experiências sobre animais vivos, ensaios com diversos reagentes sobre os tecidos organizados, dissecções, aberturas cadavéricas, observação do homem com saúde e doente.

Ao contrário de todos os anatómicos que o precederam, considerou o sistema nervoso formado por dois sistemas diferentes na morfologia, distribuição, textura, nas propriedades e funções dos seus ramos. Um tem como centros principais o cérebro e as suas dependências, pertence especialmente à vida animal — é o sistema nervoso da vida animal. O outro tem os gânglios como centros e depende da vida orgânica — é o sistema nervoso da vida orgânica **.

Considera cada um dos gânglios do sistema nervoso da vida orgânica como um centro particular, independente e como um pequeno

---

* Boyer, *Traité Complet d'Anatomie.* III, 426.

** Bichat, *Anatomie Générale.* I, 115.

cérebro *. Existe esta notável diferença entre o sistema nervoso da vida animal e o da vida orgânica: o primeiro tem um centro único que está no cérebro, onde chega toda a modalidade de sentimento e é dele que parte toda a espécie de movimento, enquanto que, no segundo, há tantos centros pequenos, particulares e por consequência pequenos sistemas nervosos secundários, como há de gânglios.

Não considera os gânglios como os anatomistas que o precederam, que supunham tratar-se de turgescências dos nervos, e por haver muitos no nervo grande simpático atribuíam-lhe carácter distintivo.

Pelo conceito que faz de gânglio nervoso diz que o nervo grande simpático não existe como tal porque o cordão simpático é uma série de comunicações nervosas interganglionares.

Donde nasce o grande simpático? Pergunta BICHAT.

Do sexto par? Todos os nervos diminuem do cérebro para os órgãos, mas aquele apresenta disposição oposta — engrosssa ao ramificar-se.

Nasce da espinhal medula? Mas então forneceria ramos a uma região formados pelos filetes que provinham da medula a esse nível, o que não é possível porque os ramos seriam mais grossos do que as raízes. Diz que os anatomistas não podiam estar de acordo a respeito da origem do nervo grande simpático porque ele não existe.

Os gânglios não intervêm nas sensações dos movimentos voluntários, vêem-se nos órgãos da vida interior, são assimétricos, variam na forma, nas ramificações e número. Pode haver dois ou três no pescoço. Entre os dois sistemas nervosos a simetria dum e a irregularidade do outro permitem distinguí-los.

O sistema nervoso da vida orgânica é formado pelos gânglios e nervos que deles partem.

Os gânglios são pequenos corpos avermelhados ou acinzentados, situados em diferentes partes do corpo e formando outros tantos centros donde parte uma infinidade de ramificações nervosas **.

Sobre a natureza e funções dos gânglios não emite opinião, embora Scarpa admitisse que existia uma substância que separa as

---

* BICHAT, 213.

** *Idem. op. cit.* 218.

fibras nos gânglios, dando-lhes o seu volume. Descreve as diferenças entre nervos cerebrais e nervos dos gânglios.

BICHAT divide os nervos dos gânglios em cinco grupos — da cabeça, do pescoço, do peito, do abdómen e da bacia.

No pescoço descreve três gânglios — superior, médio e inferior. Este pode ser fusiforme ou muito irregular. Vai da apófise transversa da sétima vértebra cervical ao colo da primeira costela ou da segunda, quando se continua com o primeiro gânglio torácico. Pode continuar-se com o gânglio cervical médio ou ser duplo.

Os ramos do gânglio cervical inferior classifica-os em superiores, inferiores, internos, externos e anteriores.

Os ramos superiores diz que são numerosos e vão para o gânglio cervical médio com excepção de um, que acompanha a artéria vertebral e se pode seguir até à terceira ou segunda vértebra cervical, fornecendo o plexo da artéria vertebral, ramos para os músculos intertransversários e para os pares cervicais.

O ramo inferior vai ao primeiro gânglio torácico ou ao segundo, se este está unido ao cervical inferior.

Os ramos externos são para a artéria subclávia, para o músculo escaleno e para o sexto, sétimo e oitavo pares cervicais e primeiro par dorsal.

Os ramos internos terminam no músculo longo do pescoço, no nervo recorrente e no plexo pulmonar.

Os ramos anteriores são os filetes que formam os nervos cardíacos inferiores.

Os nervos da vida orgânica podem terminar: 1.º — por comunicação com os da vida animal. 2.º — nos dois gânglios contíguos. 3.º — em certos músculos e órgãos vizinhos. 4.º — nos grossos vasos após terem feito plexos.

Influência dos nervos sobre as simpatias dos outros órgãos. A maioria dos autores acreditaram que os nervos eram o meio geral de comunicação que une os órgãos uns aos outros e que encadeiam os seus transtornos. As anastomoses não lhe têm parecido destinadas senão para este uso. A comunicação pelos vasos sanguíneos também pareceu causa de simpatias, a BICHAT.

FRANCISCO SOARES FRANCO [266] (1780-1855). O seu tratado de Anatomia reflecte a obra de WINSLOW.

Refere-se ao nervo grande simpático nestes termos: 798. «*Grande nervo sympathico ou trisplanchnico. Este nervo a que tambem se-chama* grande intercostal *ou vertebral he inteiramente differente de todos os outros e não he verdadeiramente um nervo, mas uma congerie de systemas nervosos, communicantes todos entre si, que tirão as suas origens do quinto e sexto pares da medulla oblongada e de todos os pares spinaes, e se-distribuem pelas partes anteriores do collo, do peito, e do abdomen*».

799. «*Como porém desde a parte superior do collo até á inferior da bacia ha um cordão continuo, em que se-nota uma grande quantidade de ganglios, nos quaes vem acabar o que temos chamado origens, e donde nascem os seus ramos anteriores, unicamente para facilidade da descripção, continuaremos a consideral-o como um nervo, mas com um habito exterior uma estructura e usos inteiramente particulares*».

Não concorda com BICHAT que estabelece nos animais duas vidas — uma de relação e outra orgânica. Observou a estrutura do gânglio cervical superior *com uma pequena lente*, tendo notado filetes brancos que o atravessavam dos ramos de origem para os terminais. Diz que os nervos dos gânglios têm propriedades de sensibilidade e também servem para o movimento. Procura refutar a doutrina de BICHAT em relação ao sistema muscular e nervoso.

804. «*Não podemos por tanto reputar os ganglios como centros nervosos, nem admittir um systema de nervos privativo da vida organica. Mais axactamente se-poderia dizer, que o nervo sympathico, e o par vago constituião um todo, que recebia as suas origens do cerebro, e da spinal medulla, e dava as suas ramificações a todos os orgãos da vida vegetativa; á excepção dos poucos, que se-distribuem nos orgãos vocaes, e em alguns outros musculos voluntarios; que estes nervos não transmittem as determinações da vontade, mas sim o influxo das paixões; que no estado são não communicação sensações, porem no estado morboso as transmittem muito fortes; vindo desta sorte a ser o systema nervoso um todo, cujas diversas partes são independentes até um certo ponto, mas em circunstancias mais raras são independentes do centro, que he a massa encephalica*».

Descreve o grande simpático no pescoço, no peito e no abdómen.

Na porção cervical descreve três gânglios — superior, médio e inferior.

No gânglio cervical superior diz que os filetes que ele recebe ou manda, são superiores, externos, internos, anteriores e o tronco inferior ou descendente do simpático.

Os filetes superiores diz que são ordinàriamente dois, formando o plexo carotídeo e o plexo cavernoso. Este «*communica com o sexto par por um, e quasi sempre por quatro ou cinco filetes, que fazem com elle um angulo agudo para traz e augmentão sensivelmente a grossura do dito sexto par para diante: um destes junta-se ao nervo ophtalmico, ás vezes ao nasal, e estabelece a communicação entre o ganglio cervical superior e o ophtalmico*».

808. «*Tem havido uma longa disputa para determinar, se os filetes situados entre o sexto par e o ganglio cervical superior nascião do primeiro nervo, e erão em consequencia uma origem do grande sympathico, ou terminavão nelle. Pelos conhecimentos alcançados modernamente a questão se-acha decidida; o plexo carotido primitivo e os que nascem delle, são evidentemente filhos, assim como os das outras artérias, do grande sympathico; a multiplicidade dos seus filetes, a sua côr, consistencia e sobretudo o seu progresso pelas arterias cerebraes e ophtalmica mostrão claramente que sóbem do ganglio para todas estas partes*».

Diz que «*parece que ha duas ordens de filetes superiores do ganglio cervical; uns pertencem ao systema da carotida interna, e dão tenues ramusculos a algumas outras partes; outros estabelecem a communicação com o sexto e quinto pares, e podem sem inconveniente chamar-se as suas origens cerebraes*».

Acerca do gânglio cervical inferior diz: 823. «*Fica em parte situado por detraz da arteria vertebral desde a apophyse transversa da septima vertebra cervical até o collo da primeira costella. A's vezes está mais abaixo entre esta costella e o corpo da primeira vertebra dorsal, e até chega á segunda costella. Umas vezes se-continúa com o ganglio cervical medio, outras com o primeiro thoracico. A sua figura he muito irregular; plano, oval, triangular, ás vezes dobrado. Nelle se-notão ramos superiores, internos, anteriores, e inferiores*».

Os ramos superiores são cinco ou seis que terminam no gânglio cervical médio, passando por diante ou por detrás da artéria subclávia e outros filetes acompanham a artéria vertebral, formam-lhe plexo, podem ver-se alguns no tronco basilar, emitem ramos para os

músculos intertransversários e «*manda um filamento particular a cada um dos pares cervicaes nos buracos da conjugação*».

Os ramos externos vêm dos três ou quatro últimos pares cervicais e do primeiro dorsal e os que saem vão para a artéria subclávia, seus ramos colaterais e para o músculo escaleno anterior.

826. «*Ramos internos. São poucos e muito finos; uns perdem-se no longo do collo, outros anastomosão-se com o recurrente e diaphragmaticos; outros em fim concorrem para a formação dos plexos pulmonares*».

827. «*Ramos anteriores. São uns poucos que brevemente se-reunem em um ou mais troncos, e constituem os nervos cardiacos inferiores.*

828. «*Ramo inferior. Quasi sempre he um só curto e grosso, que vai entrar no primeiro ganglio thoracico*».

Continua a descrição do grande simpático de modo idêntico ao que transcrevemos da porção cervical.

Diz que da cavidade do crânio saem doze pares de nervos que são: 496. «*Os olfactorios, opticos, motores communs dos olhos, pathe-ticos, trigemeos, motores externos dos olhos, faciaes, auditivos, glosso-pharyngeos, pneumo-gastricos, spinaes de* WILLIS *e hypoglossos. Da columna vertebral sáem* 30, *ou* 31 *pares de nervos;* 8 *cervicais,* 12 *dorsaes,* 5 *lombares e* 5 *ou* 6 *sagrados*».

JULES CLOQUET [125] (1780-1821), descreveu o nervo grande simpático, ou sistema nervoso dos gânglios, considerando a porção cervical com três gânglios — superior, médio e inferior (Pl. CLXI) Fig. 7.

O gânglio cervical inferior descreve-o como sendo extremamente variável na forma e no volume, podendo continuar-se com o gânglio cervical médio, ou com o primeiro torácico. Na maioria dos casos está situado por detrás da artéria vertebral entre a apófise transversa da sétima vértebra cervical e o colo da primeira costela. Fornece ramos para cima, para baixo, para dentro, para fora e para diante.

Os filetes superiores sobem por detrás da artéria vertebral, fornecendo-lhe um plexo que vai até à segunda ou terceira vértebras cervicais e dá ramos para os pares cervicais e para os músculos intertransversários.

O filete inferior liga-se com o gânglio torácico superior.

Os filetes internos variam em número e disposição, dirigindo-se para o músculo longo do pescoço, para o recorrente, para o diafragmático e para o plexo pulmonar.

Os filetes externos distribuem-se na artéria subclávia, nos quatro últimos nervos cervicais e no primeiro dorsal.

O filete anterior forma o nervo cardíaco inferior.

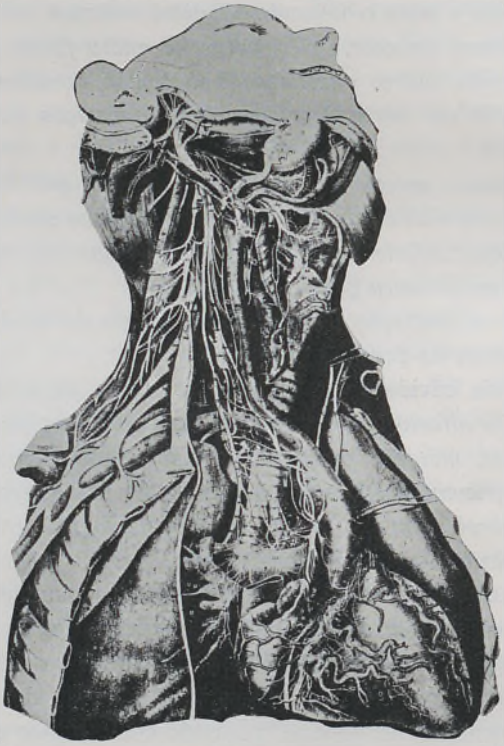

FIG. 7

(De Cloquet)

JEAN NICOLAS MARJOLIN[497] (1780-1805), diz que o nervo grande simpático começa na base do crânio e desce por detrás e por dentro do nervo pneumogástrico e da veia jugular, apresentando três gânglios cervicais.

O gânglio cervical inferior pode ser duplo, estando por detrás da artéria vertebral entre a apófise transversa da sétima vértebra cervical e o colo da primeira costela. Pode ficar entre a primeira costela e o corpo da primeira vértebra dorsal, ou continuar-se com o gânglio cervical médio ou com o primeiro gânglio torácico.

Menciona ramos superiores, externos, internos, anteriores e inferiores.

Os ramos superiores vão para o gânglio cervical médio e artéria vertebral. Os ramos externos são para os três ou quatro últimos pares

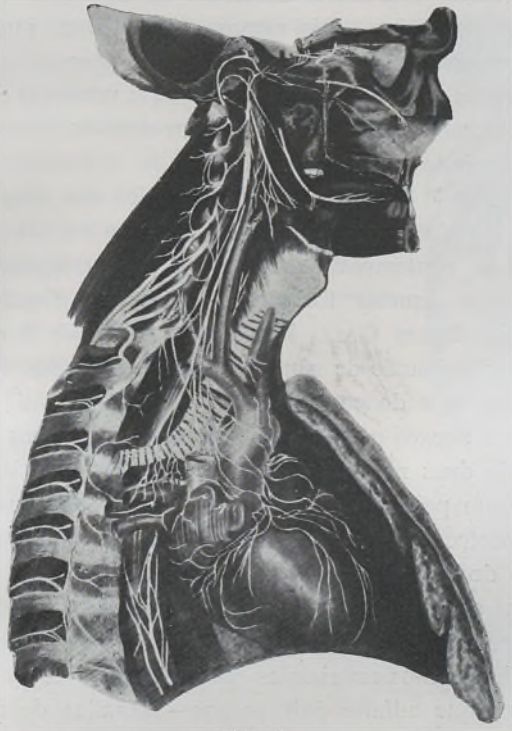

FIG. 8

(De Quain)

cervicais, para o primeiro dorsal, para a artéria subclávia e para os músculos escalenos. Os ramos internos são para o músculo longo do pescoço, para o nervo recorrente e para o plexo pulmonar. Os ramos anteriores formam o nervo ou os nervos cardíacos inferiores. O ramo inferior termina no primeiro gânglio torácico.

JONES QUAIN [635] (1781-1851). No seu tratado de Anatomia e na sua *Estampa* 27, que reproduzimos na Fig. 8, observamos o simpático cervical constituído pelo tronco e três gânglios — superior, médio e inferior.

Refere que o terceiro gânglio cervical tem forma elipsoidal. Apresenta esta forma na Estampa 27 (K) mas diz que tem configuração irregular e pode unir-se ao primeiro gânglio torácico, constituindo o que muitos autores denominam por primeiro gânglio torácico. Emite os seguintes ramos: três filetes descendentes de comunicação com o primeiro gânglio torácico, dois ramos descendentes, internos para o mediastino posterior, um ramo descendente, interno, cardíaco, dois ramos ascendentes que acompanham a artéria vertebral e cinco ramos ascendentes, externos que se anastomosam com os ramos dos nervos cervicais constituindo ramos comunicantes.

P. A. Béclard[38] (1785-1827). A propósito dos gânglios nervosos diz que Riolan e Vieussens os definiam como o fez Galeno. Outros anatómicos seus contemporâneos preferiram a designação de plexo gangliforme para aquelas formações chamadas gânglios nervosos.

Afirma que foram Gall, Reil, Walther e de Blainville, que aplicaram a denominação de gânglio à substância cinzenta do interior da espinhal medula e do encéfalo.

Os gânglios anexos aos nervos têm relações mútuas que os autores explicam de duas maneiras diferentes, segundo Béclard: para uns os nervos passam pelos gânglios e não se modificam, para outros os gânglios são centros nervosos especiais e os nervos que originam são independentes do sistema cérebro-espinhal.

Apresenta as classificações que diversos autores têm feito dos gânglios nervosos nomeadamente as que passamos a expor.

Scarpa classifica-os em simples ou espinhais e compostos.

M. Weber que admite dois grupos — gânglios de reforço (espinhais e alguns cranianos) e gânglios de origem (simpático, maxilar superior e oftálmico).

M. Ribes divide-os em espinhais, anexos ao trisplâncnico e situados mais para a linha média — são três grupos.

M. Wutzer considera dois grupos — um grupo formado pelos gânglios dos nervos encéfalo-raquídios e o outro formado pelos gânglios do nervo grande simpático; estes têm dupla série — lateral e mediana.

Acerca da estrutura dos gânglios nervosos diz-nos que são formados por uma substância medular, branca, com filamentos medulares como os nervos e por uma substância polposa, cinzenta-avermelhada, muito importante apesar de não ter sido tomada em consideração

pelos autores. A envolver estas substâncias existe a membrana do gânglio.

Como origem do nervo grande simpático admite que sejam todos os ramos anastomóticos com os nervos espinhais e com o nervo trigémio. Descreve uma anastomose entre o plexo cavernoso e o sexto par, que comunica com o nervo vidiano. Na porção cervical descreve três gânglios com forma irregular e com muitas conexões; os ramos externos são raízes unidas aos nervos raquídios e os ramos internos são os seus ramos de distribuição.

Menciona numerosos processos que os autores utilizaram para estudar as propriedades físicas e químicas dos gânglios, descrevendo também a sua embriologia e fisiologia.

J. CRUVEILHIER [198] (1791-1874), acerca da origem do grande simpático diz que em grande parte se encontra nos centros céfalo-raquídios: «*le grand sympathique a sa souce, au moiens en grande partie, dans le centre céfalò-rachidien*». Atribuíu-lhe funções de sensibilidade, motricidade involuntária, fenómenos vasomotores e tróficos.

No simpático cervical descreve dois ou três gânglios e afirma que o gânglio cervical inferior pode unir-se ao primeiro gânglio dorsal por continuidade dos tecidos ou por dois ou três ramos de anastomose.

FIG. 9

(De Hirschfeld, in Cruveilhier)

Justifica e parece perfilhar a designação de Neubauer aplicada ao gânglio cervical inferior, chamando-lhe primeiro gânglio torácico. Diz convir-lhe porque frequentes vezes estão fundidos e porque está situado por diante da apófise transversa da sétima vértebra cervical e da cabeça da primeira costela.

É um gânglio constante e fica por detrás da artéria vertebral, podendo fazer-lhe um semi-anel completado por um filete nervoso.

No seu Tratado de Anatomia Descritiva apresenta as *Estampas* de HIRSCHFELD que reproduzimos nas Figs. 9 e 10. Afirma que o gânglio cervical inferior tem forma irregular e muitas vezes forma semilunar de concavidade voltada para cima.

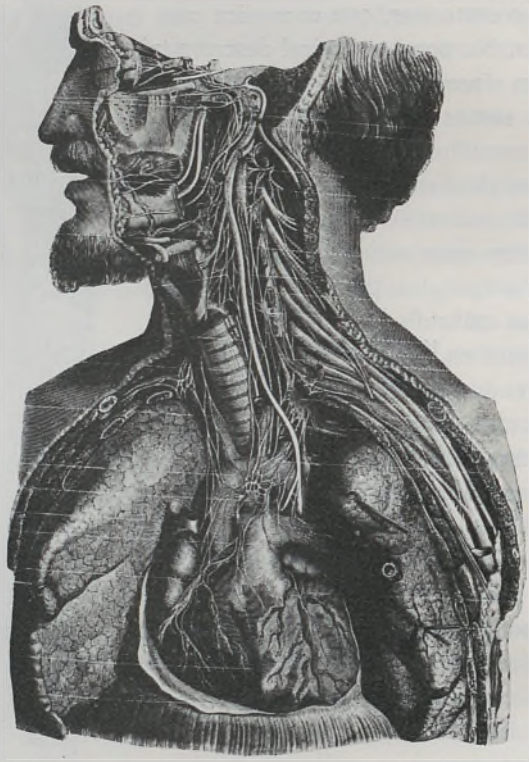

FIG. 10

(De Hirschfeld, in Cruveilhier)

Emite um ramo que acompanha a artéria vertebral pelo que propõe que se denomine por nervo vertebral. Tem sido descrito e interpretado erradamente pelos autores, que pensam tratar-se de um ramo do gânglio cervical inferior, que acompanha a artéria vertebral para lhe fornecer filetes e dar também o plexo basilar. Considera-o formado por filetes emanados do terceiro, quarto e quinto pares cervicais,

para terminar no gânglio cervical inferior. Diz que fornece também filetes para a artéria vertebral e para o plexo basilar. Ao longo do seu percurso não apresenta dilatações ganglionares que foram apontadas por BLAINVILLE como constantes e representando os gânglios cervicais não existentes *.

Como ramos superiores pode apresentar um ou dois que terminam no gânglio cervical médio, contornando em ansa a artéria subclávia.

Os ramos externos do gânglio cervical inferior são de duas ordens porque uns se distribuem na artéria subclávia e são finos, enquanto que os outros em número de três ou quatro são ramos comunicantes para o quinto, sexto e sétimo pares cervicais e para o primeiro par dorsal.

Os ramos inferiores terminam no gânglio torácico superior.

Os ramos internos são numerosos, anastomosando-se com o nervo cardíaco médio, com o nervo recorrente, com o nervo pneumogástrico e dá o nervo cardíaco inferior, ramos para o músculo longo do pescoço e para o corpo da primeira vértebra dorsal.

J. N. MASSE[509] (1858), menciona doze pares de nervos cranianos que pela ordem de origem são: olfativo, óptico, motor ocular comum, patético, trigémio, motor ocular externo, facial, auditivo, glossofaríngeo, pneumogástrico, espinhal e hipoglosso.

O nervo grande simpático diz que é formado por um conjunto de gânglios, de plexos e de nervos destinados às vísceras. Está situado ao longo da coluna vertebral. Tem ramos comunicantes para os nervos vertebrais e entre os gânglios emite ramos formados por fibras que lhe vêm dos centros nervosos.

Admite quatro partes no grande simpático: cervical, torácica, abdominal e sagrada.

A porção cervical com dois ou três gânglios — superior, médio e inferior Este fica situado por detrás da origem da artéria vertebral, por diante da apófise transversa da sétima vértebra cervical e da cabeça da primeira costela, tem forma semilunar e volume variável, podendo unir-se ao primeiro gânglio torácico.

Divide os ramos em superiores, externos, internos e inferiores.

Os ramos superiores são dois a cinco para o gânglio cervical médio e passam uns por diante, outros por detrás da artéria subclávia. Um ramo

---

* J. CRUVEILHIER, *Traité d'Anatomie Descriptive.* 3ème éd., IV, 746-747.

é satélite da artéria vertebral, vai até ao crânio segundo BLANDIN e recebe anastomoses dos últimos nervos cervicais.

Os ramos externos anastomosam-se com o 5.º, 6.º, 7.º e 8.º pares cervicais e com o 1.º dorsal.

Os ramos internos são anastomoses para o nervo recorrente e nervo cardíaco inferior.

O ramo inferior não existe quando há fusão com o primeiro gânglio torácico.

C. G. CARUS[108] (1837), descreve o nervo grande simpático nas quatro classes superiores do reino animal.

Nos Peixes o tronco do simpático é muito fino e tem poucos gânglios. A extremidade cefálica termina como no Homem.

Nos Répteis o nervo grande simpático apresenta gânglios e a uní-los um duplo cordão de cada lado da coluna vertebral. Do lado do crânio termina no gânglio do quinto par.

Nas Aves o nervo grande simpático dispõe-se ao longo da coluna vertebral. A cada vértebra corresponde um gânglio à direita e outro à esquerda que estão unidos aos gânglios vizinhos por um duplo cordão como sucede nos animais inferiores. Enviam ramos para os vasos, para as vísceras e para os nervos raquídios.

Os gânglios na região do pescoço estão alojados ao longo do canal formado pelos buracos transversários. O cordão ao nível da terceira vértebra cervical sai do canal transversário para se anastomosar com o par vago, com o quinto e sexto pares.

Os Mamíferos como o Homem têm menos gânglios na porção cervical do que vértebras cervicais. Entre os dois gânglios cervicais o cordão do simpático encontra-se unido ao nervo vago em certos Mamíferos como sucede nos Carnívoros, nos Ruminantes, nos Paquidermes, nos Solípedes e também nos Macacos.

Os animais inferiores têm um sistema nervoso rudimentar que preside às funções da vida animal e como diz o autor deve desempenhar igualmente um papel activo e passivo na esfera vegetativa *.

PH. C. SAPPEY[695] (1810-1896), admite que a origem do grande simpático está nos ramos que o seu tronco recebe quer dos nervos medulares quer dos nervos do encéfalo: «*La partie afférente du grand*

---

* C. G. CARUS, *Traité Élémentaire d'Anatomie Comparée*. 56.

sympathique comprend l'ensemble des rameaux qui se portent vers son tronc pour lui donner naissance». Diz que ao longo do tronco do simpático se encontram vinte e quatro gânglios e que existem outros nos plexos viscerais e nos retículos terminais Fig. 11.

Na porção cervical descreve três gânglios — superior, médio e inferior. Este ficando situado por diante do colo da primeira costela, paratrás e um pouco para baixo das artérias subclávia e vertebral. Tem forma irregular, mas geralmente tem a configuração de um crescente cuja concavidade olha para cima, para trás e para fora.

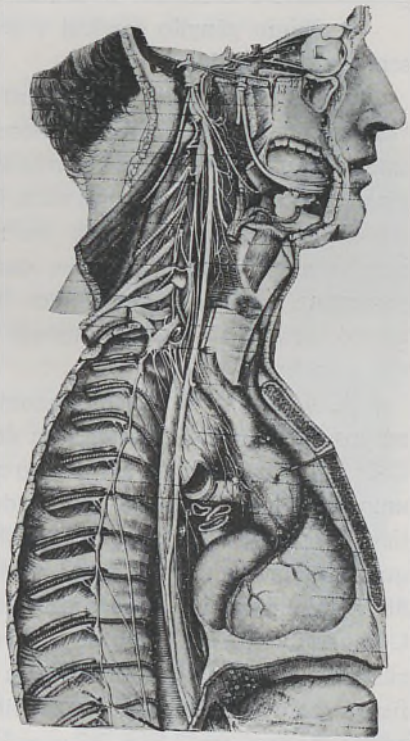

FIG. 11
(De Sappey)

Emite ramos superiores, inferiores, externos e internos.

Os ramos superiores podem ser superficiais e profundo. Os superficiais são dois a quatro, contornam a artéria subclávia por diante ou por trás e terminam no gânglio cervical médio. O ramo profundo é o nervo vertebral. Este fornece filetes à artéria vertebral e ramos comunicantes ao oitavo, sétimo e sexto pares cervicais; ou só ao sexto, só ao sétimo ou a estes dois. Diz não ter observado dilatações ganglionares no percurso, nem nos pontos de fusão com os respectivos pares cervicais, ao contrário do que admitia DUCROTAY DE BLAINVILLE. Este autor admitia que o nervo vertebral era um desdobramento do simpático cervical. Declara que se deve interpretar como CRUVEILHIER, isto é, como um agrupamento das principais raízes do gânglio cervical inferior. Considera-o formado por fibras que seguem de cima para baixo e outras de baixo para cima. Estas detêm-se na quarta ou ter-

ceira vértebra cervical, apesar de BLANDIN e HIRSCHFELD afirmarem que seguiram o nervo vertebral até ao tronco basilar e nas artérias comunicantes posteriores se pôr em contacto com o plexo carotídeo.

Os ramos inferiores são curtos, podem apresentar corpúsculos ganglionares e terminam no primeiro gânglio torácico.

O último gânglio cervical e o primeiro torácico podem soldar-se sem ramos a úni-los.

Os ramos externos são quatro filetes finos para a artéria subclávia e seus ramos colaterais. Autores há, que mencionam como ramos externos, os ramos para os três ou quatro últimos nervos cervicais e para o primeiro dorsal, mas esses filetes não existem.

Os ramos internos são os mais numerosos e anastomosam-se com o nervo cardíaco médio, outros anastomosam-se com o nervo recorrente, os mais importantes formam o nervo cardíaco inferior, outros dirigem-se para o músculo longo do pescoço e para o corpo das vértebras.

A. KÖLLIKER [343] (1868), denomina o sistema nervoso simpático por nervos ganglionares, porque esta designação não traduz hipótese fisiológica e exprime o facto anatómico mais evidente. Diz que não constitui uma parte completamente independente do sistema nervoso como admitiam REIL e BICHAT, porque estão ligados aos outros nervos por fibras que passam para a espinhal medula e encéfalo. Também possuem fibras ganglionares emitidas pelos seus gânglios. Diz que a Anatomia Comparada mostra, que os nervos ganglionares se desenvolvem à custa dos nervos raquídios e que a fisiologia não lhes atribui qualquer função especial. Afirma que as fibras nervosas do nervo grande simpático podem ter 2,6 a 3,3 μ e 5,6 a 13 μ e que os gânglios simpáticos têm fibras nervosas e células ganglionares.

Sob o ponto de vista embriológico admite que as células nervosas dos gânglios periféricos provêm do folheto médio da blastoderme e parece-lhe que as fibras nervosas periféricas provêm do encéfalo, da medula e dos gânglios, mas a bainha resulta do folheto médio da blastoderme.

C. GEGENBAUER [279] (1826-1903), descreve o sistema nervoso grande simpático como uma parte do sistema nervoso periférico, que se distingue dos nervos cérebro-espinhais pela disposição, distribuição e em parte pela estrutura e fisiologia dos seus elementos. As suas fibras nervosas não têm mielina e formam os nervos cinzentos.

Descreve o *ramus communicans* como um nervo que une o sistema simpático aos nervos espinhais, põe as fibras simpáticas em relação com os centros nervosos e representa o ramo vísceral dos nervos espinhais e as origens dos nervos simpáticos: «*les branches viscérales doivent être considérées comme les origines des nerfs sympathiques*».

Diz que o cordão do simpático começa no gânglio cervical superior.

O gânglio cervical inferior pode unir-se ao médio e fica situado contra a cabeça da primeira costela. Tem forma arredondada ou alongada. O cordão do simpático pode dividir-se antes de terminar nele e formar a ansa de Vieussens. Recebe ramos viscerais dos últimos pares cervicais.

O primeiro gânglio torácico fica para fora do gânglio cervical inferior e podem unir-se.

G. HUGUENIN [320] (1879), nasceu em 1841 na Suiça.

Perfilha a opinião de KÖLLIKER, dizendo que os gânglios espinhais não provêm do canal medular, mas aparecem no seu lugar na massa das lâminas protovertebrais.

Admite com Remak que alguns nervos cefálicos — trigémio, facial, glossofaríngeo e pneumogástrico, provêm, certamente, do folheto médio da blastoderme.

JOSÉ PEREIRA GUIMARÃES [302] (1843), a descrição que faz do nervo grande simpático parece inspirada na de BEAUNIS-BOUCHARD, assim como a estampa que a ilustra e que reproduzimos na Fig. 12.

FIG. 12
(De Guimarães)

Considera o gânglio cervical inferior com uma forma de crescente de concavidade superior. Está situado por diante do colo da primeira costela, abaixo e por detrás da artéria subclávia. Une-se ao gânglio cervical médio por dois ramos, passando um por diante e outro por detrás da artéria subclávia. Anastomosa-se com o primeiro gânglio dorsal por meio de um ramo, que às vezes é tão curto, que os dois gânglios parecem unidos.

Descreve ramos aferentes e eferentes. Os primeiros são provenientes do sétimo e oitavo pares cervicais e do primeiro dorsal assim

como os filetes do quinto e do sexto pares cervicais, que formam o nervo vertebral.

Os ramos eferentes do gânglio cervical inferior divide-os em ramos externos, ascendentes e internos.

Os ramos externos terminam no plexo da artéria subclávia. O ramo ascendente é o nervo vertebral, que acompanha a artéria do mesmo nome até ao crânio. Os ramos internos ou víscerais são uma anastomose para o nervo cardíaco médio, outra para o nervo recorrente, outros formam o nervo cardíaco inferior e outros perdem-se no músculo escaleno anterior e no corpo da primeira vértebra dorsal.

Léon Moynac[567] (1880), desaprovou a interpretação de Bichat a respeito da origem do sistema grande simpático porque tira a sua origem dos centros nervosos e resta-lhe subordinado. Descreve três gânglios no simpático cervical, podendo faltar o gânglio cervical médio.

O gânglio cervical inferior está por diante do colo da primeira costela e tem a forma de crescente de concavidade superior.

Emite um ramo ascendente que acompanha a artéria vertebral em todo o seu trajecto — é o nervo vertebral.

Tem um ramo externo para a artéria subclávia e ramos internos viscerais.

Emite dois ramos superiores, que envolvem a artéria subclávia, formando-lhe uma ansa e um ramo inferior, grosso, para o gânglio torácico superior.

Afirma que as funções dos gânglios são desconhecidas.

Ch. Féré[249] (1886), admite que o grande simpático faz parte do sistema nervoso periférico e apesar das particularidades que apresenta não constitui um sistema independente, porque apresenta conexões com o sistema cérebro-espinhal.

O tronco do simpático em cima penetra no crânio pelo canal carotídeo e vai encontrar-se com o do lado oposto pelos ramos que abraçam as artérias cerebrais anteriores.

As raízes nascem dos nervos cranianos e raquídios, enquanto que os ramos se dirigem em diferentes direcções.

Na porção cervical descreve três gânglios, que por vezes se reduzem a dois.

O gânglio cervical inferior está ao nível do colo da primeira costela e tem forma irregular, podendo estar unido ao gânglio torácico

superior. Os ramos podem ser superiores, inferiores, externos e internos.

Os ramos superiores são um para o gânglio cervical médio e filetes que constituem o nervo vertebral, que vai até ao tronco basilar.

O ramo inferior termina no primeiro gânglio torácico ou mesmo no segundo quando aqueles estão unidos.

Os ramos externos formam o plexo da artéria axilar e da humeral, enviam filetes para os três últimos pares cervicais e o primeiro par dorsal.

Os ramos internos anastomosam-se com o nervo recorrente, o frénico, o nervo cardíaco médio e formam o nervo cardíaco inferior.

O tronco do simpático cervical fica por fora do nervo pneumogástrico.

J. A. FORT[260] (1887), diz que o sistema nervoso da vida orgânica é particular pela estrutura e funções, mas tem numerosas conexões com o sistema cérebro-espinhal.

O tronco do simpático cervical fica por fora do nervo pneumogástrico e tem dois ou três gânglios — superior, médio e inferior. Este último tem a forma de um crescente que abraça o colo da primeira costela.

As raízes ou ramos aferentes provêm dos nervos cranianos e raquídios.

Descreve as raízes do gânglio cervical superior com muita minúcia, dividindo os seus ramos em intracranianos ou superiores, em posteriores ou musculares e ósseos, em anteriores ou carotídeos e em internos ou viscerais.

Os ramos intracranianos são — um posterior para o glossofaríngeo, pneumogástrico e hipoglosso e outro anterior ou carotídeo.

Este forma o plexo carotídeo e o plexo cavernoso. O último com raminhos arteriais forma o plexo arterioso-nervoso de Walther.

O ramo carotídeo fornece — um filete para o canal carótico-timpânico que se funde com um ramo do nervo de Jacobson, um filete para o grande nervo pétreo superficial e o filete carotídeo do nervo vidiano, os filetes que acompanham todas as ramificações da artéria carótida interna, os filetes para os nervos cranianos que têm relações com o seio cavernoso — nervo motor ocular externo, nervo motor ocular comum, nervo patético, gânglio de Gasser, nervo oftálmico e gânglio oftálmico,

os filetes para o corpo pituitário, dura-mater e mucosa dos seios esfenoidais.

No gânglio cervical inferior descreve três espécies de ramos — um ramo superior ou nervo vertebral, ramos externos ou arteriais e ramos internos ou víscerais.

O nervo vertebral acompanha a artéria vertebral até ao tronco basilar onde se anastomosa com o do lado oposto. Fornece ramos para os três últimos pares cervicais que alguns consideram como raízes.

Descreve um ramo para o primeiro par dorsal que sai directamente do gânglio cervical inferior.

Os ramos para as artérias são em número variável e distribuem-se na subclávia e nos seus ramos.

Os ramos viscerais vão para o nervo recorrente, para o nervo cardíaco médio e outros formam o nervo cardíaco inferior.

Ch. Debierre[213] (1890), no simpático cervical descreve três gânglios e diz que em determinados animais como por exemplo no cão se encontra o tronco vago-simpático.

Atribui ao gânglio cervical inferior a forma semilunar, estando situado entre a primeira costela e a artéria vertebral. Pode juntar-se ao primeiro gânglio dorsal ou ao gânglio cervical médio.

Descreve-lhe ramos aferentes e eferentes.

Os primeiros provêm do sétimo e oitavo pares cervicais e do primeiro dorsal. Por intermédio do nervo vertebral provêm do quinto e do sexto pares cervicais.

Os ramos eferentes podem ser vasculares, viscerais e anastomóticos. Os primeiros são ascendentes para acompanharem a artéria vertebral até dentro do crânio e externos para a artéria subclávia e seus ramos colaterais. Emite o nervo cardíaco inferior e anastomoses para o nervo recorrente, nervo cardíaco médio e por vezes para o nervo frénico.

Pode emitir um filete que descreve uma ansa à volta da artéria subclávia, indo de um ponto a outro do gânglio cervical inferior.

Pierre Sebileau[701] (1892), faz referência a três gânglios na porção cervical do simpático — superior, médio e inferior. Este é o terceiro gânglio cervical, que pode unir-se ao primeiro gânglio torácico para formarem o gânglio de Neubauer, que tem forma semilunar de concavidade superior. Está aplicado contra o colo da primeira

costela por detrás da artéria vertebral, e unido ao gânglio cervical médio por dois filetes que passam um por diante e outro por detrás da artéria subclávia. São estes dois filetes que constituem a ansa de VIEUSSENS, que abraça a artéria subclávia.

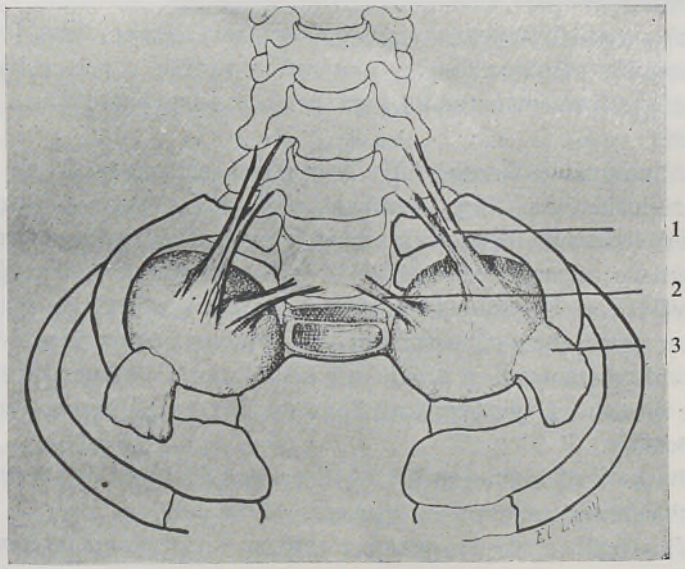

FIG. 13
(De Sebileau)

1 — Músculo pleuro-transversário. 2 — Faixa vértebro-pleural. 3 — Músculo escaleno anterior.

Emite dois ramos ascendentes que saem do bordo superior, o mais externo termina no último par cervical e o mais interno acompanha a artéria vertebral e termina no sétimo par cervical. Os dois últimos filetes constituem o nervo vertebral de FRANÇOIS-FRANCK. Também fornece dois ramos pelo bordo externo, que seguem para fora e para cima, terminando no último par cervical depois de terem passado entre o músculo transverso-pleural e o ligamento costo-pleural ou na espessura deste ligamento.

A descrição do terceiro gânglio cervical, que nos legou SEBILEAU, não apresenta acréscimo ao que estava descrito por outros autores,

mas pelo que diz respeito às relações do gânglio cervical inferior e dos seus ramos deixou descrição pormenorizada, ficando o seu nome ligado à designação do lóculo onde se encontra aquele gânglio. Designa-se por fossa ou fosseta supra-retro-pleural de SEBILEAU — o lóculo assim delimitado por este anatómico: para dentro pelo ligamento vértebro--pleural, para fora pelo músculo pleuro-transversário, para trás pela extremidade posterior das duas primeiras costelas e pela coluna vertebral que formam o fundo, para baixo e para diante fica a cúpula pleural *.

A minuciosa descrição de SEBILEAU é acompanhada de figuras muito elucidativas. Reproduzimos na Fig. 13 a sua Fig. 34 onde se vêem os limites da fosseta supra-retro-pleural. Nela estão representados o músculo pleuro-transversário (1), o ligamento ou faixa vértebro--pleural (2), a extremidade posterior das duas primeiras costelas, a coluna vertebral e a cúpula pleural. Diz que está ocupada por diversos órgãos importantes — a artéria subclávia, a artéria intercostal superior e o terceiro gânglio cervical do simpático com diversos ramos de anastomose.

BEAUNIS e BOUCHARD[57] (1894), na porção cervical do simpático mencionam três gânglios — superior, médio e inferior.

O gânglio cervical superior recebe as raízes cranianas por intermédio das quais está ligado aos gânglios anexos aos ramos do trigémio e ao tronco facial.

O gânglio cervical inferior está situado por diante do colo da primeira costela, por baixo e por detrás da artéria subclávia. Tem a forma de crescente de concavidade superior, de cujas pontas saem dois ramos, que passam um por diante e outro por detrás da artéria subclávia, formando-lhe uma ansa e vão terminar no gânglio cervical médio.

Emite ramos externos, vasculares, para a artéria subclávia. Um ramo ascendente — é o nervo vertebral, que acompanha a artéria vertebral até ao tronco basilar e dá ramos para os três últimos nervos cervicais. Fornece ramos internos, que se anastomosam com o nervo cardíaco médio, com o nervo recorrente e formam o nervo cardíaco inferior. Emite um ramo curto e grosso para o primeiro gânglio torácico.

---

* PIERRE SEBILEAU, *Démonstrations d'Anatomie*. 254-255.

Admitem que o simpático tem quatro porções conforme a situação em relação à coluna vertebral. Sob o ponto de vista da sua fisiologia descrevem-lhe fibras sensitivas e fibras motoras.

J. A. SERRANO[705] (1851-1904), honrou a Cátedra de Anatomia de Lisboa, deixou valiosos trabalhos publicados e no capítulo da Nevrologia refere-se ao nervo grande simpático ou trisplâncnico nos termos que transcrevemos: «*Origem. I. Emergência vertebral — é constituida por numerosos ramos que vêm da medula ou vão para ela junto com os ramos anteriores dos nervos rachidianos. São os ramos communicantes, havendo, em geral, dois em cada buraco de conjugação. II. Emergencia medullar na substância cinzenta quer do corno anterior quer do corno posterior da medula, em todas as regiões, mas principalmente na dorsal.*

Constituição—É uma espécie de rosário em que há a considerar o cordão e os ganglios, à maneira de contas enfiadas nesse cordão.

I. Cordão do sympáthico—existe desde o cimo da região cervical, até ao nivel da extremidade inferior do sacro, onde os dois comunicam ora em angulo ora em arcada.

II. Ganglios do sympathico. 1. *Ganglios centrais—estão enfiados no cordão e são de modo geral tantos em cada região da coluna quantos os pares rachidianos, havendo todavia redução n'algumas regiões sobretudo na cervical.* 2. *Ganglios periféricos—estão fora do cordão e de ordinário na intimidade dos plexos.*»

Divide o simpático em — cervical, lombar e sacro-coccígeo. Como ramificações descreve: «*I. Raizes do sympáthico—são os ramusculos por intermédio dos quaes o grande sympathico se desprende da medula e que seguem primeiro as raizes rachidianas anteriores e posteriores, depois os troncos rachidianos, e enfim os filetes pelos quaes estes últimos se relacionam com o cordão do sympathico, e que são denominados rami communicantes.*

II. Ramos do sympathico — tem vario destino, tendem de ordinário a formar plexos e podem principalmente distinguir-se em

1. *ramos visceraes — aos diversos orgãos splanchnicos, incluindo as glandulas.*

2. *ramos vasculares —acompanhando os vasos, sobretudo as artérias.*

Acção—é multiforme a saber

I. Acção sensitiva — obtusa e inconsciente.

II. Acção motriz.

1. *Motriz própriamente dita — lenta e demorada, exercida sobre fibras musculares lisas.*

2. *vaso-motriz—exercida sobre as fibras lisas dos vasos.*

(1) *vaso-constrictora—determinando a constricção vascular.*

(2) *vaso-dilatadora—determinando a dilatação vascular.*

III. Acção trophica—directa ou talvez só por intermédio dos vasos.

IV. Acção secretora—directa ou talvez só por intermédio dos vasos glandulares.

V. Acção inhibitória—determinando a suspensão de acção de certos centros».

No simpático cervical descreve o cordão e dois ou três gânglios a saber—superior, médio e inferior. Neste descreve:

«Fórma—à maneira de crescente de concavidade posterior, com dois cornos, um superior, outro inferior.

Dimensões—maior que o medio.

Situação—na altura da extremidade posterior da primeira costella.

Relações--por detraz da origem da artéria vertebral, e abraçando pela sua concavidade a parte dianteira do colo da primeira costella; liga-se frequentemente por dois filetes ao gânglio medio—ansa de Vieussens

Ramificações

I). Raizes—filetes que proveem do ramo anterior do 7.º *e* 8.º nervos cervicais e *ás* vezes do 1.º dorsal.

II). Ramos

a. *Ramos externos ou vasculares—forman plexos em torno de cada divisão da artéria subclávia, salva a vertebral e a thyroidea inferior, e em volta da continuação da mesma subclávia.* 1. *plexo intercostal —no tronco das intercostaes superiores.* 2. *plexo mammario interno —na artéria d'este nome.* 3. *plexo cervical profundo.* 4. *plexo scapular superior.* 5. *plexo scapular posterior.* 6. *plexo axillar—que successivamente se vae continuando em plexos secundarios pelas arterias do membro thoracico: humeral, cubital, radial, etc..*

b. *Ramos superiores ou nervos vertebraes—occupam o canal transversario com os vasos vertebraes; formam dois grupos.* 1. nervos *vertebraes vasculares—formam o plexo em torno da arteria vertebral e dos seus ramos.* 2. *nervos vertebraes anastomoticos—é uma serie de rami communicantes, por vezes fundidos n'um só ramo, que não iner-*

vam as paredes arteriaes e vão dos ramos anteriores do 4.º, 5.º, 6.º, *nervos cervicaes à ponta superior do ganglio cervical inferior.*

c. *Ramos internos ou cardiacos.—vão directa ou indirectamente ao plexo cardiaco.* 1. *ramos do nervo recorrente—lançam-se n'este e distribuem-se com elle.* 2. *ramos do nervo cardiaco medio—vão a este ultimo.* 3. *ramos de origem do nervo cardiaco inferior (pequeno nervo cardiaco de Scarpa)—reunem-se para formar este nervo, um dos muitos afferentes do plexo cardiaco*».

Descreve sumàriamente o plexo cardíaco e as outras porções do simpático, legando-nos um resumo admirável dos conhecimentos a respeito do simpático nos fins do século XIX.

SANTIAGO RAMÓN Y CAJAL [639] (1852-1934). Considera o grande simpático formado pela cadeia de gânglios escalonados ao longo da coluna vertebral ou seja o grande simpático pròpriamente dito e o conjunto dos gânglios situados no intestino, coração e nas glândulas que formam o sistema simpático visceral. Preside a todos os fenómenos da vida vegetativa independentemente da vontade, mas só duma maneira relativa porque pelos ramos comunicantes recebe fibras radiculares motrizes da espinhal medula. Representa um sistema reflexo-motor subordinado à ponta anterior, estando diferenciado para reger e coordenar automàticamente os movimentos das vísceras e dos vasos.

Menciona três gânglios para a porção cervical.

Elementos constituintes dos gânglios simpáticos dos vertebrados excepto do homem: células nervosas, fibras nervosas com ou sem mielina, corpúsculos nevróglicos, raízes que os unem aos pares raquídios, cordões intermediários que os unem entre si e os nervos viscerais.

As células nervosas são grandes, médias e pequenas. Têm dendrites e cilindro-eixo que foram descritos pela primeira vez por CAJAL.

As células podem ser estreladas, de dendrites em feixe, de dendrites curtos ou longos e células de dendrites em ramalhete unilateral.

Nos axónios simpáticos nunca encontrou bainha de mielina apesar de KÖLLIKER afirmar que nalguns casos podiam mielinizar-se.

Encontrou três espécies de fibras: umas simpáticas, outras espinhais ou motrizes e outras sensitivas emitidas pelos gânglios raquídios.

As fibras simpáticas dos gânglios podem seguir pelos ramos comunicantes cinzentos para os pares raquídios, ou para os gânglios sim-

páticos adjacentes, ou para as vísceras ou vasos vizinhos pelos nervos viscerais directos.

As fibras motrizes podem provir da medula pela raiz anterior e terminar no gânglio simpático. São as fibras preganglionares de LANGLEY ou fibras motrizes de primeira ordem de KÖLLIKER. Também podem provir dos gânglios simpáticos, saírem pelos ramos comunicantes cinzentos, seguirem pelos nervos raquídios para inervarem as vísceras e os músculos lisos — são as fibras postganglionares de Langley ou fibras de segunda ordem de KÖLLIKER. Admite um neurónio medulo-simpático e outro simpático-visceral.

As fibras sensitivas com origem nos gânglios raquídios e que se dirigem para o simpático pelos ramos comunicantes brancos seguem para as mucosas onde terminam segundo KÖLLIKER e outros autores, mas CAJAL diz que lhe foi impossível ver a origem real e a terminação dessas fibras.

Os gânglios simpáticos do Homem revelam uma organização mais elevada do que nos outros animais. Os neurónios do gânglio cervical superior são de três tipos: com dendrites curtos, com dendrites longos e mistos.

O simpático periférico ou visceral rege a actividade de todos os órgãos, mas diz que só conhece bem o do intestino, cujos plexos são minuciosamente descritos.

Considera o grande simpático como LANGLEY um sistema exclusivamente motor, mas todo o aparelho reflexo é composto por uma via sensitiva e outra motriz. No simpático não foi descrita a existência de células sensitivas e, como KÖLLIKER, há que admitir a passagem do influxo centrípeto pelas fibras dos gânglios raquídios, chega à medula, ao hipotético núcleo motor simpático e a impressão centrípeta transforma-se em excitação motriz. A via centrífuga, segundo LANGLEY, compreende o neurónio preganglionar e o postganglionar. Isto complica-se pelo menos no intestino porque se juntam mais dois neurónios — a célula ganglionar dos plexos de Auerbach e de Meissner (neurónio autótono) e a célula intersticial ou terminal (neurónio intersticial).

Para DOGIEL nos gânglios do grande simpático existem dois tipos celulares — o motor com dendrites curtos e axónio terminando nas fibras musculares lisas e o sensitivo de dendrites longos e axónio de associação.

O neurónio sensitivo de Dogiel não foi encontrado por CAJAL, KÖLLIKER nem LA VILLA.

No caso de ser admitido o neurónio sensitivo, as impressões viscerais eram recolhidas pelos seus dendrites e transmitidas pelos seus axónios aos gânglios viscerais assim como aos gânglios do grande simpático, onde encontram os neurónios motrizes nos quais actuam gerando excitações motrizes. É pois um sistema curto, este admitido por Dogiel e que não foi verificado por CAJAL.

A. VAN GEHUCHTEN [280] (1897), diz que o sistema nervoso simpático ou sistema nervoso da vida vegetativa compreende uma parte central e outra periférica, isto é, a cadeia simpática e os nervos que dela partem para as vísceras, para os vasos e para as glândulas, além disso a parte central está ligada ao sistema nervoso cérebro-espinhal pelos ramos comunicantes.

Como limites do simpático aponta a face inferior do atlas e o coccis, mencionando-lhe quatro partes distintas—cervical, dorsal, lombar e sagrada.

No simpático cervical descreve três gânglios—superior, médio (inconstante) e inferior. Este está situado ao nível do espaço, que separa a apófise transversa da sétima vértebra cervical do colo da primeira costela, para trás da artéria subclávia.

Tem uma forma irregular *.

Considera três categorias de ramos: anastomóticos (ramos comunicantes para o sétimo e oitavo nervos cervicais, com o gânglio cervical médio por dois cordões intermediários que formam a ansa de VIEUSSENS e com o primeiro gânglio torácico por um cordão curto), ramos vasculares (para a artéria subclávia e seus ramos) e ramos viscerais (nervo cardíaco inferior).

GEHUCHTEN descreve a histologia dos gânglios simpáticos, dos nervos simpáticos e dos ramos comunicantes, segundo os trabalhos de KÖLLIKER, RAMÓN Y CAJAL, VAN GEHUCHTEN, RETZIUS, L. SALA, v. LENHOSSEK, DOGIEL, LANGLEY, ANDERSON, LANGENDORFF e APOLANT.

No prefácio da primeira edição faz referência à evolução dos

---

* A. VAN GEHUCHTEN, *Anatomie du Systéme nerveux de l'Homme*. 908.

processos de investigação anatómica do sistema nervoso e embora não se aplicassem de início ao sistema grande simpático, delas fazemos uma resenha, por nos parecerem de grande mérito.

No princípio do século XIX REIL aconselha o endurecimento do cérebro pelo álcool para depois fazer a dissecção.

Em 1833 EHRENBERG descobriu, que o sistema nervoso central é constituído por um número incalculável de tubos capilares.

V. HELMHOLTZ, REMAK, EHRENBERG e PURKINJE de 1838 a 1840 descobriram as células nervosas.

STILLING, por essa data inaugurou o método dos cortes seriados e examinados num pouco de glicerina, fez a dissociação dos feixes nervosos assim como MEYNERT, conseguindo lançar as bases da anatomia do sistema nervoso central.

Os sucessores de STILLING substituíram o álcool pelos solutos de ácido crómico, de bicromáto de potássio e com a descoberta do micrótomo conseguiu-se grande aperfeiçoamento nos cortes seriados.

GERLACH em 1858 aconselhou a coloração dos cortes pelo carmim. Depois vieram as cores de anilina.

WEIGERT em 1884 publicou o método de coloração da bainha de mielina das fibras nervosas pela hematoxilina.

TÜRCK, BOUCHARD, CHARCOT e os seus discípulos FLECHSIG, v. MONAKOW, etc., empregaram o estudo das degenerescências secundárias ou patológicas.

SINGER, MÜNZER, v. MONAKOW, SCHIEFFERDECKER, MARCHI, etc., empregaram as degenerescências experimentais.

Método de GUDDEN — observação das alterações provocadas no eixo cérebro-espinhal e consecutivas às atrofias periféricas congénitas, acidentais ou experimentais.

Método de FLECHSIG — observação das modificações dos feixes nervosos através do desenvolvimento embriológico.

WAGNER em 1851 e DEITERS em 1864 admitiram, que os prolongamentos múltiplos de uma célula nervosa só tinham um em relação directa com uma fibra nervosa; isto para as pontas anteriores da medula.

GERLACH em 1871 admite a existência dum retículo nervoso, que estabelece conexão entre as células da substância cinzenta do eixo cérebro-espinhal.

His em 1886 e Forel em 1887 infirmaram a existência do retículo nervoso de Gerlach.

Golgi, professor de Pavia, em 1873 empregou o método de coloração das células nervosas pelo bicromato de potássio ou sublimado corrosivo e uma solução de nitrato de prata ou cloreto de prata.

Ramón y Cajal em 1888 fez evidenciar toda a utilidade do método de Golgi.

Ehrlich em 1886 empregou a injecção endovenosa de soluto de azul de metilena no animal vivo, obtendo a coloração dos elementos nervosos.

Pela aplicação dos dois últimos métodos surgiu uma revolução nos conhecimentos sobre a estrutura interna do sistema nervoso central. Entre numerosas aquisições que aponta, diz: todo o sistema nervoso cérebro-espinhal e simpático é formado por elementos nervosos sobrepostos.

J. N. Langley [354] em 1898 propôs a classificação dos nervos em somáticos e autónomos.

Os nervos somáticos constituem um sistema com uma parte central e outra periférica. Esta é formada por todos os nervos que não pertencem ao sistema autónomo. Este também possui uma parte central e outra periférica; a primeira tem localização medular, bulbar e tectal.

A parte periférica do sistema nervoso autónomo é constituída por nervos motrizes, que para Langley se dividem em três grupos: o simpático que tem origem e situação tóraco-lombar, o parassimpático que tem origem tectal com distribuição ocular ou tem origem bulbo-sagrada e distribuição oro-anal e o sistema entérico que forma os plexos de Auerbach e de Meissner. Os sistemas tectal, bulbo-sagrado e simpático têm desenvolvimento diferente. O simpático espalha-se por todo o organismo e as suas funções em geral opõem-se às dos outros nervos autónomos.

Esta denominação proposta pelo autor tem justificação fisiológica numa certa autonomia local e será preferível a todas as empregadas anteriormente porque embora o estudo do sistema nervoso autónomo tenha progredido, desde há 250 anos, as designações, que tem merecido, não traduzem as suas características.

Durante muito tempo foi conhecido por nervo intercostal, designação que foi rejeitada porque só traduzia uma pequena parte do

simpático. WINSLOW em 1732 deu o nome de nervo grande simpático ao nervo intercostal porque nessa época supunham que uma parte do corpo podia influenciar outras partes por meio dos nervos, os quais serviam de intermediários às simpatias e antipatias. Esta hipótese não teve confirmação e assim se complicou a numenclatura. Como os nomes médio simpático e pequeno simpático nunca se divulgaram, muitos autores têm empregado o nome de simpático, para o grande simpático de WINSLOW e mesmo como sinónimo de sistema autónomo. JOHNSTONE (1764), chamou-lhe sistema nervoso ganglionar o que não se divulgou porque no trajecto dos nervos raquídios e de muitos cranianos também existem gânglios. Considerava os gânglios como os centros onde se transformavam os movimentos voluntários em involuntários. Estes seriam sempre regidos por nervos ganglionares.

A classificação de BICHAT (1800-1801), em nervos da vida animal e da vida orgânica ou vegetativa caíu em desuso em meados do século XIX. A designação de sistema nervoso vegetativo tem sido empregada como sinónimo de autónomo, mas não se justifica porque implica certa comparação entre as plantas e os animais, mas as primeiras não têm nervos, nem os fenómenos metabólicos regulados.

Desde meados do século XIX que se dividiram os nervos em cérebro--espinhais com os seus gânglios e nervo simpático com os seus gânglios.

DASTRE e MORAT (1884), classificaram os nervos motores em nervos não ganglionares e nervos ganglionares. No sistema geral do sistema simpático faziam entrar o V, VII, IX e X pares de nervos cranianos, ficando como o definiu WINSLOW.

GASKELL (1886-1889), fez uma classificação morfológica dos nervos, dividindo-os em somáticos e esplâncnicos ambos com parte ganglionar e não ganglionar. Pela primeira vez ficou estabelecido, que o simpático não recebia ramos de cada um dos nervos espinhais e admitiu que os centros nervosos encefálicos ou medulares estão unidos aos gânglios dos nervos esplâncnicos por fibras nervosas mielínicas, que perdem a bainha de mielina ao chegar aos gânglios e que estes emitem fibras nervosas sem mielina. A esta teoria o próprio autor encontrou excepções. Os gânglios colocados no trajecto dos nervos viscerais classificou-os em gânglios proximais ou vertebrais ou gânglios da cadeia para baixo do primeiro torácico e gânglios distais. Estes podem ser — *a*) gânglios prevertebrais que são o cervical supe-

rior, o semilunar e o mesentérico inferior e *b*) gânglios terminais. Admitia que os vasos sanguíneos recebiam nervos vindos dos nervos viscerais e filetes vasodilatadores eferentes que correm directamente ao longo das raízes dos nervos.

LANGLEY não concorda com a designação de sistema involuntário, porque implica uma apreciação subjectiva, o que não se pode admitir numa ciência baseada na observação objectiva. Para GASKELL (1914), o sistema nervoso involuntário era formado pelos neurónios periféricos e chamou conectores aos filetes preganglionares.

Para LANGLEY as fibras nervosas mielínicas que vão dos núcleos do sistema nervoso central aos gânglios do sistema autónomo, são fibras preganglionares e as que partem dos gânglios para os seus territórios de distribuição são fibras postganglionares.

Estas podem ser amielínicas ou mielínicas o que procura explicar pela hipótese de que as fibras de Remak provêm de células, que foram as primeiras a emigrar do sistema nervoso central e que as fibras mielínicas resultam das células emigradas tardiamente no momento duma nova especialização das células do sistema nervoso central.

A. SOULIÉ [718] (1899), no tratado de Anatomia Humana de POIRIER e CHARPY escreve o capítulo que trata do sistema nervoso simpático. Começa por afirmar que os antigos anatomistas o consideravam análogo aos nervos cranianos e que foi CH. ESTIENNES quem o separou definitivamente do pneumogástrico; pouco depois RIOLAN atribuía-lhe uma origem medular provàvelmente por causa das suas relações com os nervos torácicos. Por isso foi denominado nervo intercostal durante o século XVII. EUSTÁQUIO havia seguido o simpático até à sua união com o motor ocular comum. WILLIS em 1664 teve o mérito de fazer dele um nervo distinto e considerou os gânglios como pequenos cérebros e não como meios de fixar os nervos. No século XVIII HALLER estudou os ramos comunicantes que o ligam aos nervos cranianos e raquídios. PETIT, médico de Namur, em 1727 mostrou que as lesões do grande simpático causam perturbações no órgão da visão. BICHAT considera-o como sistema nervoso da vida orgânica e os gânglios como formações especiais. REIL e MECKEL consideraram o plexo celíaco como um órgão central e deram-lhe o nome de cérebro ventral. Para J. MÜLLER todos os nervos são compostos por fibras

animais e vegetativas, parecendo atenuar a oposição entre o simpático e sistema cérebro-espinhal. REMAK estabeleceu a diferença entre os dois sistemas pela presença ou ausência de bainha de mielina. Simultâneamente os fisiologistas STILLING e HENLE demonstraram as propriedades vasomotoras do grande simpático cujas acções secretoras foram evidenciadas por CL. BERNARD.

Para SOULIÉ o sistema nervoso grande simpático é constituído por duas longas cadeias ganglionares, situadas de um e outro lado da coluna vertebral. Cada uma delas está unida aos nervos cranianos e raquídios, por filetes anastomóticos conhecidos pelo nome de ramos comunicantes. Estes e as cadeias ganglionares formam a parte central. A parte periférica é constituída pelos nervos a que dão origem.

Na descrição anatómica do grande simpático admite três porções — cervical, torácico-lombar e pélvica.

Alguns autores juntam uma porção cefálica, mas para SOULIÉ o simpático começa na base do crânio e a porção cefálica considera-a como prolongamentos da porção cervical.

Afirma que o simpático cervical para DROBNIK (1887) tem o cordão e os seus ramos principais isolados das formações vizinhas por um folheto fibroso.

Considera dois ou três gânglios cervicais: superior, médio e inferior pelo que não têm um carácter metamérico como nas outras regiões, mas no cordão cervical podem existir pequenos gânglios supranumerários nos pontos de confluência dos ramos comunicantes ou de emergência dos seus ramos periféricos. São os gânglios intermediários de NEUBAUER, BOCK, etc..

O gânglio cervical inferior diz que é designado por alguns autores pelo nome de gânglio estrelado certamente por analogia. Nos Carnívoros (Cão, Gato) existe um gânglio estrelado resultante da fusão do último gânglio cervical com os três ou quatro primeiros dorsais. Diz que LUDWIG e THIRY designavam, no Coelho, pelo nome de gânglio estrelado, um gânglio cervical inferior que parece corresponder ao gânglio cervical médio do Homem. C. KRAUSE e CYON no mesmo animal chamam gânglio estrelado ao primeiro torácico, que parece representar o gânglio cervical inferior do Homem.

A fusão com o primeiro gânglio torácico parece de regra nalguns Mamíferos.

Refere-se à situação, caracteres exteriores e dimensões do gânglio cervical inferior, afirmando que tem forma irregular pode ser arredondado e achatado, triangular, estrelado e semilunar. Em média tem 6,5 a 7 melímetros de comprimento por 3,5 a 4 melímetros de largura. Os ramos de distribuição do gânglio cervical inferior divide-os em quatro grupos.

a) Ramos superiores ou vasculares: é o cordão cervical do simpático e os ramos profundos de SAPPEY. Os últimos formam os plexos vasculares das colaterais cervicais da artéria subclávia. O principal é o nervo vertebral, assim chamado por CRUVEILHIER e, como nalguns Mamíferos é muito grosso, designaram-no por tronco cervical profundo do simpático.

FRANÇOIS-FRANCK (1878), demonstrou que o nervo vertebral representa a reunião de um certo número de ramos comunicantes e contém fibras aceleradoras do coração que passam pelo gânglio cervical inferior e nervo cardíaco inferior. SOULIÉ admite que os nervos vertebrais entram no crânio e se juntam no plexo do tronco basilar.

b) Os ramos externos são ramos comunicantes para os sexto, sétimo e oitavo cervicais e ramos vasculares para a artéria subclávia e seus ramos colaterais.

c) Os ramos inferiores representam o tronco do simpático, que faz união com o primeiro gânglio torácico e que são variáveis.

d) Os ramos internos que se dirigem para o músculo longo do pescoço, que se anastomosam com o nervo cardíaco médio e com o nervo recorrente. Outros reunem-se e formam o nervo cardíaco inferior. CUNNINGHAM assinalou um filete muito raro, que se anastomosa com o nervo frénico.

Na constituição do sistema simpático menciona três espécies de fibras, que se distinguem pelas suas funções.

1.º — Fibras motoras pròpriamente ditas que actuam nos músculos viscerais ou nos músculos anexos aos pelos, sobre as paredes dos vasos e são fibras vasomotoras — podem ser vasoconstritoras e inibidoras — sobre os elementos glandulares — fibras secretoras que activam ou diminuem a secreção.

2.º — Fibras sensitivas.

3.º — Fibras de associação entre os diversos centros ganglionares.

As fibras motoras divide-as em cérebro-espinhais e simpáticas.

As fibras cérebro-espinhais têm origem nas pontas anteriores da medula; saem quase todas pelas raízes anteriores mas algumas saem pelas raízes posteriores como demonstraram RAMÓN Y CAJAL, LENHOSSÉK, KÖLLIKER e VAN GEHUCHTEN. São fibras que terminam num gânglio vertebral, periférico ou intersticial, são mielínicas e estão quase exclusivamente no ramo comunicante branco. São fibras centrífugas precelulares ou motrizes de 1.ª ordem de KÖLLIKER ou preganglionares de LANGLEY. Articulam-se com o neurónio simpático motor que origina as fibras postganglionares de Langley, postcelulares ou fibras motrizes de 2.ª ordem de KÖLLIKER.

As fibras simpáticas motoras têm origem nos gânglios simpáticos e podem distribuir-se seguindo nervos simpáticos ou cérebro-espinhais; as últimas formam os ramos comunicantes cinzentos na sua maior parte.

As fibras sensitivas terminam nas vísceras. Para KÖLLIKER têm origem nos gânglios espinhais ou na medula e o simpático não possui fibras sensitivas próprias. Para DOGIEL tem origem nos gânglios simpáticos periféricos e podem actuar pelo cilindro-eixo ou pelas suas colaterais sobre os neurónios motores dos gânglios simpáticos centrais. Neste caso o arco reflexo mais simples seria limitado ao sistema simpático.

As fibras de associação servem de traço de união entre os diferentes gânglios.

O esquema que reproduzimos mostra as diferentes modalidades de fibras que constituem o grande simpático segundo SOULIÉ, Fig. 14.

Este autor diz que PATERSON (1888), admitiu a origem mesoblástica para o sistema simpático mas que ONODI (1886), MATHIAS DUVAL e HIS demonstraram que os gânglios vertebrais nascem da parte anterior dos gânglios espinhais quando estes se separam da crista medular ectodérmica. Alguns neuroblastos primitivos emigram e originam os gânglios periféricos.

MERKEL (1903), considera o gânglio cervical inferior situado por diante da cabeça da primeira costela e muitas vezes unido com o primeiro dorsal. Os ramos comunicantes vão para o sétimo e oitavo nervos cervicais e para o primeiro dorsal, fornece ramos à artéria subclávia e ao nervo cardíaco inferior.

TERESIO MONGIARDINO[526] (1907), diz que o sistema nervoso grande simpático dos animais domésticos é formado, como no homem, pela dupla cadeia simpática, que está anastomosado com o nevraxe pelos

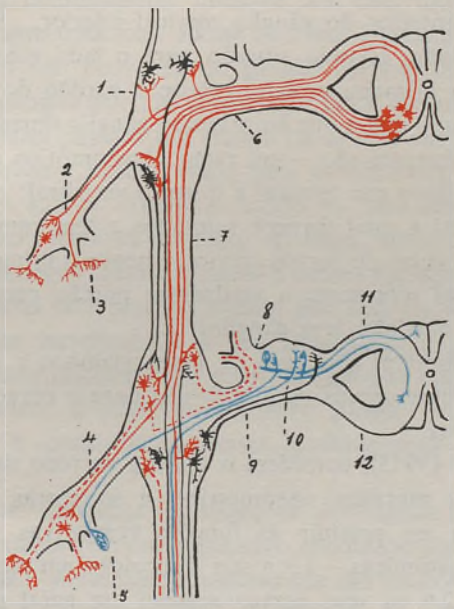

FIG. 14
(Soulié, in *Poirier*, Fig. 603)

1 - Gânglio látero-vertebral (central). — 2 - Gânglio periférico. — 3 - Terminação motriz. — 4 - Nervo periférico. — 5 - Corpúsculo de Pacini. — 6 - Ramo comunicante branco. — 7 - Cordão intermediário. — 8 - Nervo misto. — 9 - Ramo comunicante cinzento. — 10 - Gânglio espinhal. — 11 - Raiz posterior. — 12 - Raiz anterior.

ramos comunicantes e que tem ramos aferentes e eferentes. Os ramos aferentes provêm dum gânglio simpático vizinho, dum nervo simpático periférico ou do nevraxe pelos ramos comunicantes. Os ramos eferentes têm fibras motrizes e fibras sensitivas, distribuem-se pelas vísceras, vasos e glândulas, podendo algumas fibras eferentes seguir os ramos comunicantes.

Divide o simpático em cinco porções — cefálica, cervical, dorsal, lombar e sagrada.

A porção cervical da cadeia simpática consta de dois gânglios, superior e inferior e de um cordão de união. Este destaca-se do polo posterior do gânglio cervical superior e corre junto do pneumogástrico, do qual se distingue por ser cinzento-avermelhado. Vai terminar na extremidade anterior do gânglio cervical inferior. Este tem forma geralmente estrelada, estando situado para o lado médio da extremidade superior da primeira costela; recebe o cordão do simpático cervical e tem um ramo que o une ao primeiro gânglio dorsal.

Os ramos aferentes são — um ramo anastomótico do pneumogástrico, outro do oitavo par cervical e o nervo vertebral; este acompanha a artéria vertebral à qual fornece raminhos e tem ramos comunicantes para todos os pares de nervos cervicais menos o primeiro e o último. O nervo vertebral representa a verdadeira porção cervical da cadeia simpática posto que não tem gânglios.

Os ramos eferentes são para os vasos vizinhos e para o mediastino anterior. Pelos nervos cardíacos vão para o coração, pericárdio, traqueia e pulmões.

R. Fusari [45] (1913), considera o sistema nervoso simpático constituído por fibras motrizes, vasomotrizes e secretoras que gozam de certa autonomia ao presidir às funções vegetativas. Aponta como características anatómicas — 1.º a sua disposição em plexos com numerosos gânglios; 2.º os seus nervos seguem em geral o percurso dos vasos; 3.º os nervos são constituídos por fibras mielínicas muito finas e por fibras amielínicas. Admite cinco porções — cefálica, cervical, torácica, abdominal e pélvica, ou simpático céfalo-cervical, toráco-abdominal e pélvico. Nestas porções descreve o tronco, os ramos comunicantes, os nervos e os plexos simpáticos.

Nos ramos comunicantes descreve — 1.º fibras efectoras e receptoras provenientes dos nervos espinhais e que terminam no simpático; 2.º fibras com origem nas células dos gânglios simpáticos e que vão para os nervos cérebro-espinhais. Os ramos comunicantes podem ser brancos e cinzentos; os primeiros existem desde o D^{I} até ao L^{I}, L^{II} ou L^{III}.

No simpático cervical descreve o gânglio cervical superior, o médio (inconstante) e o inferior.

Este é de forma irregular, podendo ser estrelado ou semilunar de concavidade anterior para receber a artéria subclávia e tem 6-7 mm.

de comprimento por 3-4 mm. de largura, podendo dar-se a fusão com o primeiro gânglio torácico. Menciona as suas relações, os ramos comunicantes e anastomóticos e os nervos periféricos.

Os ramos comunicantes unem-se aos dois últimos nervos cervicais e ao primeiro torácico. Emite um ramo anastomótico para o nervo frénico quando não provenha do gânglio cervical médio. Está unido a este último gânglio por um cordão que pode ser múltiplo; neste caso um ou dois filetes passam por diante da artéria subclávia e formam a ansa de VIEUSSENS. Emite ramos para as vértebras e ligamentos vertebrais, muitos ramos vasculares sendo os mais importantes os que formam o plexo subclávio e o plexo vertebral, filetes cardíacos que contribuem para o nervo cardíaco médio e outros formam o nervo cardíaco inferior. O plexo vertebral é formado por dois ou três filetes e acompanha a artéria vertebral até à sua terminação e pelos seus ramos. O nervo cardíaco inferior pode provir do gânglio cervical inferior e do primeiro torácico; o filete do primeiro gânglio torácico pode ficar independente e constituir o nervo cardíaco imo ou quarto nervo cardíaco.

P. BACSICH[22] nas suas investigações histológicas nos gânglios intraviscerais do sistema nervoso vegetativo encontrou duas modalidades de células nervosas — umas células escuras que são víscero-motrizes e outras claras que são víscero-sensitivas. Confirmou as conclusões de KISS e diz infirmar a opinião de GASKELL (1885), de LANGLEY e de DICKINSON (1889), para quem as células sensitivas do sistema nervoso vegetativo ocupariam os gânglios intervertebrais, enquanto que, os gânglios do sistema nervoso simpático encerrariam, exclusivamente, células efectoras.

N. GOORMAGHTIGH[286] (1924), verificou nas suas observações uma dualidade na origem do simpático das Aves — a crista neural dá os elementos cromafins do simpático e as células de schwann e as pontas anteriores da medula dão os elementos ganglionares do simpático.

Anteriormente tinha admitido, assim como HIS JR., que o simpático das Aves resultava de duas espécies de elementos — uns mesodérmicos que são as futuras células cromafins e os outros ectodérmicos de natureza ganglionar.

A. HOVELACQUE[314] em 1927, na descrição macroscópica do simpático começa por lhe considerar quatro porções — simpático cefálico, cervical, tóraco-lombar e pélvico.

A porção cefálica diz que é complexa e formada por gânglios situados na vizinhança dos nervos cranianos.

A porção cervical é formada pela cadeia látero-vertebral, desde a base do crânio até ao orifício superior do tórax. Diz que os clássicos descrevem três gânglios na porção cervical, mas que a ausência do gânglio cervical médio não é rara.

Após a descrição do gânglio cervical superior e do gânglio cervical médio refere-se ao gânglio cervical inferior, dizendo que existe de uma maneira constante, mas que aproximadamente nos três quartos dos casos, está fundido parcial ou totalmente com o primeiro gânglio torácico. O conjunto forma o gânglio estrelado ou gânglio de Neubauer, ainda designado pelo nome de *ganglion confondu* *.

Quando está isolado diz que é polimorfo, por vezes arredondado ou alongado, em geral semilunar de concavidade superior, anterior e externa, abraçando a face posterior e externa da origem da artéria vertebral, formando-lhe um semi-anel que pode ser completado por um filete nervoso estendido entre as extremidades do gânglio.

Nos casos de fusão com o primeiro gânglio torácico a massa comum pode ter forma cónica de vértice inferior e de base escavada para assentar a origem da artéria vertebral. Quando a união não é completa esboçam-se duas massas — uma inferior, maior, com elementos pertencentes aos dois gânglios e a outra superior, interna que representa parcialmente o gânglio cervical inferior; diz que lhe chamam algumas vezes gânglio intermediário, assumindo a forma de uma cúpula de concavidade posterior e externa. Os dois segmentos estão reunidos por dois ou três cordões. A base côncava da massa principal, a face côncava da massa pequena e os cordões formam um anel, no qual se introduz a artéria vertebral **.

Na *Estampa* XCIX, nossa Fig. 15, além de numerosas formações anatómicas vê-se o simpático cervical com o gânglio cervical superior, o gânglio cervical médio, o gânglio intermediário (1), o gânglio estrelado (2) e numerosos ramos.

---

* A. HOVELACQUE, *Anatomie des Nerfs craniens et rachidiens et du Systéme grand Sympathique*, 672.

** *Idem*, 672-673.

A *Estampa* C, nossa Fig. 16, mostra-nos o plexo cervical, o plexo braquial e o simpático cervical com grande parte dos seus ramos.

Reproduzimos também a *Estampa* CII na Fig. 17, que representa

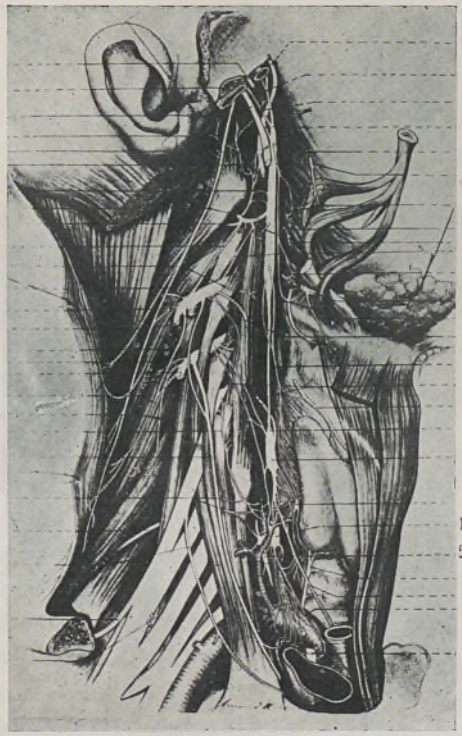

FIG. 15

(De Hovelacque)

os nervos raquídios cervicais, a origem dos ramos do plexo cervical e do plexo braquial e o nervo vertebral (1).

Segundo HOVELACQUE, o gânglio cervical inferior tem os seguintes ramos—1.º Os ramos comunicantes dos últimos nervos cervicais que descreve em dois planos. O plano superficial formado pelos ramos que atingem o plexo através ou entre os músculos escalenos e o plano profundo constituído pelo nervo vertebral. O plano superficial é

muito variável na situação e número dos seus ramos, que se anastomosam com o quinto, sexto, sétimo e oitavo pares cervicais e com o primeiro par dorsal. O plano profundo é representado pelo nervo vertebral

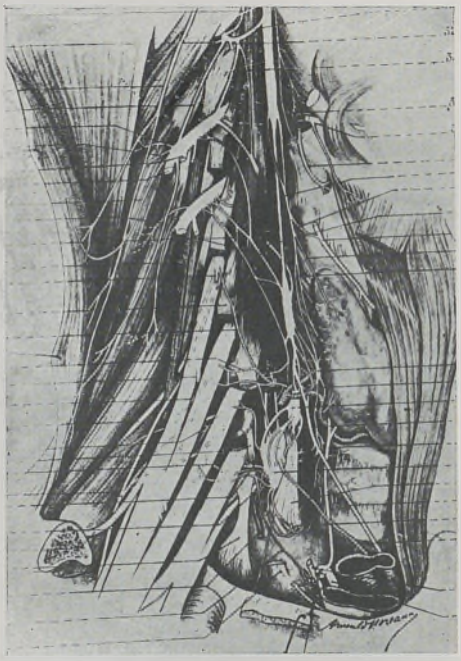

FIG. 16

(De Hovelacque)

que é constituído por fibras cinzentas que terminam no plexo da artéria vertebral e emite ramos comunicantes para o VII, VI e V nervos cervicais e geralmente um ramo para o IV par cervical. 2.º Ramos vasculares para a artéria subclávia e seus ramos colaterais. 3.º Filetes para o músculo longo do pescoço (Estampas IC e C). 4.º O nervo cardíaco inferior. 5.º Uma anastomose para o pneumogástrico direito. 6.º A ansa de VIEUSSENS. 7.º Anastomose para o nervo frénico. 8.º Ramos para a cúpula pleural. 9.º O nervo vertebral que nasce por uma, duas ou três raízes.

T. Terni[748] (1930), diz que os gânglios simpáticos látero-vertebrais e prevertebrais dependem, genèticamente, da afluência de fibras preganglionares aos pontos onde se esboça o cordão limítrofe. O cordão limítrofe primitivo origina os plexos prevertebrais e nos Mamíferos também origina o tronco do simpático cervical. O cordão limítrofe secundário transforma-se na cadeia látero-vertebral tóraco-lombar e nos Mamíferos origina o nervo vertebral. No Homem verifica-se a fusão do gânglio cervical inferior com o primeiro gânglio torácico mas as duas formações conservam caracteres anatómicos e mesmo histológicos diferentes.

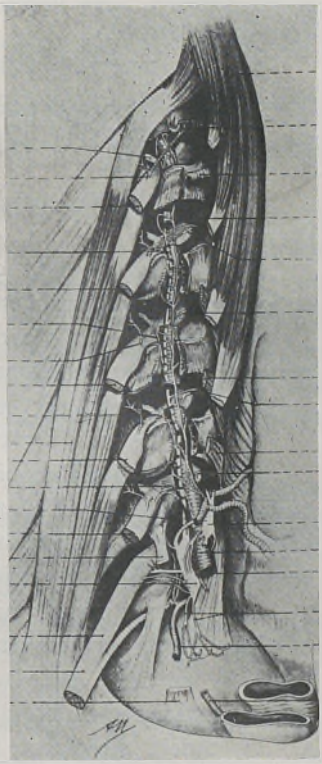

Fig. 17
(De Hovelacque)

O ramo ventral da ansa de Vieussens no feto humano é formado por fibras preganglionares torácicas, que sobem para a cabeça.

H. Rouvière (1932), menciona três gânglios no simpático cervical—superior, médio (inconstante) e inferior; este é o gânglio estrelado que se apresenta achatado de diante para trás e alongado no sentido vertical. Tem 8 mm. de comprimento aproximadamente e tem forma variável, podendo ser arredondado, estrelado ou semilunar. Pode ser composto por duas partes—uma que ocupa a situação normal e outra chamada gânglio intermediário está para cima e para dentro do precedente sobre o lado interno da artéria vertebral.

O gânglio cervical inferior tem ramos anastomóticos e ramos periféricos. Os primeiros ligam-no ao 7.º e 8.º nervos cervicais, ao 1.º dorsal, ao nervo cardíaco médio, ao nervo frénico e pelo nervo vertebral aos 4.º, 5.º, 6.º e 7.º nervos cervicais. Os ramos periféricos são vasculares, o nervo cardíaco inferior e alguns filetes para o longo do pescoço e primeira vértebra dorsal.

J. DELMAS et G. LAUX[220] (1933), admitem que o sistema nervoso vegetativo, sistema neuro-vegetativo, sistema órgano-vegetativo é formado pelo simpático e pelo parassimpático; dizem que a teoria ainda clássica, mas discutida, distingue no organismo três grandes aparelhos nervosos.

1.º — O aparelho simpático pròpriamente dito cujo domínio se estende a todo o organismo.

2.º — O aparelho cérebro-espinhal que só regula os órgãos da vida de relação.

3.º — O aparelho parassimpático que se dirige, sòmente, ao território visceral.

Apresentam diversos comentários a esta sistematização e dizem ser preferível a que propõem e que é puramente biológica.

1.º — O sistema nervoso fundamental da vida celular, difuso e presente em toda a parte que seria o sistema simpático.

2.º — O sistema nervoso somático (cérebro-espinhal).

3.º — O sistema nervoso orgânico (parassimpático).

Não admitem antagonismo entre estes sistemas que também não se podem distinguir histològicamente. Admitem que o mesmo sistema pode produzir funções antagonistas conforme o centro que age e conforme os elementos anatómicos periféricos nos quais terminam os filetes nervosos.

Na sistematização histológica do simpático ou ortossimpático admitem fibras nervosas centrífugas e centrípetas que unem entre si os gânglios viscerais, pré-viscerais, látero-vertebrais e massas cinzentas axiais (medulares e encefálicas).

A cadeia simpática látero-vertebral compreende os segmentos cervical, dorsal, lombar e sagrado.

No segmento cervical descrevem três gânglios — superior, médio (inconstante) e inferior, com um cordão intermediário. Também descrevem um gânglio intermediário situado entre o médio e o inferior, representando uma fase da confluência destes.

O gânglio cervical inferior dizem que se pode considerar como um centro anatómico e funcional com tendência a concentrar na sua massa os centros ganglionares supra e infrajacentes *.

---

* J. DELMAS et G. LAUX, *Anatomie Médico-Chirurgicale du Système Nerveux végétative.* 51.

É muito variável na forma conforme há um esboço de fusão com os gânglios vizinhos ou uma fusão total. No último caso pode compreender os cinco últimos cervicais, o primeiro e o segundo gânglios torácicos e mesmo o terceiro. Dizem que o gânglio estrelado pode ter forma duma crossa de concavidade voltada para baixo, para diante e para fora.

Pode apresentar a forma de uma placa comprida e convexa para trás, tendo a face anterior escavada em goteira onde assenta a artéria subclávia e a vertebral.

Como ramos da cadeia látero-vertebral e portanto do gânglio estrelado descrevem os ramos comunicantes cinzentos compostos por fibras nervosas simpáticas, que acompanham os nervos cérebro-espinhais na sua distribuição somática e são ramos eferentes, os ramos simpáticos viscerais, que para o gânglio cervical inferior compreendem um território cérvico-torácico e também são ramos eferentes e os ramos aferentes, que são os comunicantes brancos, que têm fibras mielínicas, mielópetas e mielófugas.

Os ramos do gânglio estrelado são: anastomoses para o pneumogástrico, recorrente e frénico, ramos vasculares para a artéria subclávia e seus ramos colaterais, ramos viscerais para a cúpula pleural, esófago, traqueia, timo e nervo cardíaco inferior.

Afirmam que o gânglio estrelado lhes parece topográfica e funcionalmente como um centro das vísceras do mediastino anterior e dos filetes simpáticos destinados ao membro superior *.

J. Delmas [219] na sistematização dos pedículos nervosos das vísceras generaliza a designação de nervo esplâncnico a todos os filetes nervosos aferentes e vasomotores que realizam a inervação duma víscera e que representa o segmento áxio-previsceral desses filetes nervosos. A cada gânglio da cadeia látero-vertebral atribui um determinado dermatómero e esplancnómero, embora não sejam os centros da origem real dos nervos viscerais.

Dissocia o gânglio estrelado em duas partes, uma posterior donde parte o nervo vertebral e representa um elemento ganglionado catenar e a outra anterior que tem o valor de um gânglio previsceral e seria o lugar de passagem de todas as fibras preganglionares, que ligam os

---

* J. Delmas et G. Laux, *op. cit.* 200.

centros medulares com o tronco do simpático cervical. O centro medular fica entre o 2.º e 6.º segmentos dorsais e para PAPILIAN e BUSULENGA representa o centro medular acelerador do coração.

Admite os seguintes andares víscero-nervosos o andar cérvico-mediastinal anterior constituído pelos gânglios cervicais que fornecem os nervos esplâncnicos mediastinais anteriores ou cárdio-pulmonares, o andar mediastinal posterior formado pelos cinco primeiros gânglios torácicos, que fornecem os nervos esplâncnicos mediastinais posteriores para o esófago, aorta torácica e seus ramos, o andar tóraco-abdominal e o lombo-pélvico.

Considera a cadeia látero-vertebral como o centro vasomotor periférico de todo o organismo e a distribuição dos nervos esplâncnicos como regional.

F. KISS[339] (em 1933), no estudo microscópico dos pedículos nervosos das vísceras começa por definir víscera, considerando como tal todo o órgão com um funcionamento autónomo ou vegetativo. Diz que DOGIEL (1896) distinguia dois tipos de células simpáticas — sensitivas e motoras. KISS nos gânglios da cadeia látero-vertebral, nos prevertebrais, previscerais e viscerais só encontrou células grandes, redondas e claras, que são sómato-sensitivas. No sistema nervoso vegetativo descreve fibras aferentes ou sensitivas e fibras eferentes que podem ser motoras ou secretoras pelo que não se deve considerar o simpático puramente efector (motor ou secretor) mas também como receptor.

JULIUS TANDLER [735] (1933), chama sistema nervoso vegetativo ao conjunto dos nervos e gânglios vegetativos e diz que consta duma porção central representada por núcleos do sistema nervoso central (do cérebro e da medula) e por uma porção periférica formada por gânglios e nervos.

A porção periférica compreende duas partes — uma que se chama parassimpático, não constitui formações autónomas porque compreende fibras nervosas unidas em parte do seu trajecto aos nervos cranianos e raquídios e têm origem no mesencéfalo, no rombencéfalo e na medula sagrada; a outra chama-se simpático que tem fibras nervosas unidas com os nervos cérebro-espinhais durante um curto percurso do seu trajecto, originam-se na medula dorso-lombar e formam um sistema autónomo muito ramificado.

Admite: 1.º fibras simpáticas preganglionares entre a medula dorso-lombar e os gânglios vertebrais e prevertebrais. Fibras simpáticas postganglionares entre estes gânglios e os órgãos de actuação. 2.º fibras parassimpáticas preganglionares entre o mesencéfalo ou o rombencéfalo ou a medula sagrada e os gânglios periféricos; fibras parassimpáticas postganglionares entre estes gânglios e os órgãos de actuação. No simpático tóraco-lombar descreve como formações autónomas o tronco do simpático, ramos comunicantes, gânglios vertebrais e prevertebrais e nervos que se dirigem para as vísceras.

O tronco do simpático divide-o em porção cervical, torácica abdominal e pélvica.

Chama ramos internodais os que unem os gânglios do mesmo lado entre si e ramos transversais os que unem os gânglios direitos com os esquerdos como acontece nas duas últimas porções. A porção cervical possui três gânglios — superior, médio (inconstante) e inferior. Este funde-se com o primeiro gânglio torácico para formar o *ganglion stellatum* que está situado sobre a cabeça da primeira costela, tem forma achatada e ramos em todas as direcções como uma estrela. Os ramos comunicantes podem ser brancos e cinzentos. Como ramos do gânglio cervical inferior refere-se à ansa de Vieussens, ao nervo vertebral, aos ramos arteriais (plexo tiróideo inferior, plexo vertebral que entra no crânio e plexo subclávio) e ao nervo cardíaco inferior. Este é formado por várias raízes provenientes só do gânglio ou também da ansa de Vieussens, unem-se para formar um ramo único ou chegam separadamente ao coração sendo o mais inferior o «*nervus cardiacus imus*».

J. Botar [63] (1933-1934), apresenta nova orientação na sistematização do simpático.

Diz que o simpático é um sistema nervoso motor específico, anexo ao sistema nervoso medular motor encarregado de inervar os elementos da vida órgano-vegetativa e podendo ser: *a*) simpático visceral o que inerva o território visceral; *b*) simpático parietal o que é destinado aos elementos órgano-vegetativos dos tecidos parietais e compreende os gânglios microscópicos do nervo vertebral, a parte posterior do gânglio estrelado e os gânglios látero-vertebrais torácicos, lombares e sacro-coccígeos.

Justifica esta classificação com dados anatómicos, embriológicos e histológicos. Os gânglios viscerais dispõem-se nos pedículos

nervosos viscerais e os gânglios parietais têm disposição metamérica e simétrica na origem dos vasos e dos nervos raquídios; a cadeia ganglionar visceral provém do cordão limitante primitivo e a cadeia ganglionar parietal provém do cordão limitante secundário. A cadeia parietal aparece mais tarde na Escala Zoológica. As fibras dos gânglios viscerais seguem os vasos e as fibras dos gânglios parietais seguem os nervos raquídios. Os gânglios viscerais têm sòmente pequenas células e os gânglios parietais têm células grandes e pequenas.

O gânglio estrelado nasce da fusão do último gânglio cervical com o primeiro gânglio torácico. Conserva as particularidades anatómicas e histológicas dos seus componentes de origem; apresenta células grandes e células pequenas.

Na via centrífuga do sistema órgano-vegetativo descreve dois neurónios sucessivos, individualmente desenvolvidos, secundàriamente articulados e distintos por caracteres estruturais. Ao primeiro neurónio chama-lhe neurónio esplâncnico e ao seu conjunto o sistema esplâncnico. O segundo neurónio é o neurónio simpático. O sistema esplâncnico é uma parte do sistema motor medular, especialmente destinado ao simpático e constituído pelos ramos comunicantes brancos.

ALCALÁ SANTAELLA[682] (1934), nas suas investigações em embriões de Frangos e Coelhos pôde confirmar e ampliar os estudos feitos na Escola de CAJAL.

Diz que foi HIS (1891), o primeiro a descrever as duas cadeias simpáticas primária e secundária do Frango confirmadas por CAJAL (1909), por TELLO e outros que encontraram estes esboços do simpático em plena mesoderme, na região retro-aórtica e precordal pelo que admitem a origem mesodérmica do simpático.

SANTAELLA no embrião de Frango encontrou por detrás da aorta uma cadeia simpática no tórax e duas cadeias primária e secundária no pescoço. No embrião de Coelho encontrou uma cadeia definitiva no pescoço semelhante à secundária do Frango.

Afirma que os elementos simpáticos vêm da mesoderme por diferenciação das suas células*.

Atribui as diferenças encontradas nos embriões das Aves e do

---

* ALCALÁ SANTAELLA, Arq. Anat. Antrop. XVI, 190.

Coelho à diferente maneira de origem dos vasos do pescoço (artéria vertebral).

J. TINEL [755] (1937), adopta o nome de sistema nervoso vegetativo ou neuro-vegetativo para o conjunto dos aparelhos nervosos que presidem à regulação da vida orgânica ou vegetativa e é formado pelo simpático, parassimpático e pelos aparelhos ou sistemas autónomos periféricos, locais ou intersticiais. A última porção foi assim denominada pelo autor.

O grande simpático compreende a cadeia dos gânglios paravertebrais. O seu estudo comporta: as suas origens medulares, as fibras aferentes preganglionares, os gânglios que formam a cadeia simpática e as fibras eferentes postganglionares.

Afirma que a parte principal da cadeia simpática é a dorsal ou torácica porque engloba quase toda a inervação simpática do organismo, visto que, as fibras simpáticas provêm quase todas da coluna medular compreendida entre o 8.º segmento cervical e o 2.º segmento lombar (*processus intermedio-lateralis*). O simpático cervical, lombo-sagrado, o plexo solar, mesentérico, hipogástrico, etc., são expansões mais ou menos afastadas do simpático dorsal aos quais se associam alguns vestígios dos sistemas cervical ou lombo-sagrado na base da ponta anterior.

Nos *rami communicantes* descreve os neurónios primários ou preganglionares os quais se articulam com os neurónios secundários ou postganglionares.

No simpático cervical descreve três gânglios — superior, médio e inferior. Este está aplicado sobre o colo da primeira costela por cima da cúpula pleural e tem filetes anastomóticos que o unem ao primeiro gânglio torácico, designando-se o conjunto por gânglio estrelado ou por *ganglion confondu de* NEUBAUER.

O gânglio cervical médio é inconstante mas pode haver outras massas ganglionares supranumerárias das quais a mais constante fica por cima do gânglio cervical inferior e chama-se gânglio intermediário.

Entre o gânglio cervical inferior e o primeiro gânglio torácico existe uma anastomose que pode abraçar a artéria subclávia e forma a ansa de VIEUSSENS, a qual, também pode ser representada por um filete lançado da ponta superior à ponta inferior do gânglio estrelado,

ou pode ir deste gânglio ao cordão do simpático cervical junto do gânglio cervical médio.

O gânglio estrelado emite o nervo vertebral que acompanha a artéria vertebral até ao crânio. É geralmente descrito como um ramo do simpático cervical mas representa sobretudo o tronco profundo homólogo do cordão simpático dorsal.

Destaca-se por duas ou três raízes do gânglio cervical inferior e do primeiro torácico, acompanha a artéria vertebral até à 4.ª vértebra cervical onde se perde no plexo daquela artéria, penetrando assim no crânio até às artérias cerebrais. No seu percurso fornece ramos comunicantes para o 5.º, 6.º e 7.º pares cervicais e o filete simpático dos respectivos nervos sino-vertebrais. Fornece filetes ao músculo longo do pescoço, tem fibras ascendentes, fibras preganglionares e fibras sensitivas provenientes do músculo longo do pescoço (LANGLEY) e do coração (FR.-FRANCK).

O gânglio estrelado emite ramos comunicantes cinzentos para o 8.º, 7.º, 6.º e 5.º pares cervicais e ramos vasculares para a artéria subclávia e seus ramos, para o coração, tiróide, esófago, etc.. As suas fibras preganglionares provêm, na maioria, dos segmentos medulares que vão do 8.º segmento cervical ao 4.º ou 5.º dorsal. Por todos os seus ramos o gânglio estrelado fornece o sistema simpático do membro superior: nervos pilo-motores, sudoríparos e vaso-constrictores. Pelo nervo vertebral fornece uma parte importante da inervação do pescoço, da coluna vertebral, das meninges raquídias e das artérias cerebrais. Representa uma parte importante do simpático visceral: tiróideo, pulmonar e sobretudo cardíaco.

Além das formações vegetativas da espinhal medula ainda aponta com minúcia os centros vegetativos superiores que exercem influência e acção reguladora sobre o simpático e o parassimpático. Esses núcleos estão na região bulbo-protuberancial, na meso-diencefálica, nos núcleos cinzentos centrais e no córtex cerebral.

A propósito das sensibilidades vegetativas diz que as suas vias estão confundidas em parte com os sistemas da sensibilidade cérebro-espinhal e só diferem pela origem e pela natureza das sensações transmitidas — pela estrutura, trajecto e pelas conexões são provàvelmente sobreponíveis aos outros sistemas sensitivos, mas no seu trajecto podem ter relação directa com os centros ganglionares.

Menciona dois tipos de neurónios da sensibilidade visceral: *a*) neurónio segundo a concepção de KÖLLIKER — fibras grossas, mielínicas que partem dos plexos viscerais, atravessam os gânglios solares, os nervos esplâncnicos, os gânglios simpáticos e os ramos comunicantes brancos para nos gânglios raquídios encontrarem a sua célula de origem, cujo axónio, pela raiz posterior, atinge a ponta posterior da medula; *b*) fibras finas sensitivas que têm a célula de origem no gânglio raquídio, ou nos gânglios simpáticos da cadeia dorsal (LANGLEY), ou no plexo solar (GRAUPNER) e então não têm sinapse no gânglio raquídio ao contrário do que admitia Dogiel. Este descreveu células pequenas, especiais, células simpáticas do gânglio raquídio para a interrupção da sensibilidade vegetativa conduzida por aquelas fibras finas.

A sensibilidade visceral tem papel importante no estado normal para os reflexos reguladores do funcionamento visceral e nos estados patológicos para transmitir as sensações de dor visceral.

Os centros vegetativos escalonados — periférico, ganglionar ou medular possuem a sua actividade própria e podem dar-se reflexos nos aparelhos locais, nos ganglionares, nos centros medulares e bulbares, nos centros diencefálicos, onde podem actuar os centros do andar encefálico. Também são muito frequentes os reflexos de axónio.

LAIGNEL-LAVASTINE[351] define o sistema simpático como sendo aquele que preside às funções de nutrição. Chama olossimpático ao sistema nervoso regulador de todas as funções, que não são sensitivo-voluntárias. Divide-o em três porções: 1.ª ortossimpático que corresponde ao grande simpático ou simpático de LANGLEY cujos protoneurónios eferentes são emitidos da medula tóraco-lombar; 2.ª médio simpático que corresponde à parte do parassimpático de LANGLEY, compreendendo o parassimpático bulbar e pélvico; 3.ª pequeno simpático que corresponde à parte restante do parassimpático de LANGLEY, isto é, aos elementos vegetativos do motor ocular comum, do intermediário de Wrisberg e do glossofaríngeo.

L. R. MÜLLER[568] (1937), diz que o sistema nervoso vegetativo ou sistema nervoso vital é o que rege as funções imprescindíveis para a conservação da vida do organismo e da espécie — é formado pelo sistema simpático e pelo sistema parassimpático.

Refere as designações que os autores lhe têm dado como por exemplo EPPINGER e HESS, que designavam por sistema simpático o con-

junto formado pelos cordões e gânglios látero-vertebrais, seus ramos comunicantes, gânglios prevertebrais e pelo plexo solar. Por sistema parassimpático designavam o sistema autónomo craniano constituído pelo núcleo do mesencéfalo para o músculo ciliar e esfincter pupilar, pelo núcleo do pneumogástrico visceral situado no pavimento do quarto ventrículo pelos centros vasodilatadores das glândulas lacrimais e salivares situados no bolbo raquídio; *b*) o sistema autónomo sagrado cujas vias nervosas procedem do segmento inferior da espinhal medula e vão para os órgãos pélvicos e genitais. Incluem no parassimpático todas as fibras vasodilatadoras e fibras inibidoras dos músculos pilomotores, que emanam de toda a espinhal medula.

Para aqueles autores os dois sistemas mostram um certo antagonismo. W. Heubner chama sistema nervoso visceral ao conjunto dos aparelhos nervosos das paredes dos órgãos cavitários; às mesmas formações nervosas aplicou Pophal o nome de sistema autónomo. Müller prefere as designações de sistema nervoso justa-parietal, intraparietal e parietal que por si se definem. Fr. Kraus designou por sistema vegetativo o conjunto formado pelo sistema nervoso vegetativo de Müller e o sistema endócrino. R. Greving diz que o sistema nervoso da vida vegetativa é o conjunto de neurónios e fibras nervosas que fornecem a inervação dos órgãos internos no caso de terem fibras musculares lisas ou funções secretoras. Nele encontra dois sistemas de fibras distintas sob o ponto de vista fisiológico e farmacológico.

Greving descreve no simpático cervical três gânglios — *superius*, *medium* e *inferius* que resultam da fusão dos oito gânglios metaméricos. O gânglio cervical inferior funde-se sem excepção nos Mamíferos com um ou dois gânglios torácicos, resultando uma formação muriforme que se denomina *ganglion stellatum*.

O gânglio cervical inferior está situado por altura da última vértebra cervical por detrás da artéria subclávia. Os seus ramos comunicantes provêm dos 6.º, 7.º e 8.º nervos cervicais. A união com o 8.º par faz-se por três ramos segundo Braeuker. O nervo vertebral pelos seus ramos vasculares acompanha as ramificações cerebrais da artéria vertebral, fornece ramos vasculares para as artérias subclávia e mamária interna, fornece o nervo cardíaco inferior e a anastomose para o gânglio cervical médio formando a ansa de Vieussens que pode ter dois filetes ou então três como opina Braeuker, fornece anastomoses

para o pneumogástrico e recorrente. Refere que KONDRATJEW e seus alunos estudaram minuciosamente o «*plexus supraaortales*» o qual está situado entre o gânglio cervical inferior e o bordo convexo da crossa da aorta, no ângulo formado pela carótida primitiva e a artéria subclávia.

É constituído por filetes procedentes dos nervos cardíacos superior, médio e inferior, ramos do nervo pneumogástrico, ramos do gânglio cervical inferior e ramos do plexo braquial. Está em relação por filetes nervosos com o plexo da artéria subclávia, com o plexo aórtico e com o gânglio cervical superior.

A designação de «*plexus supraaortales*» sugere-nos que os autores estudaram esta formação plexiforme sòmente à esquerda. Além disso não traduz com exactidão a situação em que se encontra, pelo que nos parece ser preferível a denominação de *plexo intercarótico-subclávio* (*Plexus inter carotidam et subclaviam*). Nas nossas observações tivemos oportunidade de registar aquele plexo do lado esquerdo e do lado direito e a designação que propomos torna-se mais adequada à aplicação bilateral por isso a empregaremos nas nossas descrições.

FRED A. METTLER [520] (1942), define o sistema nervoso autónomo, dizendo que é o conjunto de nervos, gânglios e plexos que compreende duas porções — o sistema simpático ou ortossimpático e o sistema parassimpático ou crânio-sagrado.

O sistema nervoso simpático tem fibras motrizes e sensitivas. As primeiras podem ser preganglionares e postganglionares. As fibras preganglionares têm origem na coluna intermédio-lateral da medula dorsal e parte superior da lombar, passam pelos ramos comunicantes e terminam nos gânglios do tronco do simpático, ou passam por eles e terminam nos gânglios periféricos.

As fibras postganglionares podem ser de duas modalidades—podem ter origem nos gânglios do simpático látero-vertebral e seguem pelos ramos comunicantes para os nervos raquídios com os quais se distribuem pelos músculos, vasos e glândulas ou podem ter origem nos gânglios do simpático e seguirem para as vísceras, para formarem plexos.

O gânglio cervical médio e o inferior enviam fibras postganglionares para o plexo braquial, para o coração, para as artérias subclávia e vertebral. Os quatro gânglios torácicos superiores enviam fibras postganglionares para o coração (cárdio-aceleradoras) e pulmões.

A. C. GUILLAUME[301] (1925), na sua extensa publicação acerca dos sindromas do sistema nervoso órgano-vegetativo começa por expor a concepção de HANS EPPINGER e de LÉO HESS sobre vagotonia e diz que denominavam o sistema parassimpático por sistema autónomo.

Para GUILLAUME os elementos anatómicos reguladores da vida órgano-vegetativa são agrupados como passamos a expor.

1.º — Sistemas áxio-locais formados pela parte excito-motriz que compreende — *a*) células centrais, intra-axiais; *b*) um neurónio áxio-ganglionar de fibras preganglionares mielínicas; *c*) um neurónio tissular amielínico, que vai dum gânglio aos tecidos, articulando-se com o precedente.

2.º — Sistemas áxio-locais eferentes sensitivos que só diferem das vias sensitivas cérebro-espinhais pela topografia.

3.º — Aparelhos autónomos neuro-musculares ou neuróides contidos nas paredes das vísceras, aparelhos murais.

4.º — Aparelhos de secreção interna cujos produtos ou animadores químicos, transportados pelo sangue á distância, produzem efeitos semelhantes ao influxo nervoso.

Os aparelhos áxio-locais compreendem:

a) O sistema simpático pròpriamente dito ou simpático verdadeiro que comanda as funções vegetativas ou de metabolismo tissular.

b) O sistema parassimpático que dirige as funções dos órgãos. Aliás, o simpático também actua nalguns elementos orgânicos (coração, intestino, etc.) e onde existe inervação dos dois, aí, são antagonistas.

Os centros nervosos superiores actuam sobre os centros axiais, tendo manifestações metaméricas. Os centros axiais actuam sobre os aparelhos locais, tendo acção sobre certos órgãos ou tecidos. Os animadores químicos actuam como catalizadores nos aparelhos terminais.

MANUEL MARÍ MARTINEZ[493] (1944), publicou um vasto estudo e numerosas observações acerca da morfologia da porção inferior do simpático cervical e da ontogenia da *ansa vertebralis* e da *ansa vieussensii*.

Encontrou o gânglio cervical inferior com forma variável, podendo ser bilóbulado, arredondado, fusiforme, estrelado, com o bordo superior côncavo, piriforme e com a forma duma placa nervosa.

Estava isolado, independente em 25 % das obervações. Estava completamente fundido com o primeiro gânglio torácico em 62,5 % e a separação era incompleta em 12,5 % dos casos. Dissecou os ramos superficiais (*Hovelacque*) que se dirigiam para o sétimo e oitavo pares cervicais e para o primeiro par dorsal. Era frequente o ramo para o sexto par cervical e uma vez existia ramo para o quinto par cervical. O nervo vertebral era constante e a ansa de VIEUSSENS existia em 96 %. Considera a ansa da artéria vertebral como frequente. Descreve gânglios comunicantes, isto é, pequenas massas ganglionares situadas no trajecto dos ramos comunicantes e que encontrou em três observações das vinte e quatro realizadas.

Acerca da ontogenia do simpático diz que REMAK, PATTERSON, TELLO, admitem a origem mesodérmica do simpático e que MULLER e KUNTZ comprovaram a origem ectodérmica do simpático. Afirma que, primitivamente, o cordão do simpático passa por diante da artéria subclávia; esta toma rápido e grande desenvolvimento, englobando a massa ganglionar do simpático e o mesmo acontecendo com a origem da vertebral. As células simpáticas situadas por detrás daquelas artérias fornecem os gânglios cervical inferior e o primeiro torácico (estrelado). As células simpáticas situadas por diante da artéria vertebral originam o gânglio intermediário e as que ficam por diante da subclávia dão passagem a fibras preganglionares que formam a ansa de VIEUSSENS.

A. CELESTINO DA COSTA e P. R. CHAVES [184] (1944), a par de uma descrição anátomo-histológica do sistema nervoso vegetativo dão-nos noções de carácter embriológico e fisiológico.

Consideram como sinónimos os termos vegetativo, autónomo ou involuntário e compreende, como dizem, duas secções — o simpático pròpriamente dito ou ortossimpático (grande simpático dos clássicos) e o parassimpático. Mencionam como parte fundamental do ortossimpático os dois cordões limítrofes ou simpáticos com os gânglios escalonados à maneira de contas de rosário e referem três gânglios cervicais — superior, médio e inferior. Este geralmente funde-se com o primeiro gânglio torácico para constituírem o volumoso gânglio estrelado e dizem: «*além da cadeia ganglionar paravertebral ou latero-vertebral existe outra série de gânglios simpáticos situados junto das vísceras, no seio de plexos nervosos*».

Descrevem as fibras mielínicas preganglionares com origem na «*coluna intermédio-lateral e, também, na região sagrada da* coluna mioleiótica *de* MASSAZZA, *abrangendo ao todo um espaço entre o 8.º segmento cervical e o 2.º lombar*» e as fibras postganglionares que são amielínicas.

A. CELESTINO DA COSTA [183] professor de Histologia e de Embriologia na Faculdade de Medicina de Lisboa e biologista de reputação mundial descreve a ontogenia do simpático dizendo que os embriologistas lhe têm atribuído origem diversa.

O primeiro esboço do simpático é representado pelos cordões limítrofes látero-vertebrais ou proto-simpáticos, situados por diante dos corpos vertebrais aos lados da aorta. Estão rodeados pelo mesênquima pelo que REMAK, TELLO e outros lhe atribuem origem mesenquimatosa.

Diz-nos BALFOUR e depois dele HARRISON, E. MULLER, INGVAR, VAN CAMPENHOUT e a maior parte dos embriologistas admitem uma origem cérebro-raquídia para os cordões simpáticos a partir de células que emigram da crista ganglionar; Raven diz que nos Anfíbios também podem emigrar do tubo medular. KUNTZ aceita que a emigração se pode fazer através das raízes anteriores da medula.

As células dos cordões proto-simpáticos emitem fibras que constituem os nervos simpáticos; ao longo delas podem emigrar células, que originam os gânglios previscerais e a partir destes os viscerais

CELESTINO DA COSTA parece admitir a origem ectodérmica do simpático porque afirma que se pode considerar o sistema nervoso simpático como um derivado embriológico do sistema nervoso cérebro-raquídio *.

O esboço proto-simpático fornece os seguintes elementos celulares: as células ganglionares simpáticas e suas fibras, as células de Schwann dos nervos simpáticos e as células paraganglionares (secretoras). Provêm de células emigradas com a crista ganglionar ou pelas raízes ventrais dos nervos raquídios.

YVES GUERRIER [297] (1944), fundamentando-se em estudos embriológicos, de anatomia comparada e de morfologia humana do simpático cervical procura sistematizá-lo e afirma que não se pode comparar com o torácico, lombar ou sagrado.

---

* A. CELESTINO DA COSTA, *Éléments de Embryologie*. 409.

No simpático cervical considera dois andares.

1.º — Um andar superior formado pelo gânglio cervical superior, que é somático e visceral para a região céfalo-cervical.

2.º — Um andar inferior que divide em três contingentes: a cadeia cervical clássica, a cadeia cervical profunda e a cadeia colateral superficial com os seus ramos. As três cadeias têm todas gânglios, sendo a primeira sobretudo visceral, a segunda principalmente somática e esplâncnica para a região raquídia e a terceira é somática ventral.

Na cadeia cervical látero-vertebral descreve o gânglio cervical superior, o médio, o intermediário e o gânglio estrelado. Os dois últimos constituem o gânglio cérvico-torácico.

A cadeia cervical profunda tem pequenos centros ganglionares que são nítidos ao nível das 5.ª e 6.ª raízes cervicais. O nervo vertebral não é homogénio, tem fibras preganglionares e postganglionares. Tanto para cima como para baixo do nervo vertebral existem nervos análogos pelo que descreve:

1.º — Os nervos vertebrais superiores (2 ou 3).
2.º — O nervo vertebral pròpriamente dito.
3.º — Os nervos vertebrais inferiores (1 ou 2).

GUERRIER propõe a seguinte terminologia:

Nomenclatura homogénia, topográfica e sistemática	Nomenclatura descritiva homogénia	Nomenclatura antiga
Nervos vertebrais superiores	4.º nervo cérvico-apófisário	Ramos comunicantes profundos de Heubert
	3.º nervo cérvico-apófisário	
Nervo vertebral	2.º nervo cérvico-apófisário	Nervo vertebral
Nervos vertebrais inferiores	1.º nervo cérvico-apófisário	0
	1.º nervo costo-apofisário	0
	2.º nervo costo-apófisário	0
	3.º nervo costo-apófisário	0

QUADRO III

A cadeia simpática colateral superficial é formada por um tronco de ramos comunicantes que se estende da 3.ª à 7.ª vértebra cervical, apresenta células observadas microscòpicamente e pode estar no canal intertransversário (nervo vertebral anterior) ou fora dele ao longo dos músculos prevertebrais.

Aos três cordões catenares simpáticos cervicais correspondem três artérias: a cadeia cervical profunda corresponde às artérias vertebrais; a cadeia colateral superficial corresponde às artérias prevertebrais e a cadeia cervical clássica corresponde às carótidas.

Descreve fibras pré e postganglionares. As primeiras com origem na medula dorsal e também na medula cervical, admitindo ramos comunicantes brancos cervicais (de C^{I} a C^{VII}). As segundas podem ser somáticas e esplâncnicas. Considera os gânglios látero-vertebrais cervicais com centros análogos aos gânglios prevertebrais das outras regiões.

A. LLOMBART e V. JABONERO [469], têm aplicado técnicas histológicas, métodos de coloração e impregnação especiais que lhes têm permitido observar certos departamentos do sistema neuro-vegetativo de forma a modificarem os conceitos clássicos. Os seus estudos têm incidido dum modo especial sobre o segmento postganglionar do sistema neuro-vegetativo.

Afirmam numa das suas publicações que é possível diferenciar, morfològicamente, duas modalidades de fibras nervosas amielínicas. Recordam o conceito de fibra nervosa de Cajal para quem toda a fibra nervosa constava de neuroplasma e de neurofibrilhas. Stöhr em 1928, referiu-se a neurofibrilhas nuas e BOEKE (1934-1940), descreveu fibras neurofibrilares.

As duas modalidades fundamentais de fibras amielínicas dos autores são — *a*) fibras neurofibrilares que são formadas por neurofibrilhas e uma bainha de Schwann—correspondem às fibras de REMAK; *b*) fibras protoplásmicas que são formadas por protoplasma nucleado, podendo ter ou não ter neurofibrilhas. Portanto podem ser fibras protoplásmicas puras ou com diferenciação neurofibrilar incipiente, escassa, moderada e intensa.

As fibras protoplásmicas são formações sinciciais mas não correspondem ao sincício schwannico de Nageote nem ao neuroplasma sincicial conductor de BOEKE. Estão situadas ao longo dos vasos sanguíneos de todos os calibres e nas massas de tecido muscular liso.

Não entram em conexão directa com os vasos ou com as fibras musculares lisas. Nas cadeias simpáticas látero-vertebrais não existem fibras protoplásmicas porque só se encontram no seio dos tecidos e dos órgãos para além dos últimos gânglios intra e perimurais, isto é, no território onde CAJAL descreveu as células intersticiais ou neurónios simpáticos intersticiais (1904); PLENK (1932), duvidou que sejam células verdadeiras; DOGIEL (1895-1899), KOLLIKER (1895), NEMILOFF (1900), HEIDENHAIN (1911), KUNTZ (1922-1929), etc. descreveram-nas como células conjuntivas e RUBASCHKIN (1901), denomina-as como células ganglionares parenquimatosas.

BOCKE chamou às células intersticiais de CAJAL, plexo simpático fundamental e considerou-o como região de acção eficaz.

TINEL denominou estas zonas por sistemas autónomos periféricos e correspondem ao *Terminalretikulum* de STOHR.

As fibras protoplásmicas constituem um território como um órgão difuso, mediante o qual o sistema das fibras neurofibrilares que termina nos gânglios intramurais, se relaciona com os tecidos inervados. É um território constituído por formações plexiformes anastomosadas, pelo que não existem distinção e dualidade dos sistemas simpático e parassimpático que, sòmente, podem verificar-se até aos gânglios nas fibras neurofibrilares.

Consideram o sistema neuro-vegetativo periférico formado por:

1.º — Fibras preganglionares.
2.º — Sinapses homólogas pre-postganglionares.
3.º — Território postganglionar.
4.º — Território de acção eficaz (sinapses heterólogas periféricas).

O último escalão do sistema nervoso neuro-vegetativo é o sistema de fibras protoplásmicas ou neuróide, que serve de intermediário ao sistema nervoso vegetativo de constituição neuronal e aos vasos e músculos lisos. É encarregado das acções lentas e difusas. É o último escalão da cadeia eferente ao qual se segue o mediador químico que talvez seja segregado pelo sistema das fibras protoplásmicas, segundo opinam os autores, ou a indução eléctrica, pois são estes os processos pelos quais se pode conceber a acção da sinapse a distância, no território de acção eficaz.

C. LOVATT EVANS [245] (1945), descreve no sistema nervoso autónomo as seguintes divisões:

1.º—Simpático — ou tóraco-lombar } Eferente
2.º—Parassimpático — ou crânio-sagrado }
3.º—Fibras aferentes autónomas

As considerações de ordem fisiológica são idênticas às de BEST-TAYLOR.

CHARLES HERBERT BEST e NORMANBURKE TAYLOR [46] (1946), consideram o sistema nervoso autónomo formado por duas partes—simpático ou tóraco-lombar e parassimpático ou crânio-sagrada. Descrevem-lhe três grupos de gânglios: A—vertebrais ou centrais; B—prevertebrais ou colaterais e C—terminais ou periféricos.

Na porção cervical do simpático descrevem três gânglios—superior, médio e inferior. Este em muitos indivíduos humanos, no cão e no gato está parcial ou totalmente fundido com o primeiro gânglio torácico, formando uma massa de forma irregular que se chama gânglio estrelado.

O gânglio cervical inferior dizem que representa, provàvelmente, a união do sétimo e oitavo gânglios cervicais, emitindo os seguintes ramos—filetes para o sétimo e oitavo nervos cervicais, nervo cardíaco inferior, ramos que formam plexos na artéria subclávia e nos seus ramos. As fibras simpáticas são assim conduzidas para a cavidade craniana ao longo da artéria vertebral e sobre a axilar até ao começo da humeral.

Na medula as fibras preganglionares tomam origem de C^{VIII} ou D^{I} ao L^{II} ou L^{III}, esta região constitui a única saída para os impulsos simpáticos. São fibras mielínicas finas, que saem pelas pontas anteriores e ramos comunicantes brancos. Cada fibra se articula com muitas donde resulta a difusão do influxo nervoso. Os ramos comunicantes cinzentos são constituídos por fibras postganglionares. O gânglio estrelado é o centro das vias simpáticas para o membro superior, cabeça, pescoço e coração.

Na constituição do sistema simpático só admitem neurónios eferentes e que os gânglios maiores do simpático e parassimpático não podem servir de centros reflexos.

Dizem que o sistema nervoso autónomo regula a actividade dos músculos cardíaco e lisos, das glândulas digestivas e sudoríparas, de certos órgãos endócrinos e mantem o meio ambiente líquido das células—é o sistema *interofectivo* de CANNON.

Admitem que a acetilcolina é o transmissor dos efeitos entre a fibra preganglionar simpática e a célula ganglionar e que o impulso passa à fibra postganglionar, libertando na sua extremidade uma substância semelhante à adrenalina (simpatina) e que é provável que a acetilcolina sirva como um transmissor químico entre fibras preganglionares parassimpáticas e células ganglionares parassimpáticas. Dizem que são fibras colinérgicas: as fibras parassimpáticas postganglionares, as fibras simpáticas postganglionares que inervam o útero e glândulas sudoríparas, as fibras simpáticas preganglionares, as fibras parassimpáticas preganglionares e as fibras parassimpáticas postganglionares que causam vasodilatação.

As fibras adrenérgicas são as simpáticas postganglionares e as que causam vasoconstrição.

G. DUBREUIL[256] (1947), admite como origem do sistema simpático as células da crista ganglionar que emigram em sentido ventral para formar a cadeia ganglionar simpática e que secundàriamente gera as fibras longitudinais e formam o cordão simpático.

As células dos gânglios sofrem emigração secundária e terceária para constituírem os gânglios previsceraís e viscerais.

Os esboços simpáticos também geram os paragânglios que se localizam em diversas regiões e as suas células diferenciam-se no sentido endócrino. Portanto a crista ganglionar fragmenta-se nos esboços dos gânglios raquídios, donde emigram as células simpáticas que geram os esboços simpáticos os quais também originam os paragânglios que nada têm de nervoso.

BRUNO MINZ[525] (1947), na concepção esquemática e anatómica do sistema neuro-vegetativo que apresenta, considera-o formado por dois andares: o andar supremo constituído pelos centros diencefálicos e bulbares que são centros de coordenação involuntária que tem sob a sua dependência as massas cinzentas intra-axiais e todos os elementos periféricos, isto é, os lugares de emissão e de terminação dos dois nervos antagonistas e o andar terminal constituído pelos aparelhos terminais, locais, viscerais e murais que entram em contacto com as células

dos órgãos. Entre os dois andares correm as vias do ortossimpático e do parassimpático.

As fibras do ortossimpático tomam origem nas pontas laterais da medula de C^{III} a S^{II}, os axónios são mielínicos, passam quase todos pelas pontas anteriores, pelos ramos comunicantes brancos e podem terminar nos gânglios paravertebrais, ou nos previscerais, ou nos viscerais. Todas estas fibras mielínicas se articulam, ao terminar, com fibras amielínicas.

As fibras que partem da cadeia paravertebral seguem algumas pelos ramos comunicantes cinzentos para o tronco cérebro-espinhal e as outras seguem para os «*Carrefours ganglionnés pré-viscéraux*», de DELMAS e LAUX, que constituem o lugar de confluência do simpático e parassimpático sem ser possível distinguí-los, microscòpicamente, porque a presença ou ausência de bainha de mielina não é característica de um ou outro elemento do sistema neuro-vegetativo.

Segundo as investigações de LOEWI pode admitir-se que, o ortossimpático quando actua, liberta adrenalina e as fibras com esta propriedade foram denominadas por DALE (1933), fibras adrenérgicas e que o parassimpático quando actua liberta acetilcolina pelo que as suas fibras foram designadas por DALE fibras colinérgicas. O parassimpático seria dotado de fibras pré e postganglionares colinérgicas enquanto que o ortossimpático, cujas fibras preganglionares são igualmente colinérgicas, tem de especial, as suas fibras postganglionares como adrenérgicas.

Conclui que o esquema de Dale é uma hipótese de trabalho mas não nos dá uma ideia definitiva dos mecanismos que engloba.

Nos fenómenos de vasodilatação Ungar admite fibras histaminérgicas—são fibras sensitivas que têm como substância intermediária a histamina e provocam vasodilatação por influxo de contra-corrente que liberta a histamina, levando-a a exercer a sua acção nas paredes dos vasos vizinhos; tratar-se-ia de um influxo vasodilatador centrífugo conduzido por fibras sensitivas.

Nas vias do sistema neuro-vegetativo teríamos três modalidades de fibras—adrenérgicas, colinérgicas e histaminérgicas.

MINZ afirma que toda a reactividade nervosa revela uma variabilidade que se opõe à sistematização das fibras e que há uma nítida predominância dos factores colinérgicos sobre os adrenérgicos. A acetilcolina intervem em todos os departamentos do sistema nervoso enquanto

que a substância simpática só tem sido revelada na cadeia ganglionar e em certas fibras postganglionares. Considera o sistema colinérgico de importância vital e que o sistema adrenérgico pode ser afastado sem grande perturbação na marcha das regulações tissulares. Afirma que se pode admitir que o sistema primitivo simpático foi submerso pelos elementos colinérgicos no decurso da evolução e que os elementos adrenérgicos não constituem outra coisa do que os vestígios dum aparelho anteriormente dominante e que a teoria neuro-humoral permite antever uniformidade nos mecanismos de excitação de todos os elementos nervosos; mecanismos que só se distinguem pela rapidez, intensidade e extensão das reacções desencadeadas.

L. TESTUT e A. LATARJET[751] (1949), legaram-nos uma descrição do sistema grande simpático, começando por demonstrar as diferenças que permitiram distinguir os nervos do sistema grande simpático, que são cinzentos por não terem mielina, dos nervos cérebro-espinhais que são brancos. Referem a distinção de MORAT que atribuía ao sistema grande simpático o papel de estabelecer as relações entre os órgãos dum mesmo organismo e o sistema cérebro-espinhal que estabeleceria as relações entre o organismo e o exterior.

Apesar desta individualidade dos dois sistemas encontram-se em grande interdependência porque o sistema grande simpático tem alguns centros no nevraxe, tem íntimas anastomoses pelos ramos comunicantes e nos seus filetes terminais, mostram uma distribuição intrincada.

Afirmam que a designação de sistema órgano-vegetativo é preferível à de sistema grande simpático porque sob o mesmo título descrevem este e o parassimpático.

A propósito da constituição geral do sistema grande simpático descrevem a sua constituição histológica, o aspecto geral das formações periféricas, o modo de reunião com o nevraxe, os centros simpáticos do nevraxe, a sistematização das vias de condução do simpático e as diversas concepções do mesmo.

Nas formações periféricas incluem a cadeia simpática látero-vertebral, os plexos previscerais, os plexos murais e os gânglios simpáticos anexos aos nervos cranianos.

A cadeia simpática látero-vertebral compreende o segmento cervical, o torácico, o lombar e o sacro-coccígeo.

No segmento cervical apontam três gânglios que são o superior, o médio e o inferior e por vezes mais um gânglio entre os dois últimos, que se chama gânglio intermediário. Afirmam que, primitivamente, se dispõem metaméricamente e estão reduzidos em número por se ter dado a sua fusão. O gânglio cervical inferior está unido em 80% dos casos ao primeiro gânglio torácico, formando o gânglio estrelado que também pode englobar o segundo gânglio torácico.

O gânglio estrelado é de forma irregular e poliédrica, podendo ocupar três posições — média, baixa e alta, conforme corresponde ao colo da primeira costela, ao primeiro espaço intercostal ou fica para cima do colo da primeira costela.

Mencionam quatro grupos de ramos eferentes do gânglio estrelado — comunicantes, externos, ascendentes e descendentes.

Os ramos comunicantes formam um grupo superficial com filetes para o quinto, sexto, sétimo e oitavo pares cervicais e para o primeiro dorsal. O grupo ou plano profundo é formado pelos filetes do nervo vertebral que se fundem com o C^{V}, C^{VI} e C^{VII}.

Bernardo A. Houssay[513] (1950) e colaboradores admitem que os gânglios do ortossimpático são originados a partir da goteira neural conjuntamente com os gânglios raquídios dos quais ficam separados e mais periféricos no curso do desenvolvimento, são constituídos por células pequenas, multipolares que parecem todas motrizes e nelas terminam as fibras preganglionares. A existência de neurónios sensitivos não foi comprovada, assim como a de conectores e a terminação de fibras originadas à periferia.

Admitem que o gânglio cervical inferior pode estar mais ou menos unido ao primeiro e às vezes ao segundo gânglio torácico, para formarem o gânglio estrelado. Este recebe fibras das oito ou nove primeiras raízes torácicas e envia fibras aos três últimos pares cervicais, aos dois primeiros pares torácicos, aos plexos braquial, da artéria subclávia, da mamária interna e da vertebral. Este último recebe também fibras de cada um dos ramos cinzentos cervicais. À simples observação os ramos comunicantes brancos não se distinguem dos ramos comunicantes cinzentos.

O gânglio estrelado está em relação com o centro medular que corresponde a C^{VII}, C^{VIII}, T^{I}, T^{II}, T^{III}; recebe fibras preganglionares de T_1, $T_{8\text{-}9}$, $T_{I\text{-}VII}$. Fornece fibras postganglionares para o plexo bra-

quial, plexo cardíaco e plexo pulmonar. É um centro vasomotor e pilomotor do pescoço e do membro superior. É o centro acelerador cardíaco, dilatador das coronárias cardíacas e dilatador tráqueo-brônquico.

Os gânglios não podem ser centros de reflexos porque são formados, exclusivamente, por neurónios motores e são simples centros distribuidores porque têm mais fibras postganglionares do que preganglionares. Quando uma víscera tem inervação do ortossimpático e do parassimpático, essa inervação mostra-se quase sempre antagonista.

As publicações que versam os diferentes aspectos da Medicina e respeitantes ao sistema nervoso grande simpático são em número elevado em todos os Países e em todas as línguas, principalmente, durante o segundo quartel do século em curso.

Em Portugal tem-se verificado uma investigação intensa e ampla acerca do sistema órgano-vegetativo, nos três Centros Universitários. Com especial esmero procurámos conhecer as publicações de autores portugueses. Muitos são oportunamente citados nas páginas que escrevemos e, sem desdouro para ninguém, será atitude justa exarar uma palavra de especial relevo para homenagearmos a Faculdade de Medicina do Porto.

As investigações ali iniciadas sob a proficiente inspiração, orientação e actuação de Pires de Lima e Hernani Monteiro e tão exuberantemente continuadas pela selecta plêiade de discípulos e colaboradores, têm mantido na vanguarda, sob o ponto de vista mundial, a investigação científica portuguesa pelo que respeita ao sistema nervoso órgano-vegetativo, quer se trate da Morfologia, da Cirurgia Experimental, da Técnica Cirúrgica ou da Clínica Cirúrgica.

Para encerrar este capítulo onde tentámos reunir os textos que permitam apreciar a evolução do conceito que se formulou acerca do sistema nervoso grande simpático, ao longo dos tempos, queremos salientar alguns dos factos apontados e esboçar algumas conclusões.

Os autores que ficam citados representam uma minoria, entre tantos que se têm ocupado do assunto em causa e, mesmo assim, é um número avultado. Procurámos interpretar e reproduzir os seus

escritos naquilo em que nos pareciam mais ligados ao nosso tema de investigação histórico-anatómica.

Na escolha dos autores, na selecção das suas publicações e na tradução ou reprodução dos textos preferidos, vai a marca dos nossos processos de trabalho; além disso não tem outra originalidade porque os factos históricos assim devem ser referidos.

Numa análise retrospectiva dos factos apontados verificamos que, o conceito de simpático, se pode desmembrar, pelo menos, em quatro aspectos que vamos sintetizar:

1 — Conceito anatómico.
2 — » fisiológico
3 — » histológico
4 — » embriológico.

1. EVOLUÇÃO DO CONCEITO ANATÓMICO DO SISTEMA NERVOSO GRANDE SIMPÁTICO

HIPÓCRATES e outros anatomistas das Escolas da Grécia e da Escola de Alexandria descreveram parte do simpático. Todos esses conhecimentos nos foram legados nas obras de GALENO, onde a parte então conhecida do simpático é apresentada como uma porção do sexto par de nervos do encéfalo, de GALENO.

Desde o II século até ao século XVI não se deram progressos apreciáveis.

ACHILLINUS (1468-1512), considerava o grande simpático com origem no encéfalo mas provindo do sexto par da classificação moderna, o que foi confirmado por EUSTÁQUIO, MORGAGNI, ALBINO, HALLER e outros autores.

Para FALÓPIO (1523-1562), o nervo simpático tinha origem no quinto e no oitavo pares.

CH. ESTIENNES (1545), considerou-o completamente independente do pneumogástrico.

RAW e VALSALVA admitiam que o nervo simpático só comunicava com o nervo oftálmico.

HEISTER admitia comunicação do simpático com o sexto par, oftálmico e maxilar superior.

LANCISI admitia comunicações com quase todos os nervos do crânio.

WILLIS (1604-1694), foi quem primeiro descreveu a origem do simpático a partir do quinto e do sexto pares cranianos, como afirma NANNONI mas, em 1664, segundo afirma SOULIÉ, também considerou o simpático como um nervo distinto; chamou-lhe nervo intercostal segundo afirma PORRAS. Este aceitou as origens apontadas por WILLIS, assim como SANTUCCI, NOGUEZ e outros.

GODEFRIDUS BIDLOO admitia doze pares de nervos cranianos e o oitavo par era o nervo intercostal, denominação muito em voga e aplicada ao simpático pelos anatómicos do século XVII.

H. RIDLEY admite dois filetes do quinto par e um filete do sexto par como origens do nervo intercostal.

PETRUS DIONIS corrobora a opinião do autor precedente mas diz que algumas vezes pode ser formado, inteiramente, pelo sexto par.

VIEUSSENS descreve dez pares de nervos do cérebro e as raízes do intercostal oriundas do quarto e do sexto pares. Ampliou e rectificou a descrição dos seus predecessores e a ansa da artéria subclávia tem uma representação esquemática muito elucidativa na sua estampa XLVI (fig. 3); descreve-a como uma anastomose entre o gânglio cervical inferior e o primeiro gânglio dorsal.

MARTIN MARTINEZ explica a denominação de nervo intercostal porque passa pelas costelas e diz que é composto por vários ramos de outros pares porque recebe filamentos de origem do quinto, sexto e décimo pares do cérebro e um ramo do primeiro e outro do segundo pares das vértebras; aliás, como verdadeiras origens considera, sòmente, os ramos do quinto e sexto pares.

POURFOUR-DU-PETIT em 1727 apresentou nova concepção sobre as origens do nervo intercostal, afirmando que provinha de todos os nervos espinhais e que o gânglio cervical superior emitia um filete que entrava no crânio para ir directamente ao cérebro; foi secundado por BERGHEN, VERDIER e outros.

WINSLOW (1732), após dissecções repetidas verificou que o nervo intercostal formava um sistema especial, estando em comunicação com a maior parte dos nervos do organismo. Por isso chamou-lhe

nervo grande simpático ou nervo simpático universal. Os ramos tidos como raízes do nervo intercostal foram apelidados como ramos do gânglio cervical superior.

HALLER atribui toda a origem do nervo intercostal ao sexto par e chama-lhe «*Nervus sympathicus maximus*».

CHAUSSIER apelidou o nervo intercostal de nervo trisplâncnico.

JOSEPH LIEUTAUD (1742), considera as raízes do nervo intercostal dependentes dos últimos seis pares de nervos do cérebro e de todos os nervos da espinhal medula pelo que propôs a designação de nervo vertebral para o intercostal. Faz uma descrição minuciosa da sua distribuição.

BÉCLARD perfilha a mesma opinião quanto às raízes espinhais, mas só admite filetes do quinto e sexto pares cranianos.

SOARES FRANCO partilha a opinião de BÉCLARD e ao grande simpático chama também grande intercostal.

MECKEL (1749), encontrou como raízes do nervo grande simpático um ramo do motor ocular externo e um ramo de comunicação com o gânglio esfeno-palatino pelo nervo vidiano. Foi o primeiro a descrever o último filete e apelidou o nervo intercostal de sistema ganglionar.

Reil e outros adoptaram esta designação.

JOHNSTONE (1764), chamou-lhe sistema nervoso ganglionar, como opina Langley.

NANNONI menciona como raízes do nervo grande simpático um ramo proveniente do gânglio esfeno-palatino e um ou dois ramos provenientes do sexto par, os quais muitas vezes mostrou aos seus discípulos.

PLENCK denomina o nervo intercostal por «*Nervus Intercostalis Magnus*» e diz que tem origem na caixa craniana por um ramo do sexto par e outro ramo recorrente do quarto par que se chama nervo vidiano.

SABATIER, PORTAL e outros admitem as mesmas origens.

BICHAT levantou fundamentada cisão entre o nervo grande simpático e os outros nervos, fazendo dele um sistema distinto com os seus centros nos gânglios e com os seus nervos representados pelos ramos que deles partem; apelida-o de sistema nervoso da vida orgânica, da vida de nutrição ou vegetativa. Afirma que foi em vão que procuraram as origens do nervo grande simpático porque esse nervo

não existe. O cordão do simpático é uma série de comunicações nervosas interganglionares.

CLOQUET, também designa o nervo grande simpático por sistema nervoso dos gânglios Fig. 7.

CRUVEILHIER acerca da origem do grande simpático diz que em grande parte se encontra nos centros céfalo-raquídios.

Descreve detalhadamente os ramos de distribuição do simpático nomeadamente o nervo que se chama *nervo vertebral.*

KÖLLIKER (1868), denomina por nervos ganglionares o sistema nervoso simpático e não os considera independentes.

MOYNAC (1880), impugna a opinião de BICHAT quanto à origem do grande simpático porque tira a origem dos centros nervosos, ficando-lhe subordinado.

BOYER, SAPPEY e outros, admitiram que as origens do grande simpático estão nos ramos que o seu tronco recebe dos nervos encéfalo-raquídios.

GEGENBAUER (1889), descreve o simpático como uma parte do sistema nervoso periférico que se distingue dos nervos cérebro-espinhais pela disposição, distribuição, estrutura e fisiologia — chama-lhe sistema nervoso vasomotor.

A. VAN GEHUCHTEN (1893), diz que o sistema nervoso simpático ou sistema nervoso da vida vegetativa é formado pela cadeia simpática, pelos ramos comunicantes que a ligam ao sistema nervoso cérebro-espinhal e pelos ramos que dela partem para as vísceras, os vasos e para as glândulas. Descreve quatro porções à cadeia simpática — cervical, dorsal, lombar e sagrada.

SERRANO legou-nos uma descrição sumária, clara e completa dos conhecimentos anatómicos acerca do grande simpático nos fins do século XIX.

Como origens considera os ramos comunicantes formados por fibras que vêm da medula ou vão para ela pelos ramos anteriores dos nervos raquídios, terminando na substância cinzenta da ponta anterior ou da ponta posterior de toda a medula mas principalmente da medula dorsal.

Divide o simpático em cervical, dorsal, lombar e sacro-coccígeo.

Descreve os ramos dividindo-os em viscerais e vasculares; a descrição inclui os plexos previscerais.

GASKELL (1886-1889), classificou os nervos em somáticos e esplâncnicos. Foi o primeiro a dizer que o simpático não recebia ramos de cada um dos nervos espinhais e que os centros encéfalo-medulares estão unidos por fibras mielínicas aos gânglios dos nervos esplâncnicos. Estes gânglios divide-os em proximais e distais; os últimos podem ser prevertebrais e terminais.

Os nervos esplâncnicos formam o sistema nervoso involuntário.

LANGLEY (1889), propôs a designação de sistema nervoso autónomo para o conjunto dos nervos que têm uma certa autonomia local; tem uma parte central com localização medular, bulbar e tectal e tem uma parte periférica constituída por nervos motrizes que devide em três grupos: o simpático que tem origem e situação tóraco-lombar, o parassimpático que tem origem tectal ou bulbo-sagrada e o sistema entérico que forma os plexos de Auerbach e de Meissner.

LAIGNEL-LAVASTINE chama olossimpático ao sistema nervoso regulador das funções que não são sensitivo-voluntárias; divide-o em ortossimpático que corresponde ao simpático de LANGLEY, médio-simpático que compreende o parassimpático bulbar e pélvico, pequeno simpático que compreende os elementos vegetativos do motor ocular comum, do intermediário de WRISBERG e do glossofaríngeo e metassimpático que compreende os aparelhos periféricos.

L. R. MÜLLER denomina o grande simpático por sistema nervoso vegetativo ou sistema vital e por sistema nervoso justaparietal, intraparietal e parietal a parte do sistema vegetativo em relação com as paredes das vísceras. Estas últimas formações foram designadas por POPHAL com o nome de sistema autónomo e HEUBNER chamava-lhe sistema nervoso visceral. Fr. Krause designou por sistema vegetativo o conjunto formado pelo sistema nervoso vegetativo de MÜLLER e o sistema endócrino.

CAJAL considera o grande simpático formado pela cadeia látero-vertebral e pelo sistema simpático visceral ou periférico, que termina nas células intersticiais.

Ao sistema nervoso órgano-vegetativo muitos autores chamam-lhe sistema nervoso vago-simpático.

A. C. GUILLAUME (1925), ao sistema neuro-vegetativo ou da vida órgano-vegetativa chama sistema neuro-glandular, diz que engloba

o sistema simpático, o parassimpático e as glândulas endócrinas, cujas hormonas produzem efeitos semelhantes ao influxo nervoso.

HOVELACQUE (em 1927), fez uma descrição completa do sistema grande simpático, dividindo-o em quatro partes — cefálica, cervical, tóraco-lombar e pélvica.

J. DELMAS e G. LAUX (1933), no sistema neuro-vegetativo descrevem o simpático e o parassimpático ou sistema nervoso orgânico. O sistema simpático ou ortossimpático é o sistema nervoso fundamental da vida celular, difuso e presente em toda a parte. Na cadeia simpática látero-vertebral descrevem quatro segmentos — cervical, dorsal, lombar e sagrado.

J. DELMAS (1933), como J. CABANAC (1931), propuseram uma sistematização para os ramos viscerais da cadeia látero-vertebral, aos quais chamam ramos esplâncnicos.

J. DELMAS descreve quatro andares víscero-nervosos sobrepostos — cérvico-mediastinal anterior, mediastinal posterior, tóraco-abdominal e lombo-pélvico.

J. CABANAC admitia também quatro andares víscero-nervosos: cérvico-mediastinal anterior, dorso-mediastinal posterior, tóraco-abdominal e lombo-pélvico. Diz que duas leis regem a morfologia dos nervos esplâncnicos. A lei da metameria embrionária e a lei da concentração topográfica e funcional. Refere que ao sistema segmentar em andares no sentido transversal de inervação simpática, se opõe uma via directa longitudinal, que corre dum topo ao outro do aparelho visceral — é o sistema do pneumogástrico.

J. TINEL (em 1937), adopta a denominação de sistema nervoso vegetativo ou neuro-vegetativo, para o conjunto formado pelo simpático, parassimpático e os aparelhos ou sistemas autónomos periféricos locais ou intersticiais.

YVES GUERRIER (1944), na sistematização do simpático diz que não se pode identificar o andar cervical com os outros andares.

No simpático cervical descreve um andar superior, sómato-visceral para a região céfalo-cervical e um andar inferior.

Este divide-o em três contingentes: a cadeia cervical clássica, a cadeia cervical profunda formada pelos nervos vertebrais com os seus gânglios e a cadeia simpática colateral superficial.

Admite que os gânglios látero-vertebrais cervicais são análogos aos gânglios prevertebrais das outras regiões.

L. TESTUT e A. LATARJET em 1949, concedem-nos uma pormenorizada descrição do sistema grande simpático, afirmando que é preferível a denominação de sistema órgano-vegetativo porque sob o mesmo título se englobam o simpático e o parassimpático.

No simpático incluem a cadeia simpática látero-vertebral, os plexos previscerais, os plexos murais e os gânglios simpáticos anexos aos nervos cranianos.

Descrevem os elementos de união das formações periféricas com os centros simpáticos do nevraxe e a sistematização das vias de condução do simpático.

2. EVOLUÇÃO DO CONCEITO FISIOLÓGICO DO SISTEMA NERVOSO GRANDE SIMPÁTICO

Os antecessores de GALENO tinham interpretado as funções desempenhadas pelos nervos de forma diferente conforme a Escola a que pertenciam.

GALENO, atendendo à consistência dos nervos classificou-os em duros e moles; os primeiros eram mais próprios para a motricidade, impondo as reacções musculares e os nervos moles eram encarregados de conduzir as sensações. Ainda descreveu os nervos simultâneamente duros e moles.

A parte do grande simpático que foi descrita por GALENO, incluíu-a nos nervos moles embora com reforços dos nervos duros da medula, portanto era misto na textura e era destinado às vísceras intraperitoniais que possuíam uma sensibilidade delicada.

Os gânglios nervosos foram descritos pela primeira vez por GALENO que lhes atribuía função idêntica à dos nervos; considerava-os como espessamentos de reforço no trajecto dos nervos longos ou dos que suportam compressões.

Atribuía ao cérebro o poder de elaborar as sensações e ao encéfalo o comandar a motricidade voluntária porque alojavam as forças ou espíritos da vida psíquica.

Perfilhou as teorias da Escola Pneumática de Roma e considerava como pneuma mais subtil o que presidia às funções psíquicas.

Durante a Idade Média exerceram influência as ideias fisiológicas de GALENO. O cérebro e os nervos pertenciam aos *membra animata*. Supunha-se que os nervos eram ocos e percorridos pelas forças anímicas que se serviam do pneuma, ou *spiritus*, como intermediário para exercer as suas acções nas várias partes do organismo.

No século XVII os nervos ainda eram tidos como o veículo dos *spiritus* animais para o movimento e para a sensibilidade, embora considerassem os nervos como órgãos sólidos supunham que os *spiritus* eram tenuíssimos e muito móveis, podendo passar pela substância esponjosa dos nervos.

O encéfalo e medula foram considerados como glandulares, capazes de transformar os *spiritus* vitais do sangue em *spiritus* animais, dando-se uma simples separação ou filtração.

WILLIS admitia *spiritus* elaborados no cérebro para os movimentos voluntários e outros gerados no cerebelo para os movimentos involuntários. PORRAS e outros admitiam que os *spiritus* eram sempre iguais, impondo movimento voluntário ou involuntário conforme o órgão em que actuavam.

WILLIS considerava os gânglios como divertículos dos *spiritus* e o nervo simpático como intermediário entre acções comandadas pelo cérebro e as paixões impostas pelo coração.

SANTUCCI desaprova a denominação de *spiritus* dada ao fluído tenuíssimo que dos miolos sai para os nervos.

WINSLOW como muitos dos seus contemporâneos supunha que uma parte do corpo podia exercer influência sobre as outras e por intermédio dos nervos é que se estabeleciam essas simpatias ou interferências. Foi por isso que apelidou o nervo intercostal de nervo grande simpático. Considerou os gânglios como pequenos cérebros.

ALBERTO V. HALLER foi o fundador da moderna Fisiologia Experimental e demonstrou a capacidade que os nervos têm de conduzir ou sentir os estímulos, isto é, a sensibilidade dos nervos.

BICHAT descreveu o grande simpático como um sistema independente embora com conexões e que presidia aos fenómenos da vida orgânica; os gânglios simpáticos eram os centros de origem de muitos filetes nervosos e das acções nervosas da vida de nutrição.

REIL à semelhança de MECKEL chama ao nervo intercostal sistema ganglionar ou vegetativo. Admite as anastomoses com o sistema

nervoso cérebro-espinhal e que não desempenham o papel de origens nem de condutores perfeitos; estes conduzem as sensações e as volições e pertencem ao sistema nervoso da vida animal. Os ramos do simpático são condutores imperfeitos, porque as impressões não são transmitidas aos centros da vida animal mas produzem movimento. Considera os gânglios como corpos isoladores e parece que diminuem ou suspendem a influência dos centros nervosos sobre os nervos ganglionares e diminuem ou impedem a transmissão das impressões aos centros — moderam o influxo nervoso.

CLAUDE BERNARD (1851), descobriu e descreveu a vasomotricidade e a influência exercida pelo grande simpático nas secreções glandulares.

GEGENBAUER chamou ao sistema simpático o sistema vasomotor.

FRANÇOIS-FRANCK (1884), descreveu fibras nervosas centrípetas e centrífugas no sistema grande simpático. Foi uma opinião que permaneceu sem adeptos por muito tempo, porque se propagou a doutrina de GASKELL e LANGLEY para quem o sistema simpático era sòmente efector, não possuindo fibras centrípetas próprias.

LERICHE a partir de 1915, FONTAINE, DANIÉLOPOLU, muitos investigadores e cirurgiões fundamentando-se em factos clínicos e experimentais reabilitaram a concepção de FR.-FRANCK, considerando o sistema simpático como efector e receptor.

J. DELMAS e G. LAUX, na sua sistematização dos nervos esplâncnicos também admitem um sistema motor formado por protoneurónios e deutoneurónios e um sistema sensitivo autónomo mas anastomosado, secundàriamente, com os gânglios espinhais.

KISS (1933), admitiu a existência no sistema simpático de neurónios efectores e sensitivos, tendo encontrado nos nervos raquídios, neurónios vegetativos provenientes dos gânglios látero-vertebrais e nos nervos esplâncnicos neurónios vegetativos provenientes do nervo raquídio, do gânglio espinhal e do gânglio látero-vertebral.

COLLIN (1934), segundo L.-A. DELMAS, ao interpretar as observações de KISS supôs que existem três sistemas de efeitos vegetativos.

1.º — Um sistema sómato-sensitivo e víscero—efector que pode sofrer a influência do nevraxe.

2.º — Um sistema longo víscero-sómato-sensitivo e víscero-efector em que o primeiro neurónio é uma célula víscero-sensitiva articulada

no gânglio cérebro-espinhal com uma célula sómato-sensitiva e o último neurónio é víscero-efector; podem apresentar conexões com o nevraxe.

3.º — Um sistema curto víscero-sensitivo e víscero-efector.

O esquema de COLLIN, segundo L.-A. DELMAS representa os diferentes neurónios destes sistemas.

A teoria neuro-humoral da transmissão do influxo nervoso (ELLIOT,

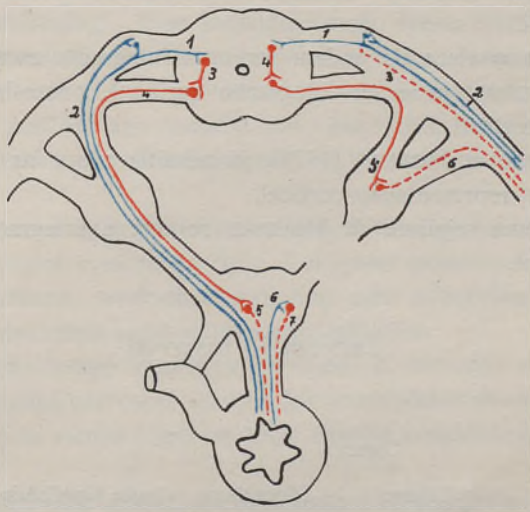

FIG. 18

(Sistemas de Collin, segundo L.-A. Delmas)

Esquerda: 1, 4, 5, 6 — 1.º sistema. — 2, 1, 4, 5, 6 — 2.º sistema ou longo. — 2, 3 — 3.º sistema ou curto.

Direita: 2, 1, 3, 4, 5 — 1.º sistema. — 1, 3, 4, 5 — 2.º sistema ou longo. — 6, 7 — 3.º sistema ou curto.

DIXON, CANNON, BACQ, DALE, LOEWI, MINZ, etc.), funda-se na existência de intermediários químicos, que servem de passagem ao influxo nervoso da parte terminal do neurónio para o outro elemento da articulação, que pode ser homóloga ou heteróloga. Atendendo à natureza do intermediário químico dividem as fibras nervosas vegetativas em adrenérgicas e colinérgicas. As fibras histaminérgicas foram admitidas

por LEWIS que assinalou a libertação de histamina por excitação antidrómica das raízes dorsais, produzindo vasodilatação.

Os reflexos antidrómicos do simpático foram aceites por diversos fisiologistas e consistem no seguinte: as terminações dum axónio podem ser excitadas e o influxo nervoso corre em sentido celulípeto até encontrar colaterais por onde se difunde para produzir acções efectoras; o influxo nervoso corre em sentido oposto ao habitual e dá o axónio-reflexo, reflexo de axónio, pseudo-reflexo ou reflexo por curto-circuito.

Os reflexos viscerais podem ter uma integração escalonada, que segundo HOUSSAY pode ser integração espinhal, ponto-bulbar, hipotalâmica e cortical.

HUGHLINGS e JACKSON (1876), já admitiam que as funções viscerais tinham representação cortical.

O esquema seguinte de HOUSSAY resume a integração da inervação visceral.

Inervação visceral

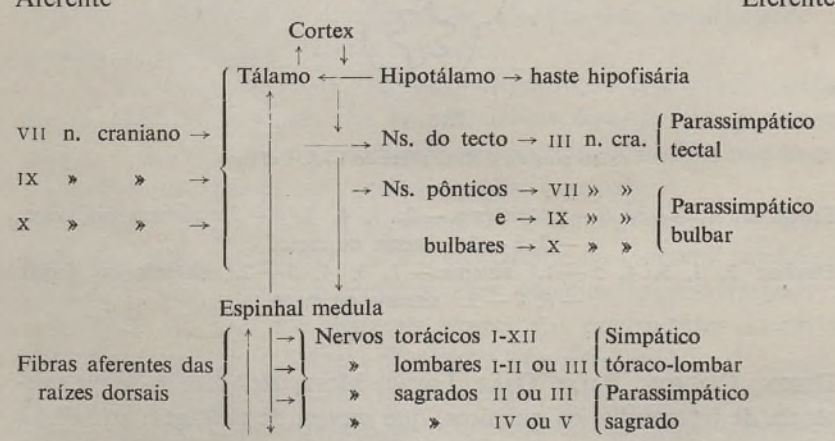

3. EVOLUÇÃO DO CONCEITO HISTOLÓGICO DO SISTEMA NERVOSO GRANDE SIMPÁTICO

Na Escola de Alexandria foi onde se destinguiram e separaram os nervos doutras formações com as quais se confundiam (ligamentos, tendões e músculos). Essa individualização fez-se fundamentando-se na origem e estrutura. Os nervos passaram a considerar-se como oriundos do cérebro e da espinhal medula e não das meninges. Foram tidos como cordões atravessados por canalículos ou poros por onde circulavam as forças (almas, pneuma, etc.) da sensibilidade e da motricidade.

Atendendo à estrutura e consistência dos nervos GALENO dividiu-os em nervos moles e nervos duros. Foi quem primeiro se referiu aos gânglios nervosos, tendo-lhes atribuído uma constituição idêntica à dos nervos, dos quais eram simples engorgitações.

Por muito tempo vigoraram as ideias de GALENO sobre a estrutura dos gânglios nervosos, sendo tidos como plexos densos no trajecto dos nervos e os ramos eferentes eram simples continuações dos ramos aferentes.

No século XVII numerosos anatómicos refutaram a existência de canalículos nos nervos. Passaram a ser considerados como cordões de substância esponjosa, mole, disposta em fibras, entre as quais passavam os espíritos animais para o movimento e para a sensibilidade. Para outros os nervos eram formados por uma substância interior medular, que não tem sensibilidade e por uma substância externa, disposta em duas túnicas, sendo uma interna e outra externa, fazendo continuação à pia-mater e à dura-mater, respectivamente. Só a túnica interna tem pequenas cavidades por onde passam os espíritos animais e só ela tem importância para a sensibilidade e motilidade. Alguns anatómicos supunham que os nervos estavam repletos por um suco nervoso, que serviria de veículo aos espíritos animais. Outros admitiram que os gânglios tinham estrutura idêntica à do cérebro, considerando-os como pequenos cérebros capazes de elaborar e difundir os espíritos animais.

Nos séculos XVIII e XIX espalharam-se as ideias a respeito da estrutura dos nervos esboçadas no século anterior e LIEUTAUD pôde assim pronunciar-se: os nervos são prolongamentos da substância medular do cérebro e da espinhal medula, são constituídos por substância polposa envolvida pelas membranas, que revestem o cérebro ou a espinhal medula e não têm fibras ocas para a passagem dos espíritos animais. Os nervos mostram no seu percurso engrossamentos com a mesma constituição, que se chamam gânglios. Alguns anatómicos atribuíam aos gânglios uma constituição diferente dos nervos, descrevendo-lhes fibras provenientes dos ramos aferentes e uma substância intermédia que separa as fibras e dá o volume ao gânglio — é uma substância medular de consistência polposa.

BICHAT adopta a opinião de WINSLOW e de outros que tomam os gânglios como formações independentes e como pequenos cérebros, embora tenham estrutura e constituição diferentes.

BÉCLARD na constituição dos gânglios admite duas substâncias interiores e uma membrana celular ou fibrosa.

Das substâncias interiores uma é medular, branca, formada pelas fibras nervosas e a outra é polposa de cor cinzenta-avermelhada, que não existe nos nervos nem nos plexos, pelo que se distinguem dos gânglios, sendo formada por um tecido celular particular. Para SCARPA, MECKEL e outros a substância polposa é uma gordura, mas para BICHAT, BÉCLARD, WUTZER e outros não é uma gordura. BÉCLARD diz que os filetes medulares não se interrompem nos gânglios, mas passam dos ramos aferentes para os eferentes.

Nos gânglios simpáticos a substância polposa é mais dura e densa do que nos gânglios cérebro-espinhais. Adere mais ìntimamente às fibras medulares e a membrana ganglionar é menos resistente.

Os gânglios nervosos foram classificados por Scarpa em simples ou espinhais e compostos ou simpáticos. WÉBER divide-os em gânglios de reforço (espinhais e alguns cranianos) e gânglios de origem (os do simpático, do nervo maxilar superior e do nervo oftálmico). RIBES divide-os em três grupos — espinhais, látero-vertebrais e prevertebrais. WUTZER divide-os em gânglios dos nervos encéfalo-raquídios e gânglios do sistema vegetativo.

No segundo quartel do século XIX foram descobertas as células nervosas, foram estudadas em cortes histológicos com diversos pro-

cessos de coloração assim como as fibras nervosas. REMAK admitiu que as fibras nervosas do sistema simpático não apresentavam bainha de mielina, enquanto que as fibras nervosas do sistema cérebro-espinhal eram mielínicas.

Seguiram-se investigações numerosas nomeadamente os estudos de CAJAL. Admitia como elementos constituintes do grande simpático as células nervosas, fibras nervosas e corpúsculos nevróglicos. As células nervosas podendo ter dendrites curtos, longos e mistos; são todas motrizes para CAJAL e outros autores. Para DOGIEL também podiam ser células nervosas sensitivas. Estas duas opiniões têm mantido adeptos através dos tempos. CAJAL considera as fibras nervosas das células simpáticas como amielínicas embora KÖLLIKER e outros admitam, que podem mielinizar-se.

Muitos anatómicos e neuro-cirurgiões têm como irrefutável a existência de neurónios simpáticos sensitivos, que recolhem a sensibilidade visceral; são os neurónios víscero-sensitivos na existência dos quais têm fundamentado as teorias fisiopatológicas e intervenções cirúrgicas as mais diversas. Por essa plêiade imensa de anatómicos, fisiologistas e neurocirurgiões o sistema simpático é tido como efector e receptor.

Abstemo-nos de apontar as características histológicas do sistema nervoso vegetativo, quer considerando-o como efector, quer como sensitivo-efector, porque estão bem expostas em todas as publicações de Cito-Histologia e a sua descrição fica para além do âmbito do nosso trabalho.

4. EVOLUÇÃO DO CONCEITO EMBRIOLÓGICO DO SISTEMA NERVOSO GRANDE SIMPÁTICO

A ontogenia do sistema nervoso grande simpático tem prendido a atenção de numerosos investigadores, desde há um século a esta data.

LUCILE-A. DELMAS (1942), numa exposição admirável enumera e resume os principais trabalhos realizados para encontrar a origem e conhecer o desenvolvimento ontogénico da cadeia simpática látero-vertebral.

REMACK em 1847, foi o primeiro a pensar, que as células simpáticas provinham do mesênquima, no seio do qual formavam coluna ao longo da aorta, para gerarem a cadeia simpática.

Aliás, alguns anos antes, já BÉCLARD dizia que se encontravam os gânglios e os cordões dos nervos simpáticos nos fetos privados de cérebro e nos que se encontram privados de cérebro e de medula*.

Também afirma que o sistema ganglionar nos vertebrados precede os centros nervosos no seu desenvolvimento.

BALFOUR em 1867, verificou que as células simpáticas provinham da raiz ventral dos nervos raquídios dos Seláceos e, em 1886, ONODI admitiu a origem ectodérmica das mesmas células, mas a partir do gânglio espinhal.

Desde estas investigações iniciais têm-se efectuado numerosos estudos experimentais, mas os embriologistas não chegaram a conclusões idênticas.

Defendem a origem mesodérmica do simpático: ROUD (1902), CAMUS (1912-21), NEAL (1914), GOETTE (1914), TELLO (1925-1949) e VON MICHALICK (1936).

Admitem a origem ectodérmica do simpático: HIS JR. (1891), HOFFMANN (1900), NEUMAYER (1906), CARPENTER (1906), FRORIEP (1907), CAJAL (1907), HELD (1909), VAN CAMPENHOUT (1930), CELESTINO DA COSTA (1936) e DUBREUIL (1947).

Os partidários da origem ectodérmica ainda discordam quanto à zona donde emigram as células simpáticas, que pode ser das pontas anteriores, das pontas posteriores, da porção ventral do tubo medular, da crista ganglionar ou dos gânglios cérebro-espinhais; alguns autores são eclécticos.

Para alguns autores existe um só cordão de células simpáticas, cordão limítrofe primário (TELLO, KUNTZ, CELESTINO DA COSTA) e para outros existem dois—cordão limítrofe primário e secundário (HIS, GOORMAGHTIGH, TERNI).

A cadeia simpática látero-vertebral aparece no embrião humano de um mês.

---

* P. A. BÉCLARD (D'ANGERS), *Éléments D'Anatomie Générale*, 4ème Éd., 498, 1840.

Os gânglios prevertebrais e demais formações periféricas do sistema nervoso grande simpático são originados pelas células simpáticas emigradas das cadeias látero-vertebrais.

Os centros órgano-vegetativos da espinhal medula têm sido objecto de estudo de LHERMITTE, MASQUIN, e TRELLES que consideram a base da ponta anterior como área víscero-motriz e a base da ponta posterior como área víscero-sensitiva, isto é, na *pars intermedia* ao longo de toda a espinhal medula.

Na *pars intermedia* da medula LARUELLE descreve vários núcleos: o núcleo da ponta lateral ou coluna intermédio-externa, que se torna muito densa ao nível de C^{VIII}, D^{I}, D^{II}, e D^{III}—é a sede do centro cílio-espinhal de Budge. De cima para baixo aquela coluna tem o centro cardíaco (centro acelerador medular), um centro pulmonar (de D^{I} a D^{V}), os centros sudorais, vasomotores e esplâncnicos; o núcleo comissural posterior para trás do canal ependimar; a coluna para-ependimar que rodeia o canal ependimar e na região sagrada existe a coluna em *torsade* assim chamada por ter células com os prolongamentos entrelaçados e representa o parassimpático pélvico.

(CONTINUA)

FOLIA ANATOMICA
VNIVERSITATIS
CONIMBRIGENSIS

VOL. XXVI FASC. I N.º 2

APORTACIONES A LA ESTEREOTAXIS DEL NUCLEO DEL FACIAL Y REGIONES ADYACENTES

ANÁLISIS EN EL GATO

POR

MIGUEL GUIRAO PEREZ

Del C. Superior de Investigaciones Científicas
de la Sociedad Anatómica Española

Es el estudio morfológico-funcional del nervio facial con su núcleo uno de los temas más intersantes y discutidos en el campo de la Neuroanatomía. Antes que se llegase a conocer la neurona ya se investigaba sobre el núcleo del facial, refiriéndose fundamentalmente las investigaciones — de las que está invadido la literatura anatómica — al conocimiento de su morfología y topografía, características, ambas que van, para los distintos criterios, desde la mayor simpleza a la más intrincada complejidad.

Pero conforme se iba definiendo como más compleja la estructura morfológica del núcleo del facial, a un tiempo se iba intentando — cada vez con mejores técnicas de investigación — llegar al conocimiento de la funcionalidad de cada una de sus partes y, así, nacen los trabajos orientados a relacionar lo morfológico con lo funcional, como modernamente se hace en el campo de la Neuroanatomía. La base de estos trabajos puede ser clínica (comprobación por autopsia) o bien experimental en animales. Tanto en uno como en otro sentido no es posible llegar a determinar un estado actual de los conocimientos

en virtud de la discrepancia manifiesta entre unos y otros autores, hasta tal punto que un trabajo sobre un tema tan discutido es muy difícil de relacionar bibliográficamente. Autores de la categoría científica de los que vamos a nombrar interpretan de manera muy distinta sus observaciones. En el trabajo del autor danés VRAA-JENSEN, *The motor nucleus of the facial nerve*, muy documentado bibliográficamente, encontramos que su bibliografía sólo servió para poder señalar *a posteriori* las analogías y discrepancias de sus observaciones con las que él halló escritas. El intenta agrupar en lo posible los numerosos trabajos y señala que, si admitimos una diferencia fundamental, se pueden hacer dos grandes grupos. Consiste ésta en que de los dos grupos celulares, uno dorsal y otro, mayor, ventral, en que primitivamente dividían HUGUENIN y KÖLLIKER el facial, unos consideran al grupo ventral subdividido en tres subgrupos e indiviso al dorsal, mientras que los otros afirman que ambos, dorsal y ventral, están divididos en tres o cuatro grupos celulares cada uno, según el nivel al que está trazada la sección del núcleo a investigar. Entre los primeros están VAN GEUCHTEN y, con alguna modificación, también MARINESCO, CAJAL, SCHÄFER y STRONG. Para admitir en este grupo a HOGG hay que admitir que difiere un tanto del primero. En el segundo grupo se cuentan PARHON y PAPINIAN, HUDOVERNING, CANANE, y con modificaciones, OBERSTEINER, YAGITA, WALLENBERG. Grupo separado de los anteriores forma la interpretación personal de PAPEZ.

Vemos, pues — éste es un caso tomado como ejemplo — la dificultad de un simple agrupamiento puesto que, viendo con atención su descripción, se encuentran cuatro grupos aunque *grandes* sean sólo dos; pero es que dentro de cada gran grupo, él admite en su descripción otros varios y más tarde, cuando llega a hacer una descripción algo más minuciosa, tiene que describirlos uno a uno porque siempre, aún en los casos de mayor semejanza, hay una diferencia que señalar. Nosotros hemos estudiado directamente muchos de estos trabajos y hemos encontrado que sus diferencias son en ocasiones notorias. FEILING, KOTELEWSKI, BLACK, RHINEHART, KOHNSTAMM, WEED, entre otros, opinan de diferente manera.

Hace ya tiempo que nuestro interés por este problema nos llevó a emprender investigaciones sobre el núcleo del facial. En otras ocasiones (*La columna motora branquiógena*) nos interesó de él su

morfología; ahora pretendemos relacionar aquellos datos morfológicos con los significados funcionales del substratum, de la manera más simple posible, procurando afianzar las observaciones con su repetición e constancia en los diversos casos estudiados.

Los grupos celulares señalados para el núcleo del facial del hombre no pueden ser identificados con los del gato, pero sí se pude encontrar entre ellos cierta semejanza y, a este fin, hemos de considerar en el gato — con un criterio discriminativo amplio — la existencia de partes dorsal, medial, ventral y lateral, — representando las dos primeras al núcleo medial del hombre. Dicho de otra manera: se puede considerar al núcleo del facial del gato como un gran conjunto celular que hacia las partes indicadas define acúmulos celulares que guardan entre sí cierta independencia topográfica.

Con este criterio y el conocimiento de las organizaciones vecinas al núcleo del facial, hicimos destrucciones parciales y globales — que afectaron a uno y otras — mediante estereotaxis electrolítica. La sintomatología era considerada detalladamente así como los rasgos de la lesión, estudiada mediante reconstrucciones adecuadas, y todos los datos pasaban a ser considerados en conjunto con el fin de asignar significado funcional a estas organizaciones faciales y adyacentes que nos ocupan.

TRABAJOS REALIZADOS

Estudiamos bajo este título la marcha de la intervención quirúrgica a que fueron sometidos los animales de experimentación, así como las manipulaciones postoperatorias que se verificaban en el neuroeje, en cada caso, hasta dejarlo preparado para su útil observación. La investigación en sí, libre de consideraciones técnicas, la que nos lleva al conocimiento de la sintomatología de los animales intervenidos y posteriormente al de las características de las lesiones provocadas, así como las relaciones entre una y otras, será expuesta más adelante.

En todos los casos se comenzó por la anestesia del animal con Narcovenol (0,5 c.c. por kilo de peso) inyectado por vía intraperitoneal, exclusivamente o asociada con la endovenosa.

Colocado en la mesa de operaciones se procede al rasurado de un amplio campo, extendido, sólo en un lado, desde dos centímetros

más atrás del arco superciliar correspondiente hasta avanzar el otro extremo algunos centímetros por el cuello. Generalmente se elegía para esta operación el lado derecho del animal por una sencilla razón de comodidad técnica y se llevaba el rasurado desde la oreja hasta un centímetro más allá de la línea media.

Sección longitudinal de los tegumentos y despegamiento con periostotomo en suficiente extensión, tendiendo siempre a la amplitud. Taladrado el cráneo con un trócar accionado a mano o mediante escoplo y gubia, se procede a agrandar el orificio conseguido hasta lograr un campo libre adecuado. Para que éste sea de tal condición, necesita llegar, en su parte interna, hasta la línea media, que se debe respetar en unos dos milímetros para evitar la lesión del seno longitudinal superior; en la mitad de su altura debe verse el perfil de la tienda ósea cerebelosa, interpuesta entre el polo occipital cerebral y el cerebelo, quedando al descubierto un centímetro aproximadamente de cada uno cubiertos aún por la duramadre correspondiente.

La operación, hasta aquí, no tiene más inconveniente que la hemorragia que en ocasiones se presenta al comenzar la extracción ósea y abrir el díploe. Depende considerablemente esta hemorragia de un factor constitucional, propio y distinto en cada animal, y, así, una cuidadosa técnica — que en todo caso se recomienda — no evita — por cuidadosa que sea — este tipo de hemorragia. De todas maneras el empleo de papilla de músculo, compresas empapadas en suero fisiológico caliente y — en todo caso — reposición de músculos y presión continuada durante un determinado tiempo, son factores que ayudan a cohibirla.

El factor constitucional aludido hace que la hemorragia que ahora se presenta infaliblemente al extraer la tienda cerebelosa sea, en muchas ocasiones, mortal, al encontrarnos impotentes para evitarla; son derrames en sábana, a veces tan profundos como el mismo bulbo, a donde difícilmente se puede llegar en campos tan reducidos como nos presta el gato y donde tiene demasiado riesgo la colocación ciega de compresas; para poder siquiera intentarlo es por lo que al principio recomendamos un rasurado amplio y una exéresis de cráneo también amplia.

Para extraer la tienda cerebelosa — en la extensión que se exige — es conveniente separar hacia arriba el polo cerebral occipital y hundir un poco hacia abajo la cara superior del cerebelo con ayuda de

pequeñas y moldeables láminas de zinc que actúan de separadores. Esta separación permite la entrada de la pinza gubia que va extrayendo, a trozos, la tienda cerebelosa; es conveniente eliminar la porción que desde la línea media se extiende a medio o un centímetro por fuera.

Posteriormente se abre la duramadre cerebral y cerebelosa, y los colgajos internos se reclinan hasta la misma línea media para evitar que la aguja sufra posibles torceduras o desplazamientos, al tener que atravesar un órgano de tan marcada resistencia.

Repuestos los colgajos músculo-cutáneos y cerrada temporalmente la herida mediante una pinza de presión contínua, se procede ahora a la colocación del aparato de HORSLEY-CLARKE.

Se comienza colocando los punzones profundamente en ambos conductos auditivos externos y luego se fijan al conjunto para que, una vez fijos también los rebordes inferiores orbitarios y presionada hacia arriba la arcada dentaria superior, queda la cabeza colocada con gran fijeza en la posición que consideramos normal. Ahora se procede a la colocación de la aguja electrolítica cuya posición se determina, previamente, por deducciones hechas del estudio de los correspondientes planos de HORSLEY-CLARKE.

Ocurre a veces, en gatos de pequeñas dimensiones, que, la aguja, algunas décimas de milímetro antes de llegar a la medida precisa, o justamente en ella, toca con el plano óseo representado por el canal basilar del occipital; en estos casos, un retrocesso de medio milímetro o incluso de uno — según el hábito nos indica — ponderá seguramente en contacto la punta de la aguja con las organizaciones del núcleo facial.

El paso de la corriente de 3 MA produce sacudidas muy intensas al cierre y apertura, así como a los cambios de potencial produciendo, por el contrario, a su paso, un fino trémulo que el animal acusa visiblemente. La mandíbula cae, asoma, flácida y lateralizada hacia el lado de la lesión, la lengua, y el ojo del mismo lado permanece abierto, mientras que el globo ocular asciende, escondiéndose la pupila bajo el párpado superior y mostrando, mientras tanto, el blanco fondo de saco conjuntival inferior. Esta reacción es a veces bilateral y varia en intensidad en circunstancias no determinables. 30 segundos de paso de esta corriente bastan para producir una zona de destrucción equivalente a una esfera de un milímetro de radio.

Reposición, como fin de la intervención, de los colgajos meningeos, musculares y tegumentarios y sutura entrecortada cutánea.

Los gatos se mantienen en convalecencia y estudio por espacio de 6 a 7 días y, al final, se sacrifican para el estudio microscópico de sus centros nerviosos.

Las exploraciones se suelen hacer a las 48 horas, la primera, y el día antes de la perfusión, la última o segunda, excepto cuando las circunstancias aconsejan una vigilancia más continua.

Cumplidos estos días de observación, se procede al sacrificio del animal, realizado bajo anestesia mediante la inyección intraperitoneal de 5 c.c. de una solución acuosa, al 5 %, de hidrato de cloral.

La perfusión — así llamamos a la operación de sacrificio — consiste en la inyección por aorta — introduciendo la cánula por ventrículo izquierdo — de suficiente cantidad de una solución acuosa de formol al 10 %, previa ligadura de aorta descendente. Fijados *in situ* y de esta forma, los centros nerviosos encefálicos se extraen cuidadosamente.

Los encéfalos a estudiar se numeran convenientemente y se introducen por espacio de unos días, troceados convenientemente, en una solución de formol semejante a la que se utilizó en la perfusión. Pasados estos días las zonas a investigar se cortan con el microtomo de congelación usual de nieve carbónica; los cortes son montados y teñidos; en nuestro caso el método escogido fué el abreviado de Nissl completado, en alguna ocasión, por método de plata fibrilar.

Las preparaciones se montan al bálsamo, se dejan secar, se limpian y están dispuestas para su estudio.

CASUISTICA

Es común a todos los gatos intervenidos que vamos a considear a continuación la electrolisis de su núcleo facial derecho o zonas adyacentes. Por no haber coincidido exactamente ningunas de las lesines provocadas, los gatos presentan, — como vamos a ver — distintas sintomatologías. Los números, por los que vamos a denominar a cada animal, indican ordinalmente prioridad, pero, para la exposición, nosotros los hemos agrupado seguiendo ciertas semejanzas.

En el *gato* **152** se observaba, pasados dos días de la intervención, que respondía al estímulo del soplo en la cara cerrando ambos ojos y doblando, en actitud característica, la oreja del lado sano, mientras mantenía inmóvil la del lado afecto. Presentaba una contractura bien marcada de ambas extremidades posteriores, transtorno que fué regresando hasta quedar, el último día, localizado en forma de parálisis en la extremidad trasera derecha que flaqueba a menudo en la marcha, haciendo al animal perder el equilibrio. El rabo lo desviaba constantemente hacia el lado derecho, en actitud espectante, como para suplir cualquier fallo de la extremidad enferma.

De sensibilidad; la exploración, con aguja e instrumento agudo al rojo, nos llevó a la conclusión de la existencia de una aparente anestesia o torpeza para responder al estímulo y solamente se encontró una zona de franca hiperestesia en el ángulo externo del ojo derecho. Hay que tener en cuenta una gran postración general acompañada de enorme enflaquecimiento.

El estudio microscópico de la lesión nos permitió localizar su centro en la parte ántero-interna del núcleo del facial; destruía su tercio ántero-interno, tanto en sus células como en las fibras que de ellas acababan de nacer; por otra parte, afectaba, destruyéndola, la porción más externa del bloque de fibras motrices piramidales. La lesión se extendía, por dentro del núcleo facial, hacia la sustancia reticular.

En resumen: A los 6 días, mantiene inmóvil la oreja del lado intervenido que contrasta con la reacción normal de toda la cara a los estímulos; igualmente, en dicho lado, la extremidad posterior es parética. La lesión abarca la parte ántero-interna del núcleo del facial, parte externa de la vía piramidal e invade ampliamente la sustancia reticular medial.

El *gato* **157** fué en todo muy semejante al anterior. Clínicamente denotaba perfecta funcionalidad de sus párpados, cerrando, al soplo, ambos ojos con soltura, pero mostraba torpeza de movimientos en la oreja derecha, la que conseguía, a pesar de ello, colocar en su característica actitud. Flaqueba igualmente su pata trasera derecha, síntoma del que fué regresando aunque todavía se podía advertir al tiempo de la perfusión. El rabo, desde luego, lo desviaba constantemente hacia la derecha.

El estudio microscópico nos permitió observar una lesión regular, redondeada, colocada en plena sustancia reticular pero que afectaba, por fuera, a la parte interna del núcleo del facial; mostraba sus mayores dimensiones a nivel del plano H.C.-7. Por su periferia, además de afectar al facial en su parte ínfero-interna, destruía las fibras más

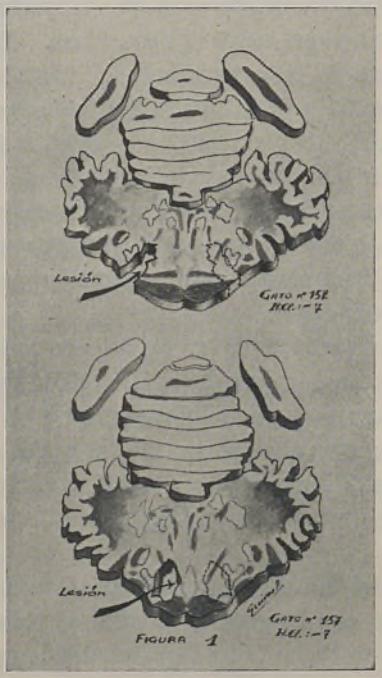

posteriores del macizo piramidal que desciende por delante de ella. (fig. 1).

En resumen: La lesión tiene una situación parecida a la del caso anterior, invadiendo menos el núcleo del facial y la via piramidal pero más la sustancia reticular. La sintomatología que en un principio, se asemeja mucho a la del caso anterior, está muy disminuida al 7.º día y el animal termina casi recuperado.

Fué el *animal* **260** el que más obstensiblemente reaccionó al paso de la corriente de igual característica que en los demás casos. Todos los síntomas reaccionales, faciales y generales, se acusaran en enor-

mes proporciones llegándose a acusar transtornos respiratorios que nos hicieron tener por su vida.

A las 48 horas presentaba una clara asimetría facial que, como en los casos anteriores, presentó paulatina recuperación en los ojos mientras que se conservó en el bigote del lado correspondiente a la lesión. No obstante, todos los síntomas faciales acusados al principio se mantuvieron, aunque en proporciones muy disminuidas, hasta la perfusión en el séptimo día, siendo el signo de asimetría ocular el que apenas si se conseguía ver en una continuada y paciente observación. Al soplo a través del conducto auditivo externo de la oreja afectada, respondía con unos movimientos muy bruscos de lateralidad de la cabeza, muy exagerados con respecto a los que se observan repitiendo la observación en el otro lado.

Visible afectación de ambas extremidades derechas que arrastraba en circunducción. El rabo lo llevaba constantemente torcido hacia la derecha.

Microscópicamente se localizó la lesión debajo del facial, al que tocaba por su polo inferior, como igualmente sucedía con respecto al nucleo sensible del trigémino. La lesión destruyó algunos importantes acúmulos celulares reticulares bulbares. Hacia fuera, llegaba a exteriorizarse ampliamente (fig. 2).

En resumen: El núcleo del nervio facial es interesado ligeramente en su parte inferior y externa, así como la zona correspondiente a los haces rubro-espinal y vestíbulo-espinal. El único signo que persiste a la hora de la perfusión es la falta de reacción del bigote del lado afectado y, en un grado apenas perceptible, la falta oclusión del ojo del mismo lado. Hemiparesia en el mismo lado de la lesión.

Nos presentaba el *gato* **200** una parálisis completa del facial derecho como respuesta aparente a la destrucción del núcleo correspondiente. Al tiempo de sacrificarlo continuaban claros estos síntomas faciales, pero no se encontraron transtornos de la marcha ni de la sensibilidad.

Microscópicamente, la lesión, recogida, situada por fuera del núcleo del facial aunque en su inmediata vecindad, destruía totalmente el tronco de fibras faciales cuando caminaba a exteriorizarse (fig. 4).

En resumen: La lesión circunscrita al nervio facial antes de su origen aparente coincidía con la parálisis facial pura correspondiente.

Tan completa como en el caso anterior fué la parálisis facial derecha observada en el *gato n.º* **147** que se conservó hasta el final, sin denotar el menor signo de recuperación.

Apreciamos anestesia de la cara a la exploración con aguja muy afilada, pero no encontramos diferencia clara de sensibilidad entre uno y otro lado de la cara.

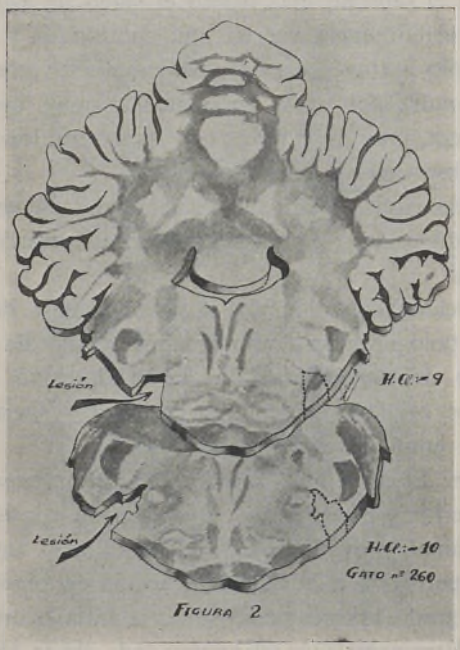

Figura 2

La lesión microscópica destruía, como en el caso anterior, el facial descendente, cuando ya alcanzaba su salida. Es inmediatamente vecina, por fuera, del núcleo del facial y destruye la mitad anterior — referida a la sección transversal — del núcleo sensitivo del trigémino en toda la altura de la lesión, de 1 a 1,5 milímetros (fig. 3).

En resumen: Tiene este caso, en general, el mismo aspecto que el anterior, debiendo advertir que la lesión se propagó al núcleo sensible del trigémino. Se apreciaron ciertos transtornos de sensibilidad que no pudieron localizarse cen la suficiente exactitud.

Es el *gato* **161** el último de la serie que presentamos, escogida entre los numerosos animales estudiados.

En reposo, el animal estaba siempre acostado sobre el lado izquierdo y, de tal forma prefería esta postura que, aunque no podía mentenerse de pie, tenía fuerza suficiente para levantarse y echarse de su lado

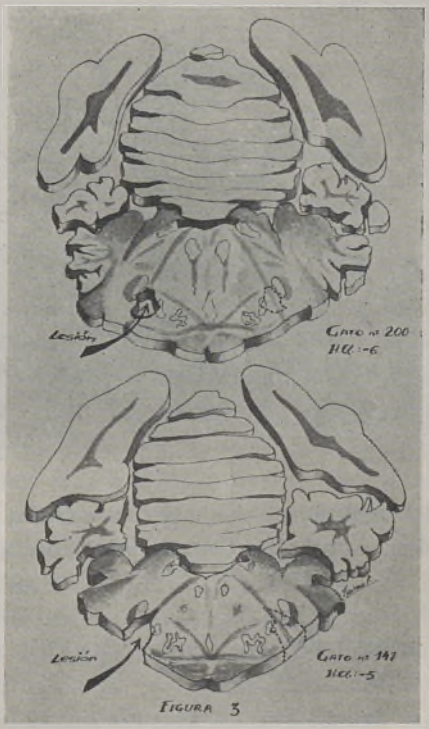

FIGURA 3

izquierdo, si previamente se le acostaba del derecho. Las patas las mantenía flexionadas sobre su plano ventral y en todas sus manifestaciones se podía apreciar un transtorno profundo de su sistema estático.

Parálisis facial completa del lado derecho, homónimo de la lesión; aparente degeneración de la córnea del mismo lado.

Observada microscópicamente era la lesión de enorme extensión.

Incluia dentro de ella los núcleos de DEITERS, del trigémino, del facial, y se extendía ampliamente por la sustancia reticular sin pasar de la

línea media. Se podía calcular su forma y dimenciones como las de una irregular esfera de más de medio centímetro de diámetro (fig. 4).

En resumen: La extensa lesion producida abarcaba los núcleos del facial, del trigémino y el de DEITERS, destruyendo también la base

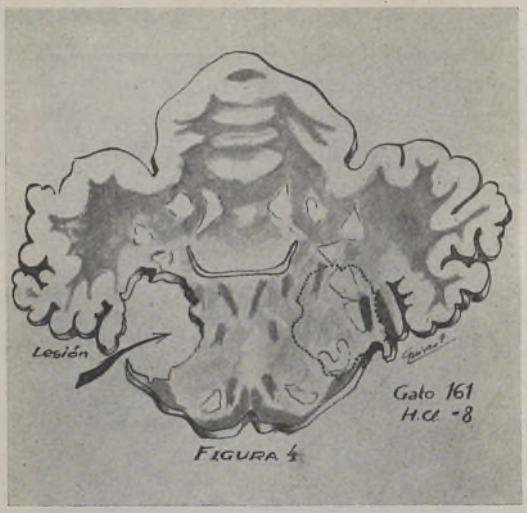

FIGURA 4

de los tubérculos acústicos. A la sintomatología, presentaba parálisis facial completa y completo transtorno estático.

RESULTADOS OBTENIDOS

Claramente se deduce que de nuestras investigaciones se pueden obtener datos interesantes, puramente faciales o referentes a organizaciones anejas, ya que la lesión ocasionada afectó a un tiempo el núcleo o tronco del facial y territorios vecinos.

Los síntomas yuxtafaciales, que denominamos anejos, se pueden reducir a tres grupos: parálisis de la extremidad posterior derecha, transtornos de la sensibilidad y afectaciones del sistema de equilibrio.

La vecindad del los núcleos del facial, a cada lado, y los haces motores piramidales, explica cómo es frecuente, en lesiones estereotáxicas del núcleo, afectar estos haces; en todos los casos de afecta-

ción motora piramidal las destrucciones se localizaron en sus fibras externas que, en ocasiones, eran atacadas por fuera y, en otras, por detrás.

Da extremidad posterior homónima a la lesión es, en estos casos, parética, y los animales mostraban in visible transtorno de la marcha que, aunque tendía a la recuperación de su sintomatología inicial, se conservaba claramente hasta el momento de ser sacrificados.

Pero ocurrió en otros casos que la lesión para nada afectaba al haz piramidal sino que, por el contrario, ocupaba territorios relativamente lejanos. Se comprobo que la lesión destruía haces del territorio extrapiramidal (rubro-espinal, vestíbulo-espinal, etc.) que descienden superficialmente al núcleo del facial. Estas lesiones del sistema extrapiramidal conducían, de igual forma que en los casos de lesiones piramidales, a la parálisis de la extremidad posterior homónima.

En algún caso, el animal mostraba un verdadero enroscamiento de su cuerpo con patente transtorno de estática (pérdida de la facultad de enderazamiento) que enmascaraba completamente todo lo que no fuera la visible parálisis facial acusada por una exagerada asimetría de la cara. Esto era en casos de lesiones extraordinariamente amplias.

Los transtornos de sensibilidad se nos mostraron de manera muy poco clara. En un caso, encontramos una zona hiperestésica en el ángulo externo del ojo mientras que, en otro, esta zona hiperestésica se apreciaba claramente en el ángulo interno. En realidad es difícil explorar la sensibilidad en estos animales, después de operados sobre todo, y los datos que se deducen de la exploración son oscuros. Los gatos padecen, a causa de la traumatizante intervención a que son sometidos, una postración que les lleva a no responder a ligeros estímulos, enmascarando así posibles zonas anestésicas, y sólo los puntos o zonas de hiperestesia se observan de una manera un poco más clara. Tan confusos sos los datos que nos da la exploración de la sensibilidad en nuestros casos, que nos hemos visto obligados a prescindir de exponerlos y considerarlos, tanto más cuanto que no interesan para el desarrollo de nuestro estudio.

La sintomatología facial, como respuesta a lesiones estereotáxicas de su núcleo, objeto fundamental de nuestro estudio, sí la pomos estudiar con el suficiente detalle, siendo los datos que a continuación

apuntamos puramente objetivos y personales; cuando quisimos relacionarlos con otros bibliográficos, encontramos tantos, tan confusos e contradictorios la mayoría de ellos, que nos hicieron desistir de nuestro intento.

Se aprecian fundamentalmente dos puntos de discrepancia entre los autores; no hay acuerdo sobre la morfología del núcleo, pero hay menos sobre su funcionalidad.

Respecto a morfología, ya hablamos un poco al principio de nuestro presente trabajo, y en otra ocasión (*La columna motora branquiógena*) hicimos un detallado comentario. Aquellas discrepancias, que se basaban tanto en un intrascendente problema de denominación como en uno de división del conjunto, irresoluble por su incomprensible oposición extrema de criterios, se agudizan aún más al referirnos a funcionalismo. De unos y otros se tiene que aislar el investigador que pretenda aportar datos útiles que, si son unos más en el actual confusionismo, nadie los podrá privar del valor de su franca y clara objectividad.

Estudiado estructuralmente el núcleo del facial en el gato se comprende en parte este confusionismo. En este animal sólo se observa clara e distintamente un grupo celular posterior, dividido en toda su altura en dos columnas que conservan su independencia hasta su terminación; delante de ellas todo se presta a interpretaciones diversas. En algunos panoramas hemos observado, sin lugar a confusión, siete grupos celulares dentro del conjunto facial (contamos los posteriores antes aludidos) que nosotros podríamos también haber denominado e interpretado a nuestro gusto, pero hemos preferido referirnos — para que nuestros datos sean de utilidad — a zonas del núcleo facial y así: cuando la lesión toca a este núcleo por dentro, hablamos de que las células de su porción interna son las responsables de la sintomatología que se aprecia, e igualmente refiriéndonos a lesiones que asientan por fuera, por delante, por abajo y por detrás. Así hablamos definitivamente — como ya enumeramos al principio — de partes medial, lateral, ventral y dorsal y de dos extremidades, inferior y superior.

Nos referimos ahora al funcionalismo de cada uno de los grupos componentes del núcleo del facial.

Son muchos los trabajos que hemos encontrado referidos a este tema, pero todos están basados en degeneraciones retrógradas por

la sección de determinados ramos periféricos faciales y posterior estudio de la cromatolisis en las células del núcleo facial. Haciendo semejantes experimentaciones, VAN GEUCHTEN opina que los filetes del facial inferior están regidos por grupos centrales de células, mientras que MARINESCO cree que es por el grupo externo y PAPINIAN por el grupo ventral. Estos autores, y KOTOLEWSKY, atribuyen al grupo dorsal la influencia sobre el núcleo facial superior, diferiendo así de MARINESCO que supone es el grupo central. Mientras SCHÄFER y SYMINGTON hablan de un núcleo retrofacial rector de la motricidad del m. stapedius, para VRAA-JENSEN son las células de un grupo dorso--medial las rectoras. Los músculos auriculares dependen, para YAGITA, de células pertenecientes a un grupo intermediario; para VRAA e VAN GEUCHTEN son las celulas internas, que el primero llama mediales, las que los someten a su dependencia.

No hay necesidad de seguir; hemos citado solamente los autores de mayor relieve como dato expresivo y excusatorio de que en nuestro trabajo no tomemos nota de investigaciones tan bien avaladas por el relieve de sus autores.

El método de investigación que nosotros hemos seguido es distinto al utilizado por todos ellos. Hemos ido directamente al n. facial provocando en él, o en su vecindad, lesiones electrolíticas; de esta manera la sintomatologia claramente comprobada (hemos prescindido, como se habrá visto de todo dato confuso) puede ser asignada con muy pocas probabilidades de engaño, a las células de cuya destrucción se sigue. Los síntomas que se ocasionan por excitación y no por lesión constiuida, regresan, y, si al cabo de los siete días de convalecencia no han regresado del todo, su marcha decidida hacia la recuperación nos hace considerarlos con exigente criterio e no tenerlos en cuenta en la mayor parte de las ocasiones. Así pues, los datos que exponemos sobre sintomatología y topografía de las lesiones correspondientes, han sido obtenidos, los primeros, mediante paciente y cuidadosa observación y, los segundos, merced al estudio minucioso de cortes microscópicos seriados y reconstrucción, en todo caso, a partir de ellos, de la correspondiente lesión.

La electrolisis interna al facial tocaba, en la mayor parte de los casos, la parte externa del área piramidal y junto con la parálisis de la pata trasera correspondiente se observaba una patente parálisis

auricular. Para nosotros, las células rectoras de los músculos auriculares (pabellón) se localizarían en un grupo interno del núcleo facial.

Cuando la aguja realizó la electrolisis en la parte externa del núcleo del facial, siempre se afectó — no podimos evitarlo, por actuar a ciegas y en reducidísimo espacio — el tronco del nervio facial al caminar éste hacia su origen aparente. La sintomatología en estos casos, como se comprende, fué de una total parálisis facial unilateral. Sin embargo, en un caso, logramos tocar la parte externa del núcleo, aunque por su parte inferior. Cuando la lesión afectó su parte ínfero-externa, se mostraba afectada la parte-buco-labial superior del facial periférico, que se traducia visiblemente por la asimetría y torpeza del bigote. A la vez se afectó, en estos casos, la zona extrapiramidal, con lo que se originó también parálisis de la pata trasera del mismo lado.

La destrucción global del núcleo del facial no es discriminativa y siempre se realizan destrucciones de organizaciones vecinas. La invasión hacia atrás del núcleo sensible del trigémino y núcleo vestibular, motivan transtornos del sistema estático-postural que hacen que el animal tienda a enroscarse, haciéndose una verdadera bola que enmascara toda distinta observación.

Los nuevos datos que obtengamos de investigaciones que sobre el mismo asunto seguimos realizando, los daremos a conecer oportunamente.

SUMARIO Y CONCLUSIONES

Realizamos estereotaxis facial, por electrolisis, en distintas partes del núcleo del facial, reconstruyendo posteriormente la lesión y relacionándola con la sintomatología.

La estereotaxis de la parte interna del núcleo ha invadido, en la mayor parte de los casos, la parte externa del área piramidal, y ha manifestado parálisis auricular correspondiente y claudicación de la extremidad posterior del mismo lado.

La estereotaxis de la parte externa del núcleo facial ha interesado además, destruyéndolo, la salida del tronco del nervio, de lo que se ha seguido parálisis facial completa.

La estereotaxis de la parte inferior y externa del núcleo facial no interesa la salida del nervio, pero sí el área extrapiramidal, que se encuentra por delante, dando lugar a paralisis del bigote, pero no de la oreja, acompañada de la hemiparesia correspondiente.

La estereotaxis global del núcleo del facial con invasión hacia atrás del núcleo del trigémino y núcleo vestibular, muestra parálisis facial completa y gran desorden postural con pérdida de la facultad de enderezamiento.

BIBLIOGRAFIA

BLACK, D., 1917 — The Motor Nuclei of the Cerebral Nerves in Phylogeny. *Jour. Comp. Neurol.*, vol. **XXVII**, p. 467, vol. **XXVIII**, p. 379.

ESCOLAR, J., 1951 — *Fundamentos de Neuroanatomia Humana.* Granada.

FEILING, A., 1913 — *On the Bulbar nuclei, with Special Reference to the Existence of a Salivary Center in Man.* Brain, vol. **XXXVI**, p. 255.

FULTON, J. F., 1943 — *Phisiology of the Nervous System.* Oxford University Press.

KAPPERS, C. U. ARIENS, HUBER, G. C. and CROSBY, E. C., 1936 — *The Evolution of the Nervous System in invertebrates, vertebrates and Man.* Mc. Millan Co. New York.

KOHNSTAMM, O., 1903 — *Der Nucleus Salivatirius inferior und cranio-visceral System, Neorol.* Centralblatt, Bd. **XXII**, p. 699.

KOTELEWSKI, 1902 — *Zur Lehre vom Kerne des oberen Facialis. Neur. Centralbl.* S. 1960.

MARINESCO, G., 1898 — *Rev. Neur.*, **6**, 30.

———, 1899 — *La Presse Med.* Anné **7**, s. **II**, 85.

MINGAZZINI, 1928 — *Medulla oblongata und Pons.* Möllendorff.

PAPEZ, J. W., 1927 — *J. com. Neur.* **43**, 159.

PARHON and PAPANIAN, 1904 — *Semaine Med.* **24**, 401.

RAMON Y CAJAL, S., 1909-11 — *Histologie du systeme nerveux de l'homme et des vertebrés.* Paris. Maloine.

RHINEHART, D. A., 1918 — The Nervus Facialis in the Albino Mouse, *Jour. Comp. Naur.* vol. **XXX**, p. 81-125.

SCHÁFER, E. A. and SYMINGTON, J. 1909 — *Neurology. Quain's Elements of Anatomy.* vol. **III**, pte. **I**, 1-1. London

VRAA-JENSEN, G., 1942 — *The Motor Nucleus of the Facial Nerve.* Copenhagen.

WEED, L. H., 1914 — *A Reconstruction of the Nuclear Masses in the Lower Portion of the Human Brain-stem. Pul.* Carnegie Inst. Washington.

YAGITA, K. VON, 1910 — *Anat. Anzeiger.* Bd. **XXXVII**, p. 195.

FOLIA ANATOMICA VNIVERSITATIS CONIMBRIGENSIS

(Propriété du Laboratoire d'Anatomie et de l'Institut d'Histologie et d'Embryologie)

EDITEUR: PROF. MAXIMINO CORREIA

Les FOLIA ANATOMICA VNIVERSITATIS CONIMBRIGENSIS publient des mémoires originaux et des études d'Anatomie descriptive et topographique, d'Anatomie pathologique, d'Histologie et d'Embryologie.

Les FOLIA rédigées en portugais sont suivies d'un résumé en français, en anglais ou en allemand, au choix de l'auteur. Les fascicules contenant, une ou plusieurs FOLIA, paraissent au fur et à mesure que les articles sont imprimés, d'après l'ordre de réception des manuscrits.

Les manuscrits adressés a la rédaction ne sont pas rendus à leurs auteurs même quand ils ne sont pas publiés.

Les communications concernant la rédaction et l'administration des FOLIA ANATOMICA doivent être adressées à M. le Prof. Maximino Correia, Laboratoire d'Anatomie, Largo Marquez de Pombal, Coïmbre, Portugal.