FOLIA ANATOMICA UNIVERSITATIS CONIMBRIGENSIS

REDACTORES

PROF. GERALDINO BRITES PROF. MAXIMINO CORREIA

VOL. VI NN 10-13

TYPIS ACADEMICIS

MCMXXXI

INDEX

FOLIA ANATOMICA UNIVERSITATIS CONIMBRIGENSIS

PUBLIÉES AVEC LE CONCOURS
DE LA « JUNTE D'ÉDUCATION NATIONALE »

(Propriété de l'Institut d'Histologie et d'Embryologie et du Laboratoire d'Anatomie)

EDITEUR : PROF. GERALDINO BRITES

Les FOLIA ANATOMICA UNIVERSITATIS CONIMBRIGENSIS publient des mémoires originaux et des études d'Anatomie descriptive et topographique, d'Anatomie pathologique, d'Histologie et d'Embryologie réalisés dans les laboratoires de l'Université de Coïmbre.

Les FOLIA sont publiées en français, en anglais ou allemand, au choix de l'auteur. Les fascicules contenant une ou plusieurs FOLIA, paraîtront au fur et à mesure que les articles seront imprimés.

Les manuscrits adressés à la rédaction ne seront pas rendus à leurs auteurs même quand ils ne seront pas publiés.

Toute la correspondance concernant la rédaction et l'administration des FOLIA ANATOMICA doit être adressée à M. le Prof. Geraldino Brites, Institut d'Histologie et d'Embryologie, Coïmbre, Portugal.

FOLIA ANATOMICA
UNIVERSITATIS
CONIMBRIGENSIS

VOL. VI N 10

SUR LA TUNIQUE MUSCULAIRE DU CANAL DÉFÉRENT DE L'ADULTE

PAR

GERALDINO BRITES

(Reçu par la rédaction le 5 Octobre 1931)

Quand on veut prendre connaissance des opinions des auteurs sur la structure et la texture de la tunique musculaire du canal déférent humain, on rencontre des divergences dont l'explication ne semble tout d'abord pas aisée.

D'après la plupart des histologistes les fibres musculaires de cette tunique sont disposées sur trois plans, l'un externe et l'autre interne de fibres longitudinales, un autre moyen de fibres circulaires. Mais quelques auteurs ne considèrent que deux couches, une troisième n'étant que exceptionnelle ou partielle, et, sans avoir fait une recherche trop approfondie, nous avons rencontré dans le livre de Klein et Variot (p. 391) l'affirmation que «*la tunique musculaire... est disposée en deux couches, l'une interne circulaire et l'autre externe longitudinale. À l'origine du canal déférent il y a, en outre, une couche interne longitudinale*».

Bailey et avec lui Strong et Elwing, manifestent leur opinion de la même façon: «*The muscularis consists of two strongly developed layers of smooth muscle, an inner circular and an outer longitudinal... At the beginning of*

the vas deferens a third layer of muscle is added composed of longitudinal bundles, and situated between the inner circular layer and the sub-mucosa » (p. 398).

Branca distingue « *une couche longitudinale interne (150 μ), dont la présence est exceptionnelle (Spangaro)* » (p. 462).

Pasteau mentionne un plan interne de fibres longitudinales, mais il ajoute : « *ce dernier plan est le moins développé et manque même en certains points* » (p. 310). Testut, sans nier l'existance de ce plan interne, le dit « *souvent même peu reconnaissable* » (p. 587).

Ed. Retterer, dans le *Dictionnaire de Physiologie*, de Richet (T. v, 1902, p. 217) dit que « *la couche longitudinale interne disparaît dans la portion pelvienne des voies d'excrétion du sperme* ».

Parmi les auteurs qui décrivent trois plans de fibres dans toute l'étendue de la tunique musculaire du canal déférent, des divergences existent aussi, concernant l'épaisseur relative de ces plans. Il faut tout d'abord remarquer que pour certains cette épaisseur n'est pas facile à déterminer. En effet, Luigi Sala énumère trois assises de fibres lisses, mais il ajoute que « *nel terzo più prossimale del dotto, tali tre strati non sono più nettamente distinti l'uno dell'altro, ma si compenetrano* » (p. 368). Krause fait une affirmation identique, mais en la rapportant à des segments différents du canal : « *Dans le tiers moyen et dans le tiers supérieur du canal, les différentes couches ne se séparent plus aussi nettement l'une de l'autre; elles s'entrecroisent davantage* » (p. 335).

Considérant le reste du canal au-delà du tiers proximal, Sala dit que l'assise interne est mince et l'assise moyenne épaisse. Testut (p. 587), Berdal (p. 520), Chiarugi (p. 547), considèrent aussi l'assise moyenne plus épaisse que l'assise interne.

D'après Branca on distingue dans la tunique musculaire de ce canal : « A) *une couche longitudinale externe, constante;* B) *une couche circulaire ou rétiforme, bien développée sur l'ampoule;* C) *une couche longitudinale interne* » (p. 462).

Il est à conclure que, selon cet histologiste, la couche circulaire n'est pas bien développée dans la paroi du canal que dans l'ampoule.

Dans le livre de Kölliker (p. 688) la couche musculeuse du canal déférent est décrite de la façon suivante: « *Elle est composée, en dehors, de fibres longitudinales en couche épaisse; à sa partie moyenne, de fibres circulaires ou obliques, formant une couche non moins puissante, et en dedans, enfin, de fibres longitudinales, dont l'épaisseur totale mesure* $^1/_5$ *de celle de la tunique musculeuse toute entière* ».

Prenant fait la description « *d'une assise interne longitudinale très mince; une moyenne circulaire, très épaisse; une externe longitudinale, d'épaisseur à peu près égale à la précédente* » (T. II, p. 1129).

Tourneux est plus cathégorique: « *L'épaisseur de la couche externe est de 100 à 150 μ... La couche musculaire moyenne est environ du double plus épaisse que l'externe (300 μ); l'interne ne mesure que 150 μ... L'ampoule se distingue du restant du canal déférent par l'épaisseur de sa tunique musculeuse, qui s'élève à 1 millimètre. Les fibres musculaires sont orientées, en majeure partie, circulairement: la couche interne a presque complètement disparu, et la couche externe n'est plus visible que par endroits* » (p. 626).

Romiti, qui considère la couche longitudinale interne s'étendant d'une extrémité à l'autre du canal déférent, plus développée d'ailleurs à l'extrémité distale, dit que ce stratus « *è sottile ed è posto nella submucosa* ».

Eberth traduit l'épaisseur relative des couches de la musculaire de la façon suivante, en la rapportant à tout le canal: « *besteht aus einer inneren schwachen und einer äusseren stärkeren Längsfaserschicht, zwischen denen eine sehr kräftige cirkuläre Schicht, etwa von der Stärke der beiden Längsfaserschichten, sich befindet* » (p. 49).

Aux fibres musculaires composant les couches de cette tunique, les auteurs attribuent des dimensions considérables: 250 μ de longueur sur 10 à 14 μ de largeur chez l'homme [Kölliker (p. 562), Prenant et Bouin (T. II, p. 1129),

Branca]; 15 à 20 μ de diamètre (Tourneux). Leur forme, selon Tourneux, est irrégulière, « *Sur la coupe quelques unes sont circulaires, d'autres polygonales, et d'autres enfin incurvées en croissant* (p. 626). Kölliker les classifie de rigides et pâles.

Romiti et Policard (p. 829) décrivent dans la couche moyenne une disposition en réseau des fibres circulaires.

Dans toute l'épaisseur de la tunique elles sont unies entre elles par un tissu conjonctif assez serré (Pasteau, Testut, Branca, Kölliker). Levi cite même le canal déférent comme l'organe de l'homme où les cellules musculaires lisses sont unies par du tissu connectif interstitiel (p. 526). Ce tissu connectif certains auteurs le disent jamais infiltré de fibres élastiques, à l'exception de l'ampoule, où la tunique en est particulierement riche. Au contraire, Levi et Prenant disent que les tractus conjonctifs qui isolent les faisceaux de fibres lisses renferment un grand nombre de fibres élastiques à direction longitudinale. Kölliker a décrit les fibres-cellules de cette tunique réunies « *par un peu de tissu conjonctif, mélangé de quelques fibrilles élastiques très pâles* » (p. 562).

Spangaro a rencontré « *le fibre elastiche nel deferente dell'uomo, verso il 15.° anno di età, non prima* » tandis que Cutore a vu des minces fibres élastiques, disposées circulairement parmi les faisceaux de fibres lisses des couches interne et moyenne, chez le fœtus (40 cm. de longueur). Ce même auteur, étudiant le canal déférent d'un vieillard de 74 ans, a été frappé par le nombre extraordinaire de fibres élastiques, très minces et disposées dans le même sens des fibres musculaires.

D'après Cutore, chez les mammifères les fibres élastiques sont rares au voisinage de l'épididyme et son nombre s'accroit vers l'extrémité distale.

Dans cette tunique musculaire si puissante, il est de présumer l'existence d'un appareil nerveux complexe. En effet un riche plexus a été décrit par Swan tout autour du canal, se prolongeant depuis la terminaison jusqu'à l'ori-

gine. Malgré cela, le comportement de ces nerfs dans l'épaisseur de la paroi a été ignoré pendant longtemps: Kölliker, en publiant la cinquième édition de son *Histologie,* fait l'aveu de l'insuccès de sa tentative de suivre ces nerfs dans l'épaisseur des tuniques pariétales: « *Die Samenleiter werden in der Beckenhöhle von feinen Nerven umsponnen... ich vermochte sie jedoch ins Innere nicht zu verfolgen* ». Toldt reconnaît que « *des Verhalten der Nerven in der Wandung der Samenleiter ist nicht bekannt* » et Sclavunos, en 1894, a dû écrire: « *Die Nerven des Vas deferens sind bis jetzt unbekannt gewesen* ».

Les faits concernant l'inervation de la tunique musculaire sont dus aux recherches de Sclavunos et à celles de Timofeew, publiées les unes et les autres en 1894.

Sclavunos a étudié le canal déférent du rat et du hérisson par la méthode de Golgi. Il décrit les résultats obtenus de la façon suivante: *Sie bestehen aus ziemlich dicken, wie es scheint, markhaltigen Nervenfasern, die die Muskelchicht durchsetzen, um in derselben nach mannigfachem Verlauf zu endigen. Sie geben während ihres Verlaufs zahlreiche Aeste, die sich wiederum teilen und eine ungemein reiche Verästelung aus feinen varicösen Fäserchen zeigen. Alle diese Fasern und ihre Aeste liegen so durcheinander und verflechten sich auf eine solche Weise, so dass ein wirklicher Plexus in der Muskelschicht des Vas deferens entsteht, den ich Plexus myospermaticus nennen möchte. Unter den Fasern, die in die Muskelschicht eindringen, waren einige bemerkenswert, welche ihr Ende nicht in derselben fanden, sondern, nachdem sie letzterer Nebenäste abgegeben, direct bis zur Submucosa verliefen, wo sie verästelten* » (p. 45).

Timofeew a étudié le canal déférent du rat et d'autres animaux par le chromate d'argent, les résultats confirmant les conclusions de Sclavunos. Cet auteur a employé aussi le bleu de méthylène et il a constaté l'existence de ganglions nerveux, dont la plupart est à l'extrémité distale du canal, tout près de la prostate. « *In der Muscularis*

konnte man einen Grundplexus unterscheiden, von dem aus sich dünne Fibrillenbündel abweigten. Von diesen Bündeln gingen nun feine varicöse Fäden ab, die sich den Muskelspindeln anlegten und zwischen ihnen auf grössere Strecken zu verfolgen waren. Je nach der Richtung, welche die Muskelbündel und die sie zusammensetzenden Muskelzellen einhielten, verliefen auch die sie begleitenden Nervenfäden. Die Muskelhant des Vas deferens ist verhältnismässig dick und die muskelbündel überkreuzen sich vielfach, demgemäss findet man geradlinige Nervenfäden, die in verschiedenen Ebenen und in verschiedener Richtung verlaufen » (p. 348).

Stöhr Jr. ne fait que se rapporter en quelques lignes de son mémoire aux recherches de Sclavunos et de Timofeew (p. 165).

Bertelli, Chiarugi et d'autres anatomistes réjèttent l'existence de cellules ganglionnaires dans la paroi de ce canal.

Jusqu'aujourd'hui, que nous le sachions, on n'a pas réussi à connaître le mode de terminaison des fibres nerveuses. L'affirmation suivante de Timofeew reste entièrement actuelle: « *Bei ausgiebiger und genügend intensiver Färbung sieht man keine freien Nervenendigungen, man bekommt aber Nervenfäden zur Gesicht, die die Muskelzellen umspinnen, An Golgi-Präparaten sieht man allerdings zahlreiche freie Nervenendigungen, doch ist darauf nichts zu geben, da die Imprägnation immer eine unvollständige ist* ». (p. 348).

PLAN D'ÉTUDES ET TECHNIQUE

On sait que le canal déférent de l'homme décrit un long trajet, où il y a à considérer plusieurs segments, dont la topographie et les rapports sont différents: segment scrotal, segment inguinal et segment abdomino-pelvien.

Dans la première partie du segment scrotal, le canal déférent se trouve sur le côté interne de l'épididyme (portion épididymaire), auquel il est uni par un tissu con-

jonctif lâche contenant des fibres musculaires; ensuite il s'élève jusqu'à l'orifice superficiel du canal inguinal (portion funiculaire).

Dans la portion funiculaire, le canal déférent est entouré de paquets de veines, plus volumineux l'antérieur, d'artères et de troncs lymphatiques, de nombreuses branches nerveuses. Parmi les vaisseaux se trouvent des faisceaux de fibres musculaires lisses du crémaster interne de Henle et du tissu cellulaire lâche riche en graisse englobe tous ces éléments, se condensant tout autour du canal déférent et surtout à la périphérie, au-dedans de l'étui fibreux qui enveloppe ce gros cordon.

Dans la portion inguinale il maintient des rapports avec les organes constituant le cordon spermatique, et le tout, entouré de la gaîne fibreuse, moins dense d'ailleurs, est en rapport, on dirait mieux en contact, avec les parois du canal inguinal, vu que seule la paroi antérieure en est séparée par du tissu conjonctif lâche qui enveloppe quelques vaisseaux et des nerfs.

En dépassant l'orifice profond du canal inguinal, le déférent est abandonné de tous les organes que formaient avec lui le cordon spermatique, l'artère diférentielle exceptée, et il chemine au-dessous du péritoine et gagne la face postérieure de la vessie, où il est englobé par la masse musculo-conjonctive de l'aponévrose prostato-péritonéale.

La considération de ces situations, si différentes du canal déférent, libre sous le péritoine ou inclus dans un étui fibreux, cet étui logé encore en partie dans un étroit canal, a suggéré l'idée d'étudier la paroi de ces divers segments, les organes en rapport direct avec lui pouvant déterminer des variations jouant quelque rôle dans son fonctionnement. En conséquence, nous avons étudié par des coupes longitudinales et transversales les segments que l'anatomie descriptive considère dans le canal déférent.

Nous avons fait nos recherches exclusivement sur l'homme et grâce à l'aimable obligeance de M. le Dr. Mário Mendes, qui a recueilli un matériel excellent pendant les

autopsies faites à son service de l'Institut de Médecine Légale — et dont l'extrême diligence nous remercions vivement, — nous avons étudié des pièces d'individus âgés de 20, 23, 24, 25, 26, 28, 36, 44, 50, 60 ans et subsidiairement les canaux déférents d'un jeune garçon de 13 ans.

Dans les cas où le procédé à appliquer n'exigeait pas une pénétration très rapide du fixateur ou la division immédiate en de très petits morceaux, nous avons fait un commencement de fixation du canal déférent dans sa totalité, en règle pendant le temps découlant depuis le moment de l'excision dans le cadavre jusqu'à l'arrivée au laboratoire. La fixation était complétée après divison dans toute son étendue en des morceaux longs d'un demi-centimètre, tout de suite numérotés et soumis simultanément aux opérations techniques. Ces morceaux était alternativement coupés longitudinal et transversalement. Dans ces conditions l'étendue des coupes d'un même canal déférent a une certaine valeur relative pour l'étude des variations de son diamètre, même en considérant les tiraillements provoqués par l'excision Nous avons employé comme fixateurs le formol (10 $^0/_0$), le Zenker, l'alcool-formol, le mélange de Van Gehuchten.

Les procédés habituels de coloration par l'hématoxyline de Bœhmer-éosine, par l'hématoxyline férrique-éosine, nous ont donné des résultats intéressants, après inclusion à la paraffine.

Pour l'étude des fibres élastiques nous avons employé l'orcéine (méthode Taenzer-Unna), mais de meilleurs résultats ont été obtenus par la fucsine-résorcine de Weigert.

Le collagène et le précollagène ont été étudiés moyennant la méthode Bielchowsky-Levi, modifiée par Barbacci. La recherche des fibres nerveuses a été faite en employant la méthode d'imprégnation à l'argent réduit de Cajal, en utilisant comme fixateurs, soit la pyridine, soit l'uréthane éthylique-alcool ammoniacal, soit encore l'hydrate de chloral, seul ou suivi de l'action de l'alcool ammoniacal (F. de Castro). Les pièces insuffisamment imprégnées par cette

méthode fournissent malgré cela, des résultats intéressants au point de vue de la texture des tuniques du canal déférent.

OBSERVATIONS

A

NOMBRE, DISPOSITION ET ÉPAISSEUR RELATIVE DES COUCHES DE LA TUNIQUE MUSCULAIRE

Dans l'exposition des résultats auxquels nous sommes arrivés, nous prendrons comme point de départ et terme

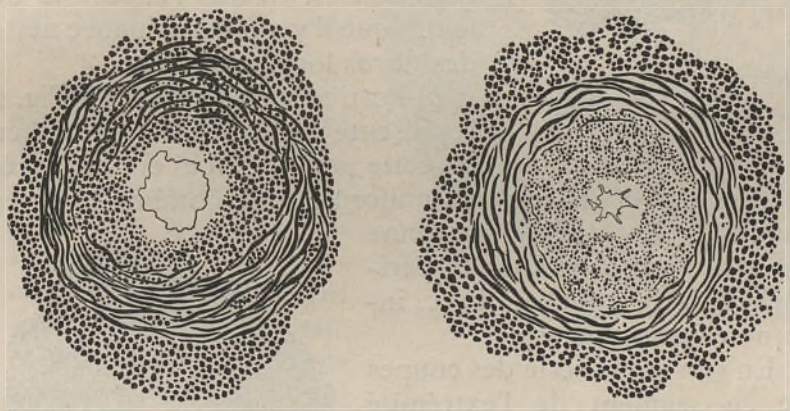

Fig. 1 (1): 25 ans. Coupe au milieu de la portion épididymaire. $\frac{15{,}4\,i\ 23{,}0\,m \cdot 12{,}7\,e}{51{,}1\,t}$ (2)

Fig. 2: 25 ans. Coupe au milieu de la portion funiculaire. $\frac{22{,}7\,i \cdot 19{,}1\,m \cdot 17{,}2\,e}{59\,t}$

de comparaison l'observation des canaux déférents d'un adulte en pleine vigueur sexuelle, âgé de 25 ans.

Dans toute leur étendue, d'une extrémité à l'autre, il y a trois couches dans la tunique musculaire, bien évidentes dans les coupes transversales.

Segment scrotal: *a*) Portion épididymaire (Fig. 1): La

(1) Tous les dessins faits à la chambre claire, avec le grossissement de 96 ×, ont été réduits à 1/3.

(2) *i*–couche interne, *m*–couche moyenne, *e*–couche externe, *t*–tunique musculaire. Les chiffres représentent l'épaisseur moyenne en millimètres déterminée dans le dessin original.

couche externe est continue, mais d'épaisseur inégale, très mince dans quelques secteurs. La c. moyenne présente aussi des différences d'épaisseur, mais moindres que dans la c. externe; entre les fibres disposées circulairement il y a de nombreuses fibres longitudinales, distribuées irrégulièrement. La c. interne est épaisse, mais plus mince dans les secteurs où les fibres longitudinales de la c. moyenne sont plus nombreuses. Dans l'ensemble de la tunique il y a prédominance nette des fibres longitudinales.

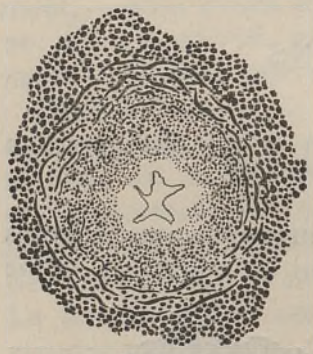

Fig. 3: 25 ans. Coupe au milieu du seg. inguinal. $\frac{19{,}8\,i \cdot 11{,}5\,m \cdot 12{,}8\,e}{45{,}1\,t}$

b) Portion funiculaire: La Fig. 2 représente une coupe faite au milieu de cette portion. Les couches présentent une épaisseur plus uniforme. Le nombre de fibres longitudinales de la c. moyenne est très petit, surtout à la périphérie de la couche. La c. interne est très épaisse.

En suivant la série des coupes de ce segment de l'extrémité proximale vers l'extrémité distale, on voit que les couches deviennent de plus en plus uniformes en épaisseur; dans la couche moyenne les fibres longitudinales sont peu à peu moins nombreuses, les fibres transversales s'étendant plus régulièrement; dans l'ensemble de la tunique se maintient la prédominance des fibres longitudinales.

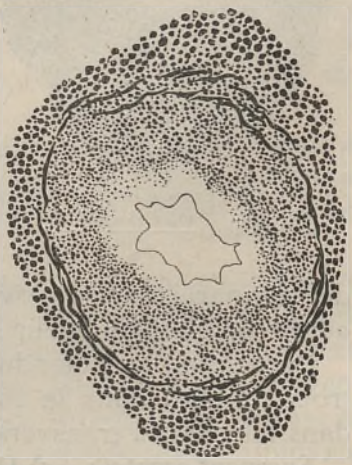

Fig. 4: 25 ans. Coupe au commencement du seg abdomino-pelvien. $\frac{28{,}2\,i \cdot 5{,}8\,m \cdot 15{,}3\,e}{47{,}3\,t}$

Segment inguinal: La couche externe de la coupe transversale faite dans un morceau pris au milieu de ce segment

(Fig. 3) se présente continue, mais d'épaisseur un peu irrégulière. La c. moyenne est mince et les fibres transversales sont dissociées par d'autres fibres longitudinales ou obliques. La c. interne est épaisse et uniforme. Prédominance remarquable des fibres longitudinales dans l'ensemble de la tunique. C'est la réduction numérique des fibres longitudinales de la couche moyenne le fait le plus remarquable de la série des coupes de ce segment.

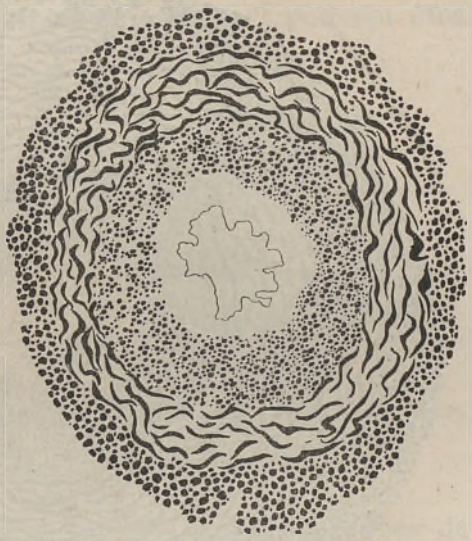

Fig. 5 : 25 ans. Coupe an milieu du seg. abdomino-pelvien. $\frac{23,0i \cdot 23,2m \cdot 15,9e}{62,1\ l}$

Segment abdomino-pelvien : Au commencement de ce segment (Fig. 4) la c. externe redevient irrégulière en épaisseur, les secteurs minces et les secteurs épais s'opposant entr'eux. La c. moyenne est presque entièrement disparue, si peu nombreuses sont les fibres transversales et obliques qui la représentent. La c. interne est remarquablement épaisse. La prédominance des fibres longitudinales qui venait à s'accentuer dans le segment inguinale a ici le maximum de netteté.

Au milieu de ce segment (Fig. 5) la c. moyenne se présente rétablie et avec une épaisseur égale à peu près à celle des couches interne, c'est-à-dire, au long de la moitié proximale du segment abdomino-pelvien la couche moyenne se reconstitue et se rend puissante, l'ensemble des couches interne et externe maintenant malgré cela, la prédominance des fibres longitudinales.

A la fin de ce segment, tout au commencement de l'am-

poule (Fig. 6), la c. moyenne est de beaucoup plus épaisse que chacune des autres couches de cette tunique, mais aux fibres transversales sont régulièrement entremêlées des

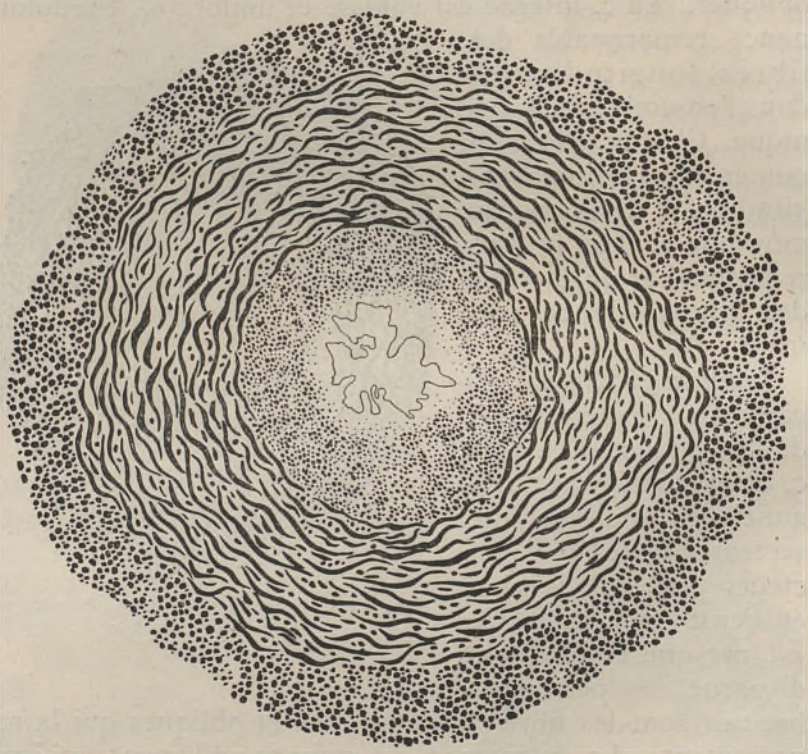

Fig. 6: 25 ans. Coupe à la fin du seg. abdomino-pelvien. $\frac{28{,}2\,i.62{,}7\,m.26{,}9\,e}{117{,}8\,t}$

fibres longitudinales et obliques. Les couches interne et externe sont très uniformes en épaisseur.

Si on fait la comparaison des figs. 1, 2, 3, 4, 5 et 6, on voit que le diamètre du canal déférent est moindre au niveau du segment inguinal, les segments funiculaire et pelvien se présentant comme deux longs cônes, à base plus grande le dernier, dont les sommets sont aux extrémités du segment inguinal.

La disposition des couches, que nous venons de décrire,

se montre aussi dans les canaux déférents d'individus dont l'âge est proche des 25 ans. Il y a toutefois des variantes à enrégistrer, soit dans l'épaisseur relative des couches, soit dans la proportion dans laquelle les fibres longitudinales s'entremêlent aux fibres transversales de la couche moyenne. Des différences d'aspect peuvent être

Fig. 7: 26 ans. Coupe au milieu de la p. épididymaire. $\frac{2{,}0\,i.24{,}7\,m.7{,}8\,e}{34{,}5\,t}$

Fig. 8: 26 ans. Coupe à la fin de la p. épididymaire. $\frac{12{,}5\,i.15{,}0\,m.8{,}0\,e}{35{,}5\,t}$

constatées, expliquant quesques-unes des divergences de vues des auteurs. C'est le cas suivant:

La coupe transversale faite tout au commencement du canal déférent droit d'un individu âgé de 26 ans, montre une disposition de la tunique musculaire très intéressante (Fig. 7). Il y a un remarquable développement de la couche moyenne qui s'étend vers la péripherie de la coupe, sa limite exterieure étant imprécise, vu que la c. externe est constituée presque totalement par des fibres obliques, d'autant moins obliques que plus proches des fibres transversales de la c. moyenne. La c. interne est réduite à quelques fibres longitudinales. Nonobstant l'épaisseur remarquable des couches moyenne et externe, cette disposition rappelle la texture de la terminaison du canal de l'épididyme. Deux centimètres à peu près au-delà de cette coupe on voit déjà un aspect (Fig. 8) dont la ressemblance texturale avec la fig. 1 est frappante. La disparition, dans

la portion funiculaire des fibres longitudinales entremêlées aux fibres transversales est plus rapide, de telle façon que, à la hauteur de la coupe de la Fig. 2, on voit l'aspect représenté dans la Fig. 9, où la prédominance des fibres

Fig. 9: 26 ans. Coupe au milieu de la p. funiculaire. $\frac{6{,}8\,i.17{,}7\,m.9{,}1\,e}{33{,}6\,t}$

Fig. 10: 26 ans. Coupe au milieu du seg. inguinal. $\frac{7{,}2\,i.15{,}8\,m.6{,}8\,e}{29{,}8\,t}$

transversales est nette. Cette même prédominance est à remarquer dans le segment inguinal, dont des coupes

Fig. 11: 26 ans. Coupe au commencement du seg. abdomino pelvien. $\frac{14{,}1\,i.13{,}2\,m.10{,}3\,e}{37{,}6\,t}$

Fig. 12: 36 ans. Coupe au milieu de la p. epididymaire. $\frac{14{,}0\,i.10{,}5\,m.11{,}3\,e}{35{,}8\,t}$

transversales du commencement et de la fin sont représentés aux figs. 10 et 11. Ensuite la disposition reprend l'aspect habituel.

Il est encore à remarquer que ce canal déférent présente un diamètre beaucoup moindre que ceux du même âge. Malheureusement nous n'avons pas de données concernant

le développement et l'état des organes sexuels de cet individu.

Si nous comparons la disposition habituelle des couches constatée dans le canal déférent des adultes de 21-29 ans, avec celle que nous avons observé dans un individu âgé de 36 ans, les différences ne sont que très petites: Dans

Fig. 13: 36 ans. Coupe au milieu de la p. funiculaire. $\frac{13{,}6\,i \cdot 9{,}1\,m \cdot 9{,}2\,e}{31{,}9\,t}$

Fig. 14: 36 ans. Coupe au commencement du seg. abdomino pelvien. $\frac{12{,}6\,i \cdot 10{,}3\,m \cdot 13{,}3\,e}{36{,}2\,t}$

la Fig. 12 nous avons la représentation d'une coupe faite à la portion épididymaire, qui peut être mise à côté des figs. 1 et 8; il n'y a à remarquer que le nombre plus petit des fibres longitudinales mélangées aux fibres transversales de la couche moyenne. De même toutes les coupes de la portion funiculaire, dont l'exemple peut être donné par la fig. 13, à comparer avec la fig. 2 et les coupes de la moitié proximale du segment inguinal. Des différences à retenir sont celles qui l'on vérifie dans le segment pelvien: à l'extrémité proximale de ce segment (Fig. 14) la couche moyenne étant mince, se présente plus développée que dans les individus âgés de 21-29 ans. La coupe de la fig. 14 occuperait dans la comparaison une place entre les figs. 4 et 11, le grossissement de la couche moyenne venant à se faire peu à peu, depuis le milieu à peu près du segment inguinal.

Au milieu du segment abdomino-pelvien, l'aspect des couches est l'habituel, les figs. 15 et 5, représentant des

coupes à ce niveau, étant tout à fait superposables. On peut dire le même des coupes de l'extrémité distale (Fig. 16 à comparer avec la Fig. 6), le diamètre du canal mis hors de discussion dans ce cas. En effet, ici le c. déférent se retrécit brusquement à la terminaison, mais le fait est exceptionnel.

En conclusion, dans le canal déférent d'un individu âgé

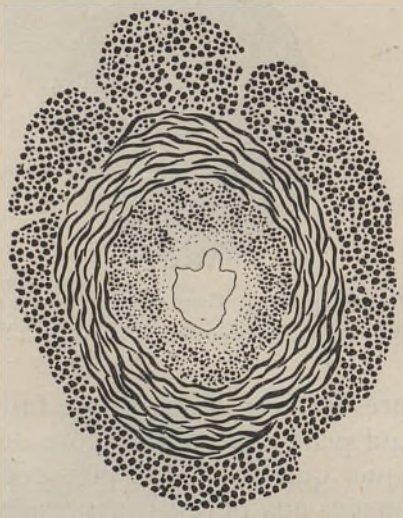

Fig. 15: 36 ans. Coupe au milieu du seg. abdomino-pelvien. $\frac{17{,}3\,i\ 22{,}5\,m.23{,}0\,e}{62{,}8\,t}$

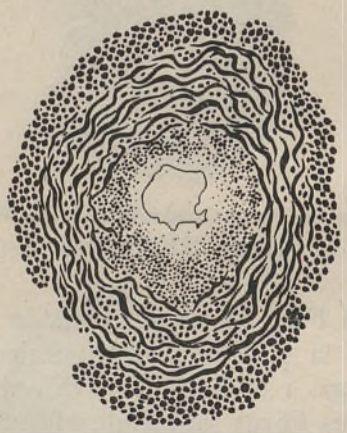

Fig. 16: 36 ans. Coupe à la fin du seg. abdomino-pelvien. $\frac{12{,}6\,i.27{,}7\,m.10{,}5\,e}{50{,}8\,t}$

de 36 ans — et nous avons vérifié que l'on peut généraliser aux individus âgés de 31 à 38 ans, — la couche moyenne est plus développée dans la moitié distale du segment inguinal et au commencement du segment pelvien.

Les coupes du canal déférent recueilli dans le cadavre d'un individu âgé de 40 ans, montrent des détails à enrégistrer: Tout au commencement de la série, la coupe transversale a intéressé par trois fois le canal, qui formait une petite anse enroulée dans une certaine étendue (Fig. 17). Ces trois segments du canal, coupés simultanément, montrent un aspect identique des couches: c. interne irrégu-

lièrement épaisse où on remarque de nombreuses fibres obliques à sa limite externe, c. moyenne dont les fibres transversales sont entremêlées à d'autres longitudinales, c. externe très irrégulière en épaisseur et interrompue aux zones de contact. Des faisceaux de fibres de la couche moyenne passent d'un segment vers l'autre, en unissant étroitement les segments de l'anse, et d'autres faisceaux changent de direction et deviennent faisceaux longitudinaux de la couche externe. La c. externe, qui forme un enveloppement commun aux trois segments, comble les angles dièdres de l'anse, de telle façon que, à l'examen macroscopique, nous n'avons vu qu'un canal déférent un peu plus gros et aplati que les autres canaux étudiés.

Fig. 17: 40 ans. Coupe au milieu de la p. épididymaire

Au long de la portion funiculaire les fibres longitudinales de la couche moyenne disparaissent très rapidement et cette couche se renforce de plus en plus, de telle manière que près de sa

terminaison (Fig. 18) celle-ci est très puissante, dépassant de beaucoup l'épaisseur des autres couches, prises isolé-

Fig. 18: 40 ans. Coupe au milieu de la p. funiculaire. $\frac{18{,}2\,i.34{,}0\,m.14{,}5\,e}{56{,}7\,t}$

Fig. 19: 40 ans. Coupe au milieu du seg. inguinal. $\frac{9{,}7\,i.28{,}5\,m.14{,}8\,e}{53{,}0\,t}$

ment ou même réunies. La couche interne diminue peu à peu d'épaisseur, mais très lentement, et la couche externe se maintient irrégulière.

Fig. 20: 40 ans. Coupe au commencement du seg. abdomino-pelvien. $\frac{12{,}5\,i.14{,}7\,m.10{,}6\,e}{37{,}8\,t}$

Après l'entrée dans le canal inguinal, suivant la réduction de diamètre du canal déférent, la couche moyenne se maintient très épaisse, relativement aux autres couches (Fig. 19); la différence entre cet aspect et celui de la fig. 3 est frappante, mais, de même que dans cette dernière coupe, il y a entremêlement de fibres longitudinales aux fibres transversales, exclusivement dans la zone plus interne. Des différences de la fig. 10 n'existent plus, malgré la différence de l'âge, et nous aurons à revenir sur ce fait.

La prédominance de la couche moyenne se maintient

dans tout le segment inguinal, mais se rendant peu à peu moins nette. Au tiers proximal du segment abdomino-pelvien cette prédominance n'existe plus et, présentant la même disposition, cette couche moyenne est moins épaisse que les autres; elle est toutefois plus épaisse que chez les individus de 21-29 ans (Fig. 4), plus épaisse encore que

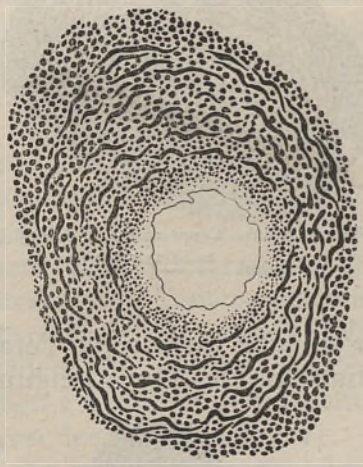

Fig. 21: 40 ans. Coupe à la fin du seg. abdomino-pelvien. $\frac{8{,}6\,i.31.0\,m.9{,}8\,e}{49{,}4\,t}$

Fig. 22: 50 ans. Coupe au milieu de la p. épididymaire. $\frac{9{,}1\,i.29.6\,m.16{,}2\,e}{54{,}9\,t}$

chez ceux dont l'âge est de 31 à 38 ans (Fig. 14), mais elle reproduit presque entièrement l'aspect de la fig. 11, fait encore à retenir. Ensuite les coupes successives du segment abdomino- pelvien montrent une dissociation de plus en plus grande de la couche moyenne par des fibres longitudinales (Fig. 21). Cette couche, c'est-à-dire, la zone où l'on voit des fibres transversales, est très large, mais malgré cela, la prédominance des fibres longitudinales dans la tunique est facile à saisir.

Dans les coupes transversales des canaux déférents d'un individu âgé de 50 ans nous avons fait les observations suivantes:

Dans la portion testiculaire (Fig. 22) la couche externe

présente des épaississements alternant avec des secteurs très minces. La couche moyenne est très épaisse; elle se

Fig. 23: 50 ans. Coupe au milieu de la p. funiculaire. $\frac{6,3\,i.26,1\,m.11,9\,e}{44,3\,t}$

Fig. 24: 50 ans. Coupe au milieu du seg. inguinal. $\frac{12,3\,i.21,7\,m.9,5\,e}{43,5\,t}$

continue insensiblement avec la couche interne par l'établissement d'une zone intermédiaire où des fibres longitu-

Fig. 25: 50 ans. Coupe au commencement du seg. abdomino-pelvien. $\frac{16,0\,i.11,5\,m.10,8\,e}{38,3\,t}$

Fig. 26: 50 ans. Coupe au milieu du seg. abdomino-pelvien. $\frac{16,5\,i.14,0\,m.9,7\,e}{40,2\,t}$

dinales et transversales s'entremêlent. La couche interne est mince.

La portion funiculaire montre une définition plus perfaite (Fig. 23) de la couche moyenne qui est plus puissante encore que dans la portion épididymaire et la plus épaisse

des trois couches de la tunique; ses limites sont bien nettes et il y est remarquable l'absence de fibres longitudinales.

Dans le segment inguinal, dont la moitié proximale (Fig. 24) présente les mêmes caractères de la portion funiculaire, il y a, à partir du milieu vers l'extrémité distale, une réduction d'épaisseur de la couche moyenne avec épaississement de la couche interne, faits bien appréciables au commencement du segment abdomino-pelvien (Fig. 25).

Au milieu du segment pelvien commencent à apparaître des fibres longitudinales (Fig. 26) dans la couche moyenne, qui très lentement deviennent plus nombreuses, sans jamais être atteint l'entremêlement vu dans les coupes des canaux déférents précédemment décrits. Le contraste est bien évident en comparant la Fig. 27 avec les figs. 6, 16 et 21.

Fig. 27: 50 ans. Coupe à la fin du seg. abdomino-pelvien.
$\frac{13{,}3\,i \cdot 19{,}3\,m \cdot 10{,}5\,e}{43{,}1\,t}$

La série des coupes obtenues dans le canal déférent d'un individu âgé de 60 ans complète dans ce sens nos recherches.

Les coupes de l'extrémité proximale révèlent encore un cas où il y a l'enroulement du canal déférent sur lui-même: trois lumières se présentent dans la coupe (Fig. 28). Les parois de deux de ces lumières du canal sont étroitement fusionnées et leurs tuniques musculaires formées par un enchevêtrement de faisceaux de fibres dont la distribution par des couches n'est pas facile à saisir: une mince couche de fibres longitudinales, située sous la muqueuse, interrompue en quelques endroits, constitue la couche interne. Vers le dehors on voit une grosse couche qui dans la zone de contact est formée de faisceaux nettement circulaires, passant d'un segment vers l'autre; une partie de la surface restante est occupée par des fibres circulaires extrêmement mélangées de fibres longitudinales

et l'autre formée exclusivement de fibres circulaires. Ces fibres à direction transversale forment la limite de la coupe dans une grande étendue, des minces faisceaux de la couche externe ayant été détachés par la dissection; sur quelques

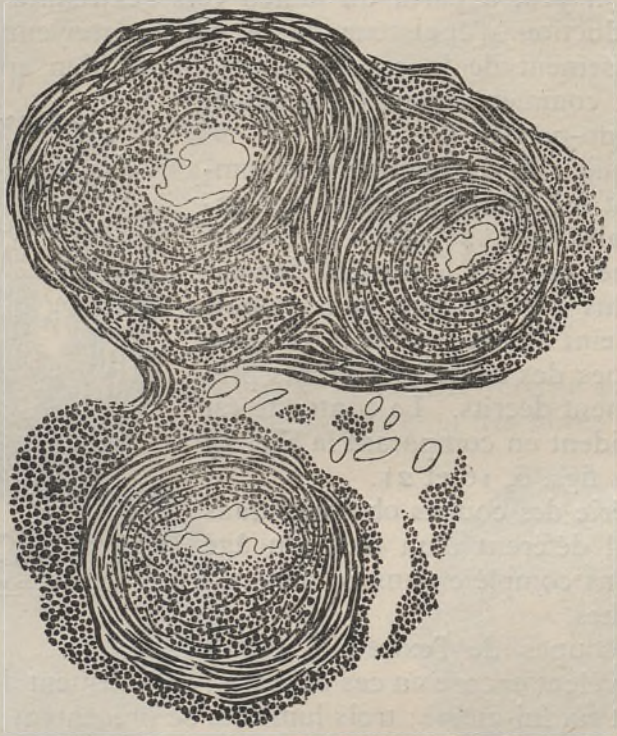

Fig. 28: 60 ans. Coupe au milieu de la p épididymaire

points les faisceaux transversaux deviennent longitudinaux et forment une couche externe typique.

Le troisième segment de l'anse du canal est séparé du cordon formé par les deux autres segments par des vaisseaux, du tissu conjonctif et des faisceaux de fibres lisses coupées transversalement. Dans la paroi de cette lumière les couches sont distinctes, la couche moyenne étant très dissociée en partie de son contour par des fibres longitudinales et la couche externe se présentant continue, mais

irrégulière. Un tractus musculaire rellie ce segment de l'anse aux deux autres, ce tractus étant formé en partie par

Fig. 29: 60 ans. Coupe au milieu de la p. funiculaire. $\frac{5{,}8\,i.28{,}5\,m.14{,}5\,e}{48{,}8\,t}$

Fig 30: 60 ans. Coupe à la fin de la p. funiculaire. $\frac{6{,}8\,i.21{,}7\,m\ 11{,}1\,e}{39{,}6\,t}$

des fibres transversales qui deviennent longitudinales.

Vers le milieu de la portion funiculaire (Fig. 29) la réduction du nombre des fibres longitudinales qui dissocient la couche moyenne est de plus en plus remarquable, cette couche devenant plus puissante. Des fibres obliques et d'autres transversales sont mélangées aux fibres longitudinales de la couche interne, faisant croire à l'absence de cette couche. Ensuite la couche interne se reconstitue peu à peu et à l'extrémité distale de cette portion (Fig. 30) elle est bien nette; ici comme auparavant, la plus grande valeur en épaisseur revient à cette couche.

Fig. 31: 60 ans. Coupe au milieu du seg. inguinal. $\frac{10{,}5\,i.23{,}7\,m.13{,}8\,e}{47{,}3\,t}$

Dans le segment inguinal (Fig 31) l'entremêlement de fibres à la partie plus externe de la couche interne réapparait, rendant moins nette la limite de séparation de cette

couche et de la couche moyenne, mais cette dernière est encore très épaisse.

Dans le segment abdomino-pelvien, coïncidant avec une remarquable réduction du diamètre extérieur du c. déférent, on a à remarquer (Figs. 32, 33, 34) un amincissement de la couche moyenne; en même temps elle est faible et irrégulièrement envahie par des fibres longitudinales. Malgré cela la part qui revient à cette couche dans la constitution de la tunique est encore très importante.

Fig. 32: 60 ans. Coupe au commencement du seg. abdomino-pelvien. $\frac{9{,}0\,i \cdot 11{,}7\,m \cdot 9{,}0\,e}{29{,}7\,t}$

Fig. 33: 60 ans. Coupe au milieu du seg. abdomino-pelvien. $\frac{9{,}3\,i \cdot 12{,}8\,m \cdot 9{,}1\,e}{31{,}2\,t}$

Fig. 34: 60 ans. Coupe à la fin du seg. abdomino-pelvien. $\frac{10{,}5\,i \cdot 15{,}3\,m \cdot 7{,}8\,e}{33{,}6\,t}$

Revenons en arrière pour comparer avec le canal de 25 ans le seul canal déférent dont le porteur était âgé de moins de 20 ans, un petit garçon de 13 ans: Dans la portion épididymaire les couches semblent être d'une égale épaisseur, la couche moyenne très infiltrée de fibres longitudinales. L'aspect continue le même dans toute la portion funiculaire et dans le segment inguinal aussi, la couche moyenne étant un peu plus épaisse qu'auparavant (Fig. 35). Au commencement du segment pelvien l'aspect des coupes s'éloigne de la fig. 4 pour se rapprocher plutôt de la fig. 14; la c. moyenne maintient son épaisseur mais l'entremêlement des fibres

longitudinales aux fibres transversales persiste ancore; dans la portion restante de ce segment l'épaisseur de cette couche augmente encore, mais le nombre des fibres longitudinales y contenu augmente aussi.

Dans la description, que nous venons de faire, nous avons fait de légères références aux différences de l'épaisseur des couches d'un bout à l'autre du canal déférent. Il n'est pas facile de saisir la variation de cette épaisseur, étant que la différence de surface des coupes, parfois très considérable, fausse l'examen. Alors la détermination de l'épaisseur moyenne de chaque couche et le calcul de la partie qui lui appartient de l'épaisseur moyenne de la tunique, nous donnent des chiffres qui, réduits à l'unité, sont tout à fait comparables non obstant leur imprécision, découlant de l'impossibilité de mesurer rigoureusement l'épaisseur de couches dont les limites ne sont souvent que mal définies.

Fig. 35: 13 ans. Coupe au $^1/_3$ proxinal funiculaire.
$\frac{9{,}0\ i \cdot 12{,}0\ m \cdot 9{,}0\ e}{30{,}0\ t}$

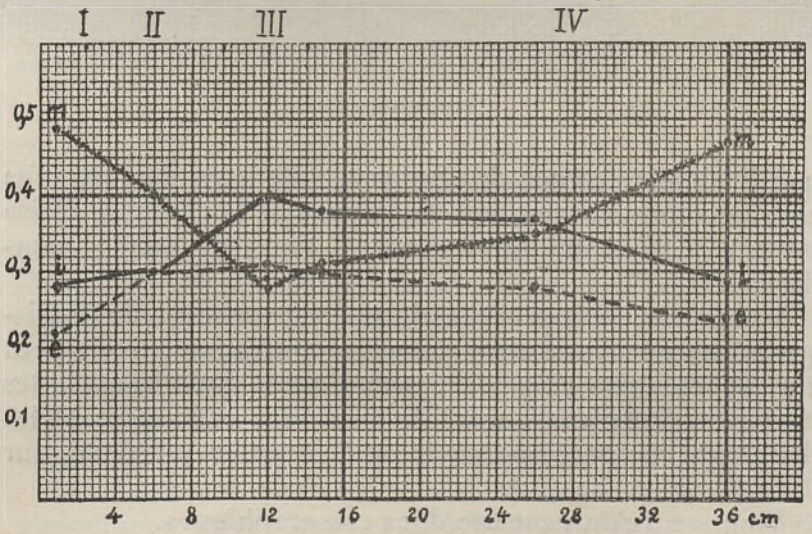

Fig. 36: 13 ans. Variation d'épaisseur des couches de la tunique musculaire d'une extrémité à l'autre du canal déférent

N 10

Faite cette réserve, et on pourrait y ajouter bien d'autres concernant la différence de comportement du canal déférent d'après l'épaisseur de sa paroi, envers le fixateur, son durcissement et rétraction variables pendant l'inclusion, etc., les séries de chiffres obtenus constituent un moyen de comparaison que nous croyons plus précis

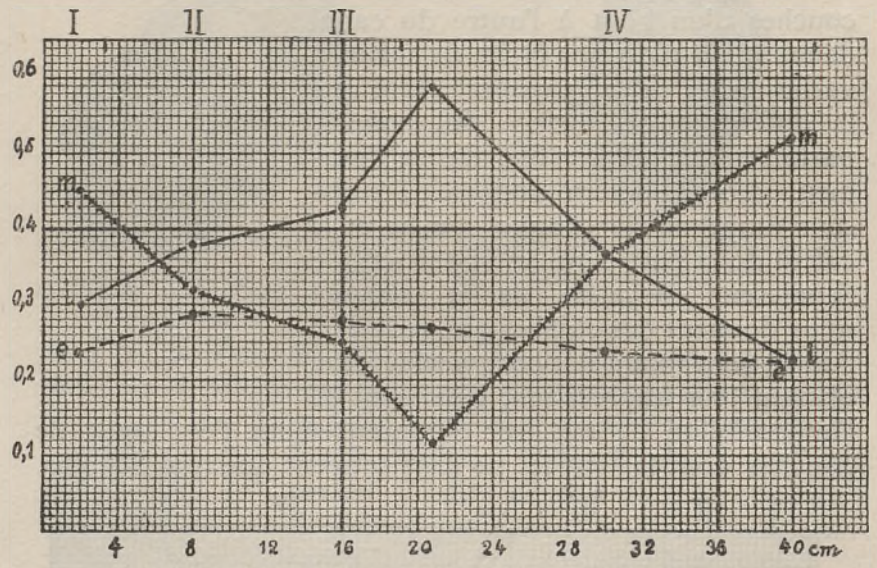

Fig. 37: 25 ans

que le simple examen des coupes ou de leurs dessins, faits en des conditions toujours les mêmes, à la chambre claire ou encore de leurs photographies dans les mêmes conditions.

Par ce moyen nous avons jugé de la variation de l'épaisseur des couches tout au long du c. déférent et cela peut être apprécié avec l'aide de graphiques, dans lesquels les épaisseurs sont marquées sur l'axe des ordonnées et les distances, mesurées à partir de l'extrémité proximal, sur l'axe des abscisses.

Voilà ce qu'on peut lire dans ces graphiques.

L'épaisseur de la c. interne jusqu'au commencement du

segment abdomino-pelvien (Figs. 37, 39, 41) ou jusqu'au milieu du segment inguinal (Figs. 36, 38) augmente sans oscillations à remarquer, le cas du déférent de 50 ans (Fig. 40) mis à part, vu que l'épaisseur a diminué jusqu'au milieu de la portion funiculaire. Dans le segment pelvien l'épaisseur est en diminution plus ou moins rapide (Figs. 36,

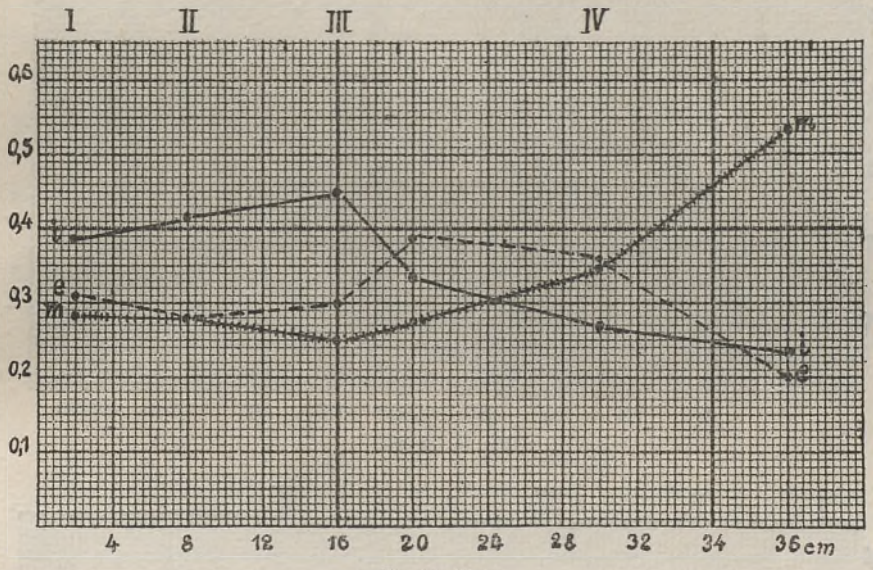

Fig. 38: 36 ans

37, 38, 39, 40), ou se maintient uniforme à peu près (Fig. 41). La c. externe est celle qui présente des variations plus faibles d'épaisseur: elle diminue toujours dans le segment abdomino-pelvien, tandis qu'elle s'épaissit de la portion épididymaire vers la p. funiculaire (Figs. 36, 37), ou, ce qui est la règle, commençant à s'amincir vers le milieu de la p. funiculaire, s'épaississant en suite jusqu'à atteindre le maximum au commencement du segment abdomino-pelvien (Figs. 38, 39, 40, 41) ou un peu auparavant (Figs. 35, 36).

La couche moyenne grossit toujours dans le segment abdomino-pelvien, cette augmentation d'épaisseur commençant à se faire parfois dans le segment inguinal (Fig. 38),

où le minimum d'épaisseur de cette couche correspond au maximum de la couche interne. Dans les segments scrotal

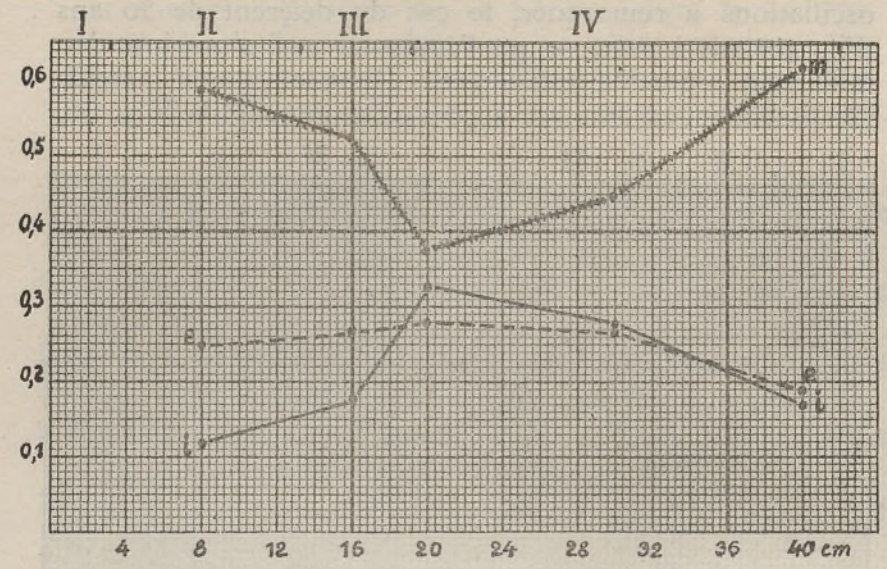

Fig. 39: 40 ans

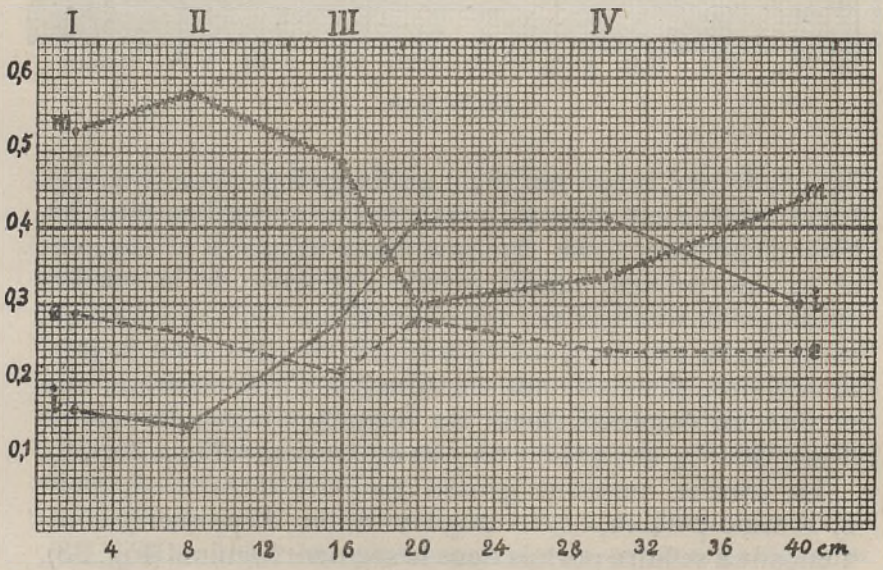

Fig. 40: 50 ans

et inguinal en règle elle diminue, depuis l'extrémité proximale ou après une augmentation intéressant seulement la

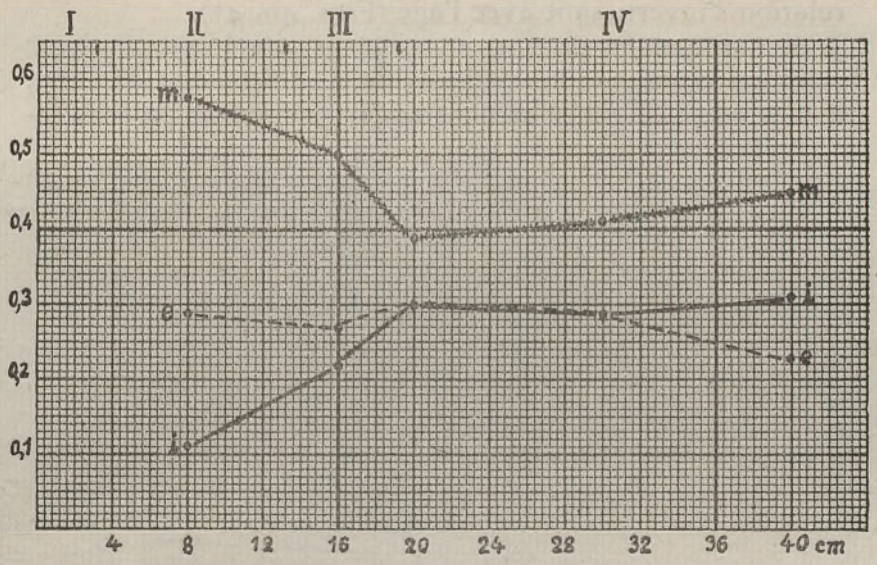

Fig. 41 : 60 ans

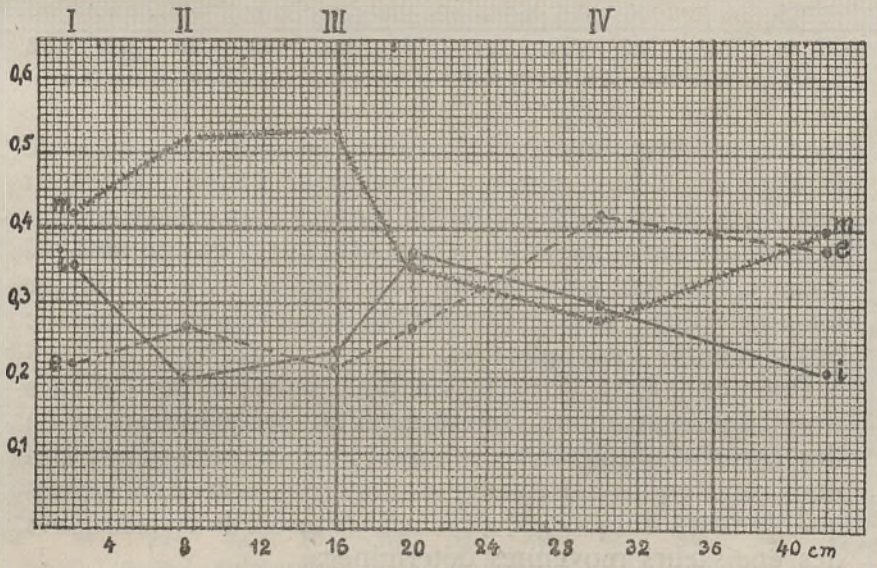

Fig. 42 : 26 ans

portion testiculaire. L'épaisseur de cette couche est plus grand à l'extrémité distale qu'à l'extrémité proximale, cette relation s'invertissant avec l'âge (Figs. 40, 41).

Si maintenant nous comparons le graphique 41 avec celui qui correspond à un individu du même âge (Fig. 37), il y a une différence remarquable; par contre la ressem-

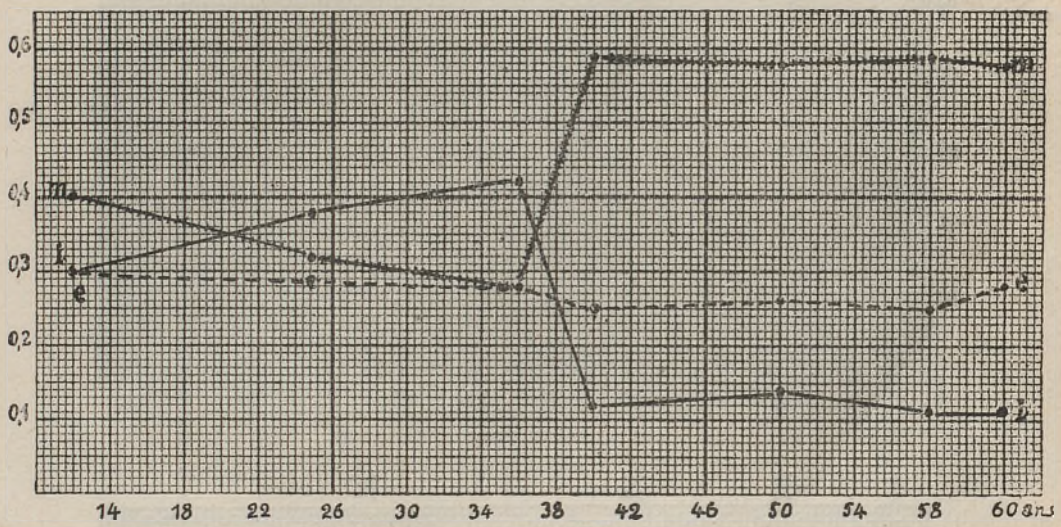

Fig. 43: Variation de l'épaisseur des couches au milieu de la portion funiculaire avec l'âge

blance est frappante entre ce même graphique et celui de la Fig. 40, c'est-à-dire, un individu de 26 ans présentait une disposition texturale de la tunique musculaire identique à celle d'un autre de 50 ans. Ce fait correspondra-t-il à des états identiques de l'appareil génital au point de vue fonctionnelle? Nous poursuivons nos recherches dans le but d'éclairer cette question.

Pour connaître la variation de l'épaisseur des couches avec l'âge, nous avons comparé des coupes prises au milieu des segments funiculaire, inguinal et abdomino-pelvien, et pour rendre plus saisissants les résultats, nous avons marqué dans les dessins 43, 44 et 45 les séries de coordonnées des épaisseurs moyennes déterminées.

En considérant le milieu de la portion funiculaire, on voit (Fig. 43) que la couche externe est celle dont les

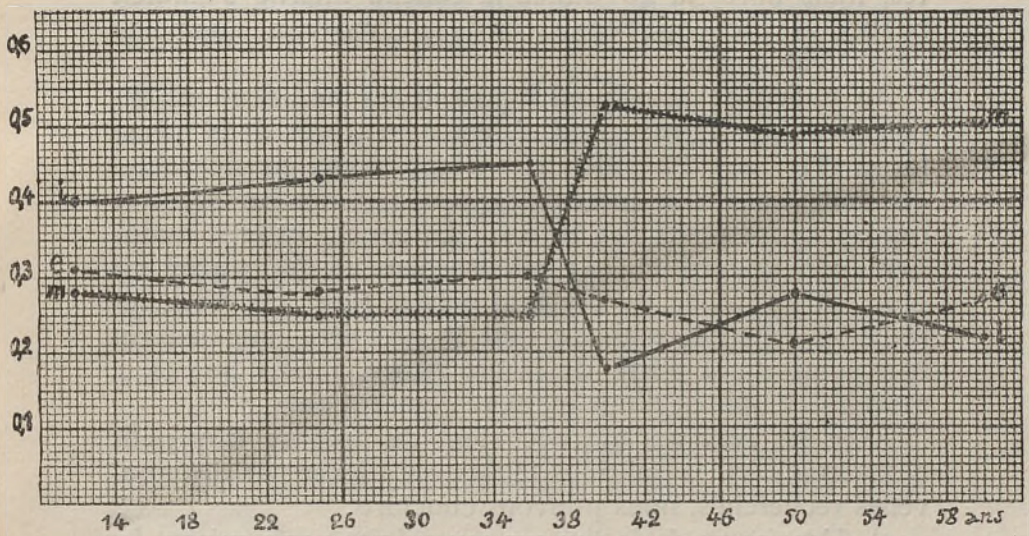

Fig. 44: Variation de l'épaisseur des couches au milieu du segment inguinal avec l'âge

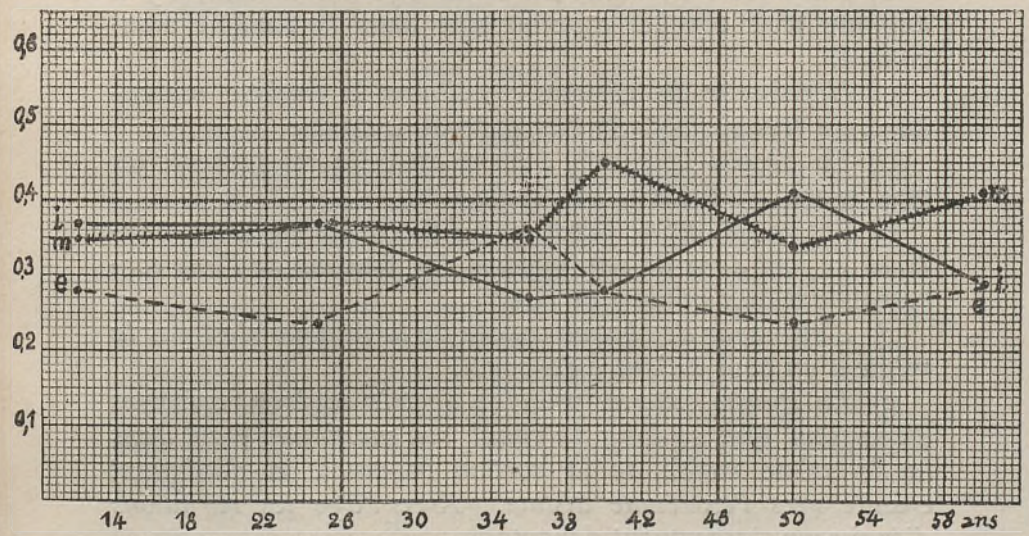

Fig. 45: Variation de l'épaisseur des couches au milieu du segment abdomino-pelvien avec l'âge

oscillations avec l'âge sont moindres. Jusqu'à 36 ans les variations des couches moyenne et interne sont aussi petites, mais après la 40e année la couche interne s'amincit beaucoup tandis que l'épaisseur de la c. moyenne augmente considérablement.

Au milieu de la portion inguinale les modifications déterminées par l'âge, se succèdent à peu près de la même façon (Fig. 44), les différences étant moins considérables que dans la portion funiculaire; après 40 ans les tracés se rapprochent les uns des autres. La couche externe maintient son uniformité. Le rapprochement des tracés est plus net au milieu du segment pelvien (Fig. 45), les c. interne et externe, mais surtout la première, augmentant leur épaisseur à partir de la 40e année, tandis que la c. moyenne s'amincit d'une manière remarquable.

Avec les réserves qui découlent du nombre trop petit d'observations, et qui nous tâcherons à lever par des nouvelles recherches, nous pouvons conclure:

a) *L'épaisseur de la tunique musculaire varie suivant les individus et d'un secteur à l'autre des sections transversales.*

b) *Dans toute l'étendue du canal déférent humain, il y a toujours trois couches concentriques dans la tunique musculaire.*

c) *L'épaisseur des couches constituant la tunique musculaire, est très variable de l'un individu à l'autre.*

d) *En absolu la couche interne est celle qui présente les plus grandes variations de l'épaisseur.*

e) *Les variations de l'épaisseur des couches moyenne et interne se font dans de sens opposés, les maxima de l'une correspondant aux minima de l'autre.*

f) *L'épaisseur de chaque couche de la tunique n'est pas la même d'un bout à l'autre du canal.*

g) *La couche externe présente de très légères variations d'épaisseur tout au long du canal, son maximum étant dans la deuxième moitié de la portion inguinale et diminuant ensuite vers l'extrémité distale. Avec l'âge les variations d'épaisseur s'accentuent davantage.*

h) *L'épaisseur de la couche moyenne est plus considérable dans le segment abdomino-pelvien et vers sa terminaison, le minimum se trouvant dans la portion funiculaire ou dans la moitié proximale du segment inguinal. Après 40 ans cette couche s'épaissit surtout dans la portion funiculaire, un peu moins dans le segment inguinal, restant à peu près la même dans le segment pelvien.*

i) *La couche interne s'épaissit en règle jusqu'à la moitié distale du segment inguinal, pour ensuite s'amincir jusqu'à la terminaison du canal. Dans l'âge mûre l'épaisseur augmente dans la portion funiculaire, un peu moins dans le segment inguinal, ne se modifiant dans le segment abdomino-pelvien que très légèrement; après 40 ans cette couche s'amincit remarquablement dans la portion funiculaire, l'amincissement étant moindre dans le segment inguinal et des oscillations irrégulières s'observant dans le segment abdomino-pelvien.*

B

STRUCTURE DES COUCHES DE LA TUNIQUE MUSCULAIRE

TISSU MUSCULAIRE

Les fibres musculaires lisses qui constituent les couches de la tunique musculaire du canal déférent humain, présentent des dimensions variées, très souvent considérables. Elles sont en règle flexueuses, parfois très flexueuses, de telle façon que même les dimensions des fibres plus petites ne peuvent pas être mesurées, les plus grandes moins encore, vu qu'elles intéressent toujours plusieurs coupes. L'étendue des sections transversales ou obliques permet de juger de leur longueur, étant donné que ces cellules sont de longs fuseaux, parfois bifurqués aux extrémités (Figs. 45, 46).

Les dimensions des fibres sont en rapport avec leur position dans la paroi musculaire du canal: les plus minces occupent la zone plus interne de la couche interne, les plus

grosses forment les assises périphériques de la couche moyenne et à son voisinage la couche externe. Les assises externes de la couche interne et celles qui constituent la partie interne de la couche moyenne sont formées par des fibres de toutes dimensions; elles occupent des positions variées à la partie moyenne de cette zone de transition, des fibres transversales envahissant la couche interne et des fibres longitudinales et obliques s'entremêlant aux fibres transversales de la couche moyenne. Nous avons vu que cet entremêlement se présente à degrés variés suivant le segment du c. déférent considéré, mais il y a très souvent une zone épargnée par l'envahissement, correspondant à la partie plus externe de la couche moyenne où la disposition circulaire des fibres est typique. Ce passage des fibres de l'une couche vers l'autre rend très imprécise la limite commune de ces couches.

De même des fibres transversales de la couche moyenne changent de direction et s'orientent vers la couche externe devenant longitudinales; les déplacements sont moins fréquents ici et par ce fait la limite externe de la couche moyenne est plus nette que la limite interne.

Du côté de la muqueuse quelques fibres se rapprochent de l'épithélium et à la périphérie du canal le tissu conjonctif de la tunique externe envahit la musculaire, bouleversant les faisceaux et rendant confuse la limite de la couche externe.

On voit en conséquence que des rapports très étroits existent entre les couches musculaires externe et moyenne et qu'il n'y a pas d'indépendance entre celle-ci et la couche interne; d'autre part la démarcation rigoureuse de la tunique musculaire n'est pas facile à faire.

FIBRES COLLAGÈNES ET PRÉCOLLAGÈNES

L'observation des coupes, colorées par les procédés banaux, tels que l'hématoxyline-éosine, après fixation par l'alcool-formol, nous montre un certain nombre de faits

intéressants, dont la confirmation en est facilement obtenue moyenant de techniques plus précises.

Le tissu connectif, qui collabore avec les fibres lisses dans la formation de la tunique musculaire, présente des variations remarquables, suivant le point considéré du canal et l'âge. Nous n'avons pas encore saisi le tythme de ces variations.

Dans l'épaisseur même de la couche musculaire, la distribution et la composition du tissu conjonctif n'est pas uniforme: Dans la couche interne (moitié supérieure de la fig. 45) où les fibres musculaires ne montrent pas de tendance à se réunir en faisceaux et s'éparpillent dans la couche, plus éparses vers la muqueuse, le connectif envéloppe complètement les fibres, se montrant de plus en plus abondant vers le lumen du canal; c'est un tissu délicat et fin. Par contre, dans la couche externe (moitié inférieure de la fig. 45), où les fibres se réunissent en des faisceaux quelquefois très gros, le connectif forme des lames anastomosées, émanations de la tunique externe, qui séparent les faisceaux les uns des autres; ce tissu est dense et serré dans les cloisons plus épaisses. Dans la couche moyenne (Fig. 46) les cloisons connectives concentriques s'amincissent du fond vers la périphérie, en suivant le rapprochement de plus en plus étroit des fibres musculaires, dont la réunion en faisceaux est peu fréquente, même à la périphérie; ceux qu'y se trouvent ne comportent qu'un petit nombre de fibres. Ces cloisons délicates reunissent entre elles les cloisons épaisses fibeuses, qui radiairement suivent de la périphérie vers la muqueuse, s'éffaçant peu à peu. Ces faisceaux de fibres musculaires, quelle que soit leur situation, n'ont pas le même diamètre dans toute leur étendue, ce qui dépend du nombre de cellules qui se détachent du faisceau pour s'incorporer à un faisceau du voisinage, présentant la même ou une direction différente, et du nombre de celles qu'ils reçoivent, aucune concordance compensatoire existant entre ces deux mouvements de gain et de perte d'éléments composant les faisceaux.

Les lames conjonctives plus ou moins épaisses, séparant les faisceaux et les fibres musculaires isolées, contiennent des fibres collagènes et des fibres précollagènes, dont l'abondance et la distribution ne sont pas uniformes. Dans la couche interne les fibres collagènes plus grosses, formant de minces faisceaux, sont orientées surtout longitudinalement, changeant constamment de plan, de telle façon que dans les coupes transversales (Fig. 47) elles se présentent comme de courts tronçons; des fibres s'éloignent d'un faisceau pour atteindre et s'incorporer à un autre faisceau et des fibres plus minces s'entremêlent à celles-ci. Les fibrilles précollagènes sont très nombreuses; elles forment un réseau inextricable, plus minces au contact immédiat des fibres musculaires. Dans l'ensemble les faisceaux sont très clairsemés. À la limite externe de la couche commencent à apparaître des faisceaux de fibres intéressés longitudinalement dans le coupe transversale.

L'aspect de le couche externe est différent (Fig. 48). Des grosses trabécules, formées surtout de grosses fibres, sillonnent la couche en tous sens, moins épaisses vers la profondeur, séparant les faisceaux de fibres lisses. Des fibres précollagènes et parfois des fibres collagènes aussi, émanées de ces trabécules, s'insinuent entre les fibres musculaires constituant le faisceau. La grossiéreté des trabécules est plus frappante encore dans les coupes longitudinales.

Dans la couche moyenne les grosses fibres collagènes, suivant une direction parallèle aux fibres musculaires (Fig. 49), forment des faisceaux plus gros à la périphérie. La coupe transversale de cette couche (Fig. 50) montre le passage de fibres collagènes de l'uns vers l'autres faisceaux et leur entrecroisement avec des fibres plus minces qui continuent celles des couches externe et suivent vers la couche interne.

Cette description se rapporte à la portion funiculaire d'un canal déférent de 44 ans. Quelques détails sont à enrégistrer concernant les autres segments. En effet on voit (Fig. 51) que près de la terminaison du segment pel-

vien la différence entre les parties superficielle et profonde de la couche externe s'éfface. Dans la portion épididymaire la différence d'aspect entre les couches externe et moyenne est très petite (Fig. 52), surtout aux points où il y a une transition insensible entre ces couches. Parfois l'aspect est identique à celui de la couche interne bien que plus grossièrement réticulé, (Fig. 53). La couche interne est celle dont l'aspect du tissu conjonctif est moins susceptible de variations (Figs. 52, 54). L'aspect de la couche moyenne dépend de l'entremêlement des fibres longitudinales aux fibres transversales, très régulier où il est très petit (Fig. 52, 55), très confus où il est considérable (Fig. 54).

FIBRES ÉLASTIQUES

La tunique musculaire du canal déférent humain est mal pourvue de fibres élastiques. Même en forçant la coloration par le Weigert, on ne réussit qu'à colorer un petit nombre de ces fibres, qui par leur netteté ne se montrent pas égales à celles qui appartiennent à la paroi des vaisseaux compris dans la coupe.

On sait, malgré quelques divergences d'opinion de plusieurs histologistes, que les fibres élastiques occupent de préférence la zone plus profonde de la muqueuse où elles y constituent chez l'adulte une formation puissante à laquelle Cutore a donné le nom de *anneau élastique* et Spangaro *tube* ou *stratum élastique sous-muqueux*. Cette couche est formée de fibrilles longitudinales et transversales, dont la proportion dépend du segment considéré, les premières étant plus nombreuses dans la portion funiculaire et le segment inguinal.

L'anneau élastique empiète plus ou moins sur la couche musculaire interne et cela depend plutôt de l'âge que du segment considéré du canal déférent. Les coupes longitudinales mieux que les coupes transversales (Figs. 56, 57) permettent de saisir ce fait. On voit de fibrilles minces flexueuses et avec une orientation prédominante longitudi-

nale s'éparpiller, dans le connectif intercellulaire de la couche musculaire interne.

Dans la couche moyenne les fibres élastiques qu'on y peut observer (Figs. 58, 59), sont les unes nombreuses, extrêmement délicates, peu colorables par le Weigert, nullement par l'orcéine, se disposant dans le sens des fibres musculaires, rares celles qui prennent une direction radiaire; les autres peu nombreuses, relativement grosses, prennant bien le Weigert, un peu moins l'orcéine, traversant obliquement la couche au sein des cloisons conjonctives plus épaisses.

Quelques unes des fibres élastiques de la couche externe (Figs. 60, 61) sont les plus volumineuses de toutes celles qui se trouvent dans la paroi musculaire du canal déférent; elles continuent les fibres de la tunique externe, progressant radiairement, en s'unissant dans son trajet à d'autres grosses fibres longitudinales, les unes et les autres suivant les tractus conjonctifs qui séparent les faisceaux de fibres musculaires; des fibrilles très minces, moins colorées, suivent les cloisons plus délicates.

En étudiant les canaux déférents d'individus moins âgés que celui qui a donné les coupes que nous venons de présenter (60 ans), on rencontre des différences considérables concernant le nombre et le volume des fibres élastiques.

Chez les individus de 20 à 30 ans l'anneau élastique est moins épais, les fibres moins serrées et moins colorables; les fibres qui de l'anneau envahissent la musculaire sont peu nombreuses, plus pâles après coloration, et ne s'étendent que peu profondément entre les fibres musculaires. Dans la couche moyenne on ne voit que de rares fibres radiaires, les fibres longitudinales étant très rares.

La richesse de la couche externe en fibres élastiques est moindre que dans le canal déférent de 60 ans, mais en comparant cette couche avec les autres de la tunique musculaire, elle se montre pourvue d'un squelette élastique plus développé et plus net.

Les différences sont plus accentuées encore sur le canal

déférent de 13 ans, où, il faut le remarquer, l'anneau élastique est bien appréciable et formé surtout de fibres longitudinales.

APPAREIL NERVEUX

L'emploi du procédé à l'argent réduit de Cajal, après fixation par l'hydrate de chloral, révèle dans la tunique musculaire nombreuses fibres nerveuses constituant le *plexus myospermaticus* de Sclavunos, dont la richesse n'est aucunement comparable à celle qui a été figurée par cet auteur dans son mémoire, d'après des préparations du canal déférent du Rat, obtenues par le procédé de Golgi.

Dans les cloisons conjonctives interfasciculaires et intercellulaires (Fig. 62) on voit les sections transversales et des tronçons plus ou moins longs de fibres nerveuses amyéliniques. De loin en loin et dans les cloisons plus épaisses et fibreuses, des formations elliptiques sont traversées en tous sens par des fibres plus on moins nombreuses, unies par une substance se présentant amorphe, aucune gaîne lamelleuse étant appréciable. La suite des coupes montre la continuité de ces formations avec des nerfs de la tunique conjonctive du canal déférent, constitués exclusivement par des fibres amyéliniques et montrant la gaîne lamelleuse caractérisque.

Sur les fibres musculaires coupées longitudinale, transversale ou obliquement, les fibres nerveuses attirent l'attention. L'étude de ces fibres nerveuses qui parcourent la surface des fibres musculaires est très intéressante (Fig. 63). Ces fibres extrêmement délicates, toujours flexueuses, jamais variqueuses, s'anastomosent entre elles formant un réseau à mailles allongées longitudinalement dont la continuité avec des fibres intercellulaires est facilement vérifiable. Fréquemment elles changent tout à coup de direction et la coudure formée se présente dans la coupe de la cellule comme un point, plus gros que le diamètre de la fibre; d'autres grossissements des fibres ne sont que des points nodaux du réseau.

On peut voir à la périphérie des coupes transversales, même les plus petites, correspondant aux extrémités de la cellule, des points sombres, seuls ou intercalés de courts filaments, quelquefois terminant par des points noirs. Ce sont des fibres nerveuses longitudinales qui rampent à la surface de la cellule, coupées transversalement ou comprises dans une certaine étendue de leur trajet dans l'épaisseur de la coupe. Parfois dans une fibre musculaire très longue, coudée brusquement, dont la coudure est intéressée tangentiellement par la coupe, une zone plus sombre, homogène représente la section; le contour de cette zone est marqué par une série discontinue de traits et de points, ces derniers étant unis aux filaments minces et délicats qui parcourent la surface de la cellule.

Après plusieurs anastomoses quelques rares filets terminent librement en pointe ou leur extrémité s'aplatit contre la surface en formant des élargissements spatuliformes.

Nous n'avons jamais rencontré des cellules ganglionnaires dans l'épaisseur de la tunique musculaire, quel que soit le segment considéré du canal déférent.

Les constatations que nous avons fait sur la structure des couches de la tunique musculaire du canal déférent de l'adulte, nous auctorisent à en tirer les conclusions suivantes:

a) *Le tissu musculaire de la tunique contractile du canal déférent humain est constitué par des fibres musculaires lisses du type fusiforme, parfois bifurquées à leurs extrémités.*

b) *Les fibres musculaires sont très variables dans leurs dimensions, les plus minces appartenant à la couche interne, les plus grosses à la couche externe; la couche moyenne est formée dans la zone interne par des fibres minces et à la périphérie par des fibres grosses.*

c) *Des fibres passent, en changeant de direction, d'une couche vers l'autre, le passage étant plus fréquent de la couche interne vers la moyenne, rendant plus intimes les rapports de ces tuniques.*

d) *Du lumen vers la périphérie la tendance des fibres*

musculaires à se réunir en faisceaux est de plus en plus nette, ces faisceaux étant très rares dans la couche interne, constants et volumineux dans la couche externe.

e) *Les fibres musculaires, isolées les unes des autres au associées en faisceaux, sont unies et enveloppées par du tissu connectif, formant des cloisons minces qui se réunissent de distance à distance à d'autres cloisons plus épaisses.*

f) *Les cloisons plus épaisses, fibreuses, et de même les cloisons minces, à trame lâche, délicate, sont constituées par des fibres collagènes et précollagènes, celles-ci plus nombreuses au contact des cellules musculaires, où elles forment un réseau inextricable extrèmement fin.*

g) *Il y a des différences de distribution du connectif, suivant les segments considérés du canal déférent, en rapport avec l'agencement des fibres musculaires et l'épaisseur des couches.*

h) *Le connectif intercellulaire et interfasciculaire de la tunique musculaire est très pauvre en fibres élastiques, dont le nombre augmente avec l'âge.*

i) *Des fibres élastiques, les unes sont parallèles aux fibres musculaires, les autres, de plus grande taille, sont radiaires.*

j) *La richesse de la couche interne en fibres élastiques dépend de l'épaisseur de l'anneau élastique sous-muqueux, cet anneau tendant à empiéter sur la couche avoisinante.*

k) *Les élements élastiques de la tunique musculaire du canal déférent, traités par l'orcéine ou par le Weigert, se comportent d'une façon un peu différente de ceux qu'on peut observer dans les vaisseaux compris dans la même coupe.*

l) *Les cellules musculaires sont atteintes par plusieurs fibres nerveuses amyéliniques, qui parcourent le connectif intercellulaire, provenant des nerfs qui suivent les cloisons interfasciculaires; ces fibres se ramifient et s'anastomosent irrégulièrement à la surface de la cellule et quelques unes terminent en pointe ou par aplatissement spatuliforme.*

m) *Il n'y a pas de cellules nerveuses ganglionnaires dans l'épaissenr de la tunique musculaire.*

C

CONSIDÉRATIONS HISTO-PHYSIOLOGIQUES

Des observations que nous avons faites découlent plusieurs faits qui sont à retenir au point de vue physiologique.

En ne considérant que la direction et la puissance des faisceaux musculaires, quelle que soit leur situation dans la paroi, il faut tout d'abord convenir que les faisceaux longitudinaux, soit de la couche externe, soit de l'interne, soit encore ceux qui se trouvent entremêlés aux faisceaux circulaires, sont plus nombreux et forment dans son ensemble un tractus plus puissant dans les segments ascendants du canal déférent (portions scrotale et inguinale avec leur maximum dans la moitié distale ou dans la terminaison du trajet inguinal) que dans le segment descendant (segment abdomino-pelvien). Par contre les fibres circulaires sont plus nombreuses dans ce dernier segment que dans les portions épididymaire, funiculaire et inguinale, leur minimum se trouvant dans le segment inguinal.

Maintenant rappellons-nous qu'à l'intérieur de l'enveloppe fibreuse du cordon spermatique, au milieu du tissu conjonctif qui unit les éléments composant le cordon, il y a des faisceaux longitudinaux de fibres lisses du crémaster interne, faisceaux qui se raréfient au-dedans du canal inguinal. En conséquence la musculature longitudinale intrinsèque de la portion ascendante du canal déférent est renforcée par une musculature, longitudinale aussi, extrinsèque, vu qu'elle appartient en propre au cordon spermatique.

D'autre part la musculature longitudinale du segment descendant existe toute seule, sans aucun renforcement des formations du voisinage et c'est précisément dans ce segment que la musculature circulaire est plus développée.

Un autre fait qui ne peut pas être oublié c'est le suivant : Les couches musculaires concentriques constituant la paroi

du canal déférent ne sont pas séparées par du tissu conjonctif; bien au contraire, il y a de la continuité établie par des faisceaux qui s'échangent entre elles, assurant une dépendance mutuelle dont le rôle physiologique doit être considérable. On ne pourra nullement dire ce que Engelmann l'a dit des couches musculaires intestinales, qu'il est fréquent que l'une soit au repos pendant que l'autre est le siège de mouvements.

Cette enveloppe musculaire du tube épithéliale, est toute contenue dans un étui fibreux qui à son tour est parcouru à sa surface par les gros faisceaux musculaires striés du crémaster externe.

Dans l'acte du coït les vésicules séminales sont plus ou moins complètement vidées dans les canaux éjaculateurs. Pour le remplissement des vésicules, qui ne se fait aucunement au moment même de l'éjaculation, mais préalablement, vu qu'elles contiennent toujours du sperme, il faut admettre un mouvement de progression des spermatozoïdes, s'accomplissant d'une façon continuelle ou par saccades ou par l'une et l'autre de ces manières. On rencontre toujours des spermatozoïdes dans les canaux vecteurs de l'adulte, examinés dans les circonstances les plus variées; ils s'amassent peu à peu dans les vésicules séminales qui dans les grands jouisseurs des plaisirs sexuels acquièrent des dimensions parfois énormes. Ce mouvement est accéléré au moment de l'éjaculation et des masses de spermatozoïdes qui se trouvaient en progression sont ajoutés au contenu des vésicules qui suit son chemin vers l'urèthre.

Dans la progression des spermatozoïdes la musculature du canal déférent joue un rôle très important.

Des mouvements propres des spermatozoïdes ne peuvent pas être mis en ligne comme cause de leur progression: On sait qu'ils sont inertes dans la glande génitale et dans les voies éfférentes, étant comme agglutinés les uns aux autres, les masses se fluidifiant peu à peu par l'addition des produits de sécretion de l'épithélium des cônes éfférents.

du canal épididymaire et du canal déférent; d'après Dalcq, chez les Mammifères leurs mouvements ne s'éveillent que sous l'influence de la sécrétion prostatique.

Une cause de progression à prendre en considération est sans contredit la *vis a tergo:* la masse des spermatozoïdes formés d'une façon continuelle pendant toute la durée de la vie sexuelle étant considérable, la poussée centrifuge joue un rôle important dans la progression du sperme. Cette poussée est aidée par l'action des cils vibratils de l'épithélium de revêtement des canaux à jusant du réseau de Haller. Une troisième cause est à présumer: On sait, depuis les recherches très précises de Bayliss et Starling sur la musculature de l'intestin, que les muscles lisses sont soumis à des variations rythmiques du tonus, entièrement automatiques, qui parcourent le muscle dans une direction toujours la même. Possédant une couche musculaire puissante il est à croire que la lumière du canal déférent présente incessamment des variations de calibre qui, quoique faibles, agissent sur le contenu du canal, concourant pour assurer sa progression permanente.

Le déplacement des spermatozoïdes sous ces actions se fait nécessairement avec lenteur et il est continu comme les forces agissantes. Des poussées brusques surviennent fréquemment, tout à fait étranges à l'acte du coït: Le crémaster externe se contracte dans des circonstances très variées, dans la toux, dans les éfforts de la défecation, dans les grands éfforts musculaires des membres exigeant la contraction des muscles de la paroi abdominale, dans le vomissement, sous l'influence du froid et des chocs émotifs etc.; véritable appareil élévateur de la glande génitale, sa contraction fait rapprocher le testicule de l'anneau inguinal externe, reduisant la longueur du cordon spermatique; d'autre part, par son éventail terminal, la tunique érythroïde des bourses, il détermine la retraction des enveloppes testiculaires. L'excitation atteint le plus souvent le crémaster moyen de Klein et Barrois de l'enveloppe fibreuse et le crémaster interne du

feuillet pariétal de la vaginale et du cordon spermatique et par contrecoup la musculature intrinsèque du canal de l'épididyme et du déférent. Il y a une compression plus forte de la masse des spermatozoïdes contenus dans les canaux séminifères, donc renforcement de la *vis a tergo* et les spermatozoïdes sont poussés brusquement jusqu'à l'entrée du canal déférent, dont la paroi est le siège de mouvements dits péristaltiques.

Tout cela s'accomplit aussi dans le coït, renforcé encore par le congestion de tous les organes génitaux.

En considérant les données morphologiques et avec les réserves qui découlent de ce fait, on doit assigner aux mouvements péristaltiques du canal déférent des caractères particuliers.

On considère habituellement dans le canal déférent des contractions circulaires se propageant de proche en proche, comme une onde, tout le long du canal, en présentant l'apparence d'un mouvement vermiculaire. Ce serait un mouvement comparable à celui que l'on observe dans l'intestin, le stomac, l'œsophage, l'uretère. Budge chez le Lapin et le Chat en a fait la description, confirmée par Fick.

Mais, d'après J. F. Guyon, quelle que soit la partie du tube digestif que l'on considère « l'élément principal du mécanisme musculaire auquel on a donné le nom de péristaltisme est l'opposition qu'il y a entre les mouvements de chaque couche, qui sont de sens inverse. Qu'un bol alimentaire se présente, par exemple, à l'entrée du pharynx, celui-ci contracte d'abord ses fibres longitudinales, d'où élévation et raccourcissement du conduit, qui porte, pour ainsi dire, son extrémité inférieure au-devant de l'aliment; les fibres circulaires, jusque là relâchées, s'en saisissent alors par une contraction secondaire et poussent vers l'œsophage, tandis que le relâchement concomitant des fibres longitudinales accélère le mouvement de descente ». (J. F. Guyon).

Alors la tunique musculaire du canal déférent n'ayant pas

des dispositifs conjonctifs permettant, comme dans le tube digestif, que les couches des fibres longitudinales se contractent, pendant le relâchement de la couche de fibres circulaires, et vice versa, le mécanisme du mouvement doit être un peu différent, les mouvements péristaltiques de l'intestin, de l'œsophage, de l'uretère n'étant non plus tout à fait identiques d'ailleurs (Luciani).

Les différences entre les mouvements, qui d'une façon générique sont nommés péristaltiques, et particulièrement les caractères du péristaltisme du canal déférent n'ont pas passés inaperçus et ont suscité des recherches expérimentales dont les résultats ne sont pas tout à fait concordants.

En effet L. Fick et Lœb chez le Chien ont vu, sous l'action de plusieurs excitants, plutôt une contraction diffuse de tout le canal. Kölliker et Virchow sur un supplicié, après l'électrisation ont constaté une forte contraction du canal sans péristaltisme, et de même Nagel, en soumettant le canal déférent du Chien à des excitants électriques, mécaniques et thermiques, a vérifié seulement le raccourcissement de tout le canal, aucun mouvement vermiculaire étant appréciable. Au contraire on peut lire dans l'exposition physiologique de H. Busquet que « E. H. Weber a observé des mouvements péristaltiques apparaissant sur le canal déférent du lapin excité électriquement, Budge (1858) a fait des constatations analogues par la faradisation de certaines racines de la moelle. S. Akutsu (1903) a confirmé sur le cobaye les faits établis par les auteurs précédents sur le Lapin » (p. 39).

Il nous semble que les données morphologiques nous permettent de préjuger d'une façon logique les mouvements dont le canal déférent est susceptible, la confirmation appartenant à l'analyse physiologique et à l'expérimentation.

On sait que le muscle lisse étant capable de contraction automatique et rythmique, jouit d'une capacité de conduction élevée, la contraction d'une fibre se propageant peu à peu aux autres par voie purement musculaire.

Une contraction des couches lisses longitudinales du canal déférent, partie de son commencement gagnera de proche en proche tous les segments jusqu'à sa terminaison, suivie immédiatement d'une autre, celle-ci d'une troisième et ainsi de suite, de telle façon que, supposant une file de cellules lisses s'étendant d'un bout à l'autre du canal, celle-ci présentera une série de ondulations, comme une corde en vibration. Ces ondulations sont concordantes dans tout le contour d'une même section transversale, quelle que soit leur situation, cette concordance étant assurée par la conduction dans le sens transversal et aussi par la contraction des fibres circulaires. Considérant la topographie et les rapports de continuité de la couche de fibres circulaires, les couches de la tunique musculaire ne peuvent pas se contracter pour son compte et d'une façon indépendante, leurs contractions sont simultanées, celles de la couche circulaire se propageant tout au long du canal. Les étranglements du canal déterminés par les contractions des fibres longitudinales coïncident avec ceux provoqués par la contraction des fibres circulaires. Tout se passe comme si des anneaux de constriction se succédaient sur le tube progréssant dans le sens distal. Un petit amas de spermatozoïdes qui atteigne le canal déférent, est poussé en avant, ayant en arrière une constriction et en avant un élargissement par relâchement de la tunique musculaire toute entière.

Possédant des couches de fibres longitudinales si puissantes, on peut admettre que la contraction vermiculaire soit accompagnée d'un raccourcissement du canal, et ce raccourcissement doit être plus considérable dans les segments scrotal et inguinal que dans le segment abdomino-pelvien. La comparaison de l'épaisseur des couches musculaires longitudinales porte à croire que ce raccourcissement n'est nullement comparable au mouvement identique des segments du tube digestif et de l'uretère; dans le canal déférent il doit être de beaucoup plus considérable.

La réduction du calibre du canal doit ête important mais le retablissement du diamètre primitif très rapide, grâce à l'action de l'anneau élastique; par la prédominance de grosses fibres longitudinales cette couche élastique empechera encore la formation de coudures trop serrées du tube, qui seraient un obstacle à la progression du sperme.

Avec l'avancement de l'âge, l'épaisseur des assises de fibres longitudinales augmente dans la portion funiculaire et dans le segment inguinal, moins dans ce dernier; les modifications de l'épaisseur dans le segment abdomino-pelvien sont très légères. Des modifications dans le même sens se passent dans la couche de fibres circulaires.

En conséquence il y a un renforcement musculaire dans la portion ascendante du canal déférent, donc une plus grande énergie dans les contractions qui assurent la progression du sperme.

Vers la fin de la période de l'activité sexuelle, à l'approche de la vieillese, on observe l'amincissement des couches de fibres longitudinales, surtout dans les segments funiculaire et inguinal.

D'après les données morphologiques on peut donc présumer que:

a) *La progression des spermatozoïdes au long du canal déférent soit assurée d'une façon continuelle par la «vis a tergo», par les mouvements du revêtement cilié de la muqueuse et par les variations rythmiques do tonus de la musculature.*

b) *Dans toutes les circonstances susceptibles de déterminer la contraction du crémaster externe, la progression du sperme soit accélérée par les mouvements péristaltiques du canal.*

c) *Les mouvements péristaltiques soient plus énergiques dans la portion ascendante du canal déférent et à ces mouvements s'ajoute le raccourcissement du canal.*

d) *Le péristaltisme du canal déférent, résultant de la contraction simultanée des couches composant la tunique musculaire, soit plus énergique que celui que l'on observe dans l'intestin et dans l'uretère.*

e) *Dans la dynamique du canal déférent le rôle le plus important appartienne aux fibres longitudinales.*

(Recherches faites à l'Institut d'Histologie et Embryologie, avec l'aide de la Junte d'Education Nationale).

LITTÉRATURE

Berdal (H.): *Histologia normal.* 2.ª edición española, corregida y aumentada por el Dr. Carlos Calleja y Borja-Tarrius. Hijos de T. Espasa, Barcelona.

Branca (A.): *Précis d'Histologie*, 5me édition, Paris. J.-B. Baillière et Fils, 1921.

Busquet (H.): *L'appareil génital male*, in «Traité de Physiologie normale et pathologique» de Roger. T. XI, Réproduction, 1927.

Chiarugi (Giulio): *Istituzioni di Anatomia dell'uomo.* Seconda edizione, Vol. III. Società editrice libraria, Milano, 1925.

Cutore (Gaetano): *Le fibre elastiche ed altre particolarità di struttura del condotto deferente. Ricerche comparate di Anatomia microscopica.* «Archivio italiano di Anatomia e di Embriologia», Vol. XVII, 1919-1920, p. 284.

Dalcq (Albert): *Les bases physiologiques de la fécondation et de la parthénogénèse.* Collection «Les problèmes biologiques». Les Presses universitaires de France, 1928.

Eberth (C. J.): *Die männlichen Geschlechtsorgane*, in «Handbuch der Anatomie des Menschen» herausgegeben von Karl von Bardeleben. 7e vol., Gustav Fischer, Jena, 1904.

Guyon (J. F.): *Intestin* in «Richet, Dictionnaire de Physiologie», T. IX.

Klein (E.): *Nouveaux éléments d'Histologie*, trad. sur la 2me édition anglaise et annotés par Variot (G). Octave Doin, Paris, 1885.

Kölliker (A): *Éléments d'Histologie humaine.* 2me édition française revue et corrigée d'après la cinquième édition allemande par Marc Sée. Victor Masson et Fils, Paris, 1868.

Krause (Rodolphe): *Cours d'Histologie normale.* Adaptation française par le Dr. Rémy Collin. Société d'Éditions scientifiques et médicales. Paris, 1912.

Levi (Giuseppe): *Trattato di Istologia.* Unione tipografico-editrice torinese, Torino, 1927

Luciani (L.): *Fisiologia dell'uomo*, Vol. II, 3e édit, 1910, Vol. V, 1913.

Pasteau (O.): *Appareil génital de l'homme*, in «Traité d'Anatomie humaine de P Poirier et A. Charpy, Tome 5me, 1r fascicule, 2me édition. Masson et Ce, Paris, 1907.

Policard (A.): *Précis d'Histologie physiologique*, 2me édition, Gaston Doin et Ce, Paris, 1928.

Prenant (A.) et **Bouin (P.)**: *Traité d'Histologie*, T. II, Masson et Ce, Paris, 1911.

Sala (Luigi): *Apparecchio uro-genitale*, in «Trattato di Anatomia umana», Vol. III, Splancnologia. Francesco Vallardi, Milano, 1914.

Sclavunos (Georges): *Ueber die feineren Nerven und ihre Endigungen in den männlichen Genitalien.* «Anatomischer Anzeiger», Vol. 9, 1894, p. 42.

Stöhr Jr (Philipp): *Mikroskopische Anatomie des vegetativen Nervensystems.* Julius Springer, Berlin, 1928.

Strong (Oliver S.) and **Elwyn (Adolph)**: *Bailey's textbook of Histology*, seventh edition. New Jork, William Vood and Company, 1925.

Testut (L.): *Traité d'Anatomie humaine*, 7me édition, Tome IV. Gaston Doin, Paris, 1923.
Timofew (D): *Zur Kenntnis der Nervenendigungen in den männlichen Geschlechts organen der Sauger*, « Anatomischer Anzeiger, Vol. 9, 1894, p. 342.
Toldt: *Lehrbuch der Gewebslehre*, 3. Auflage.
Tourneux (F.): *Précis d'Histologie humaine*. 2me édition, O. Doin et Fils, Paris, 1911.

(Dessins et microphotos de l'auteur).

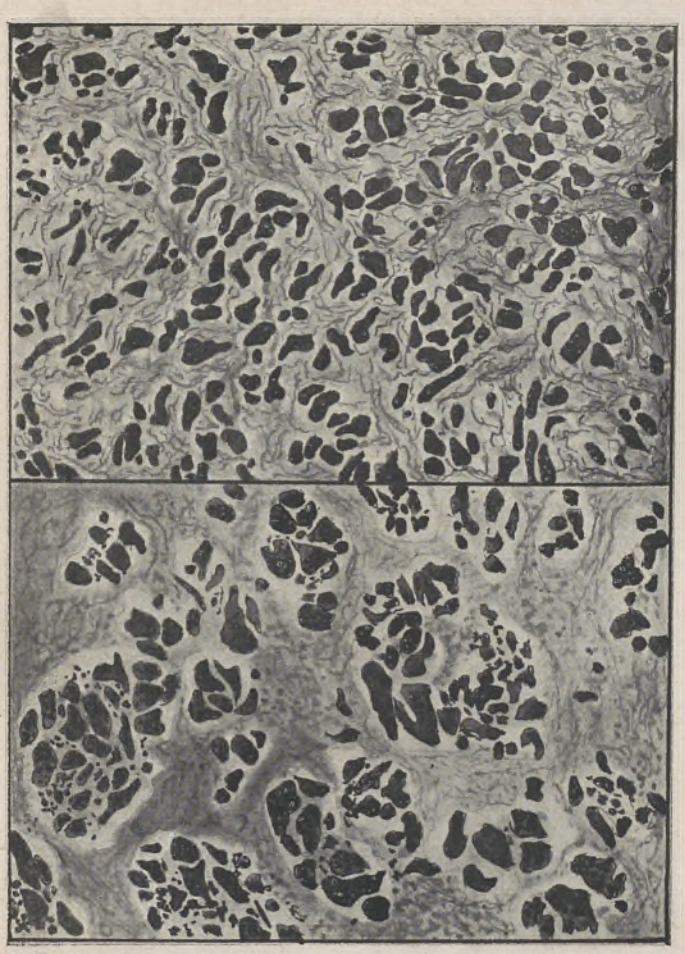

Fig. 46 : Coupes transversales de la couche externe (moitié inferieure) et de la couche interne (moitié supérieure), Imprégnation incomplète (hydrate de chloral, nitrate d'argent). 850 ×.

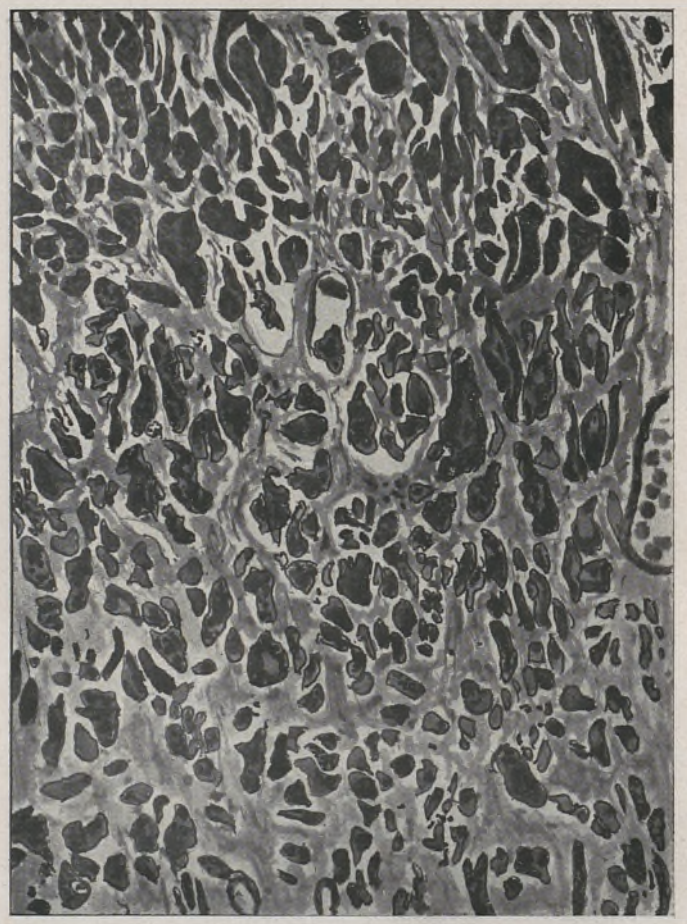

Fig. 47 : Coupe longitudinale de la couche moyenne.
Imprégnation incomplète (hydrate de chloral, nitrate d'argent). 850 ×.

Fig. 48: Canal déférent de 44 ans.
Coupe transversale de la partie moyenne de la portion funiculaire.
Proc. de Levi-Barbacci. 920 ×.
Couche interne en haut et à droite, c. moyenne en bas et à gauche.

Fig. 49: Canal déférent de 44 ans.
Coupe transversale de la partie moyenne de la portion funiculaire.
Proc. de Levi-Barbacci. 920 ×. Couche externe.

Fig. 50: Canal déférent de 44 ans.
Coupe transversale de la partie moyenne de la portion funiculaire.
Proc. de Levi-Barbacci. 920 ×. Couche moyenne.

Fig. 51: Canal déférent de 44 ans.
Coupe longitudinale de la partie moyenne de la portion funiculaire.
Proc. de Levi-Barbacci. 920 ×. Couche moyenne.

Fig. 52 : Canal déférent de 44 ans.
Coupe transversale de l'extrémité distale du segment abdomino-pelvien.
Proc. Levi-Barbacci. 410 ×. Couche externe (en bas et à gauche)
et une partie de la couche moyenne (en haut et à droite).

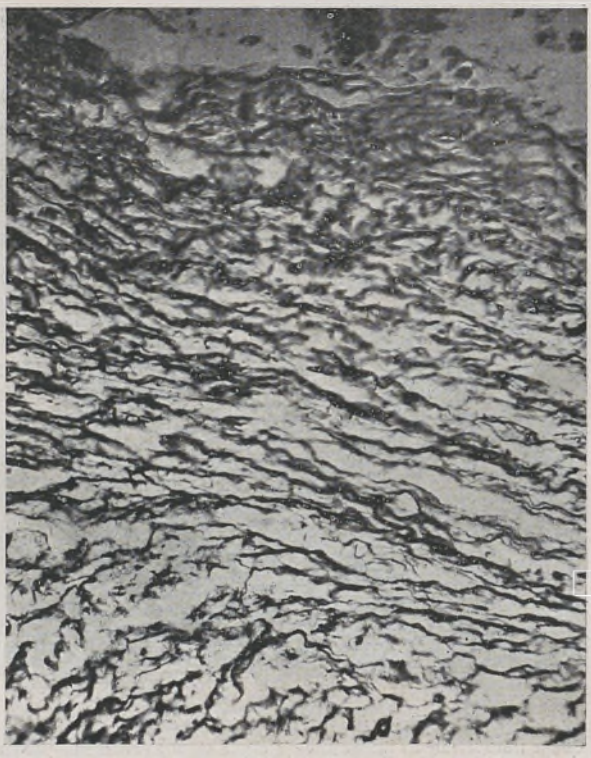

Fig. 53: Canal déférent de 44 ans.
Coupe transversale au milieu de la portion épididymaire.
Proc. de Levi-Barbacci. 410 ×. En bas la couche interne,
au milieu la c. moyenne et en haut la c. externe.

Fig. 54: Canal déférent de 44 ans.
Coupe transversale au milieu du segment inguinal.
Proc. de Levi-Barbacci. 410 ×. Couche externe.

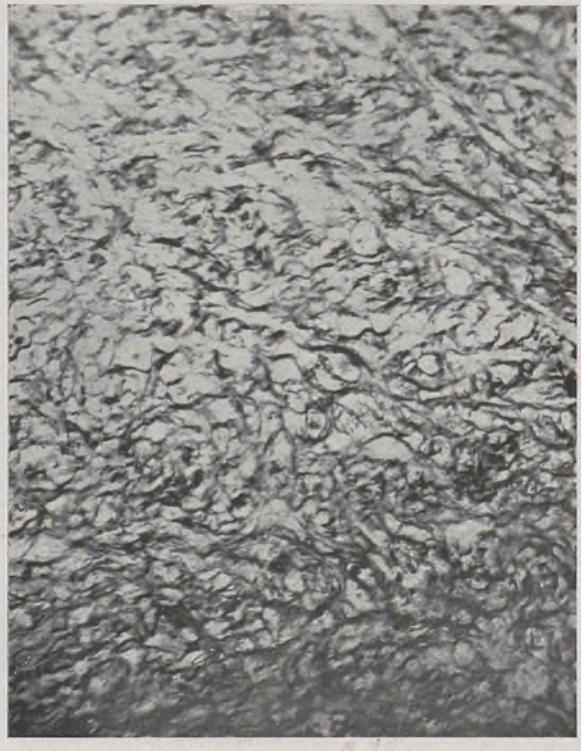

Fig. 55 : Canal déférent de 44 ans.
Coupe transversale au milieu du segment inguinal.
Proc. de Levi-Barbacci. 410 ×.
Couche moyenne (en bas et à gauche) et c. interne
(en haut et à droite).

Fig. 56: Canal déférent de 44 ans.
Coupe transversale au milieu du segment inguinal.
Proc. de Levi-Barbacci. 410 ×.
Couche moyenne (en bas et à droite).

Fig. 57: Canal déférent de 46 ans.
Coupe transversale de la portion funiculaire.
Col. Fucsine-résorcine de Weigert. 710 ×.
Tunique interne et partie interne de la couche musculaire interne.

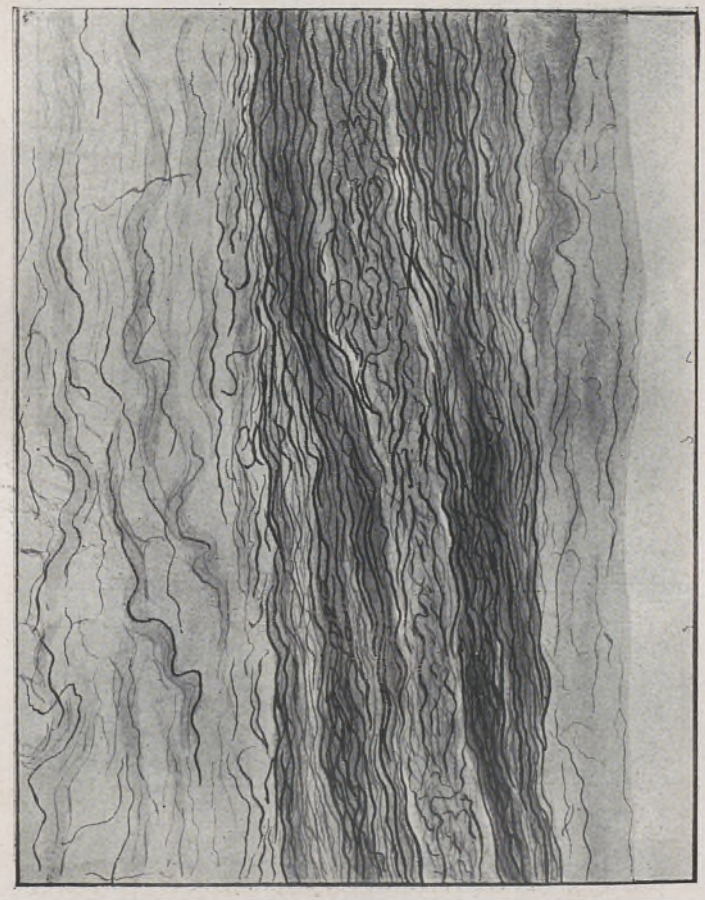

Fig. 58: Canal déférent de 45 ans.
Coupe longitudinale de la portion funiculaire.
Col. Fucsine-résorcine de Weigert. 637 ×.
Tunique interne et partie interne de la tunique musculaire.

Fig. 59: Canal déférent de 45 ans.
Coupe transversale de la portion funiculaire.
Col. Fucsine-résorcine de Weigert. 710 ×.
Couche moyenne.

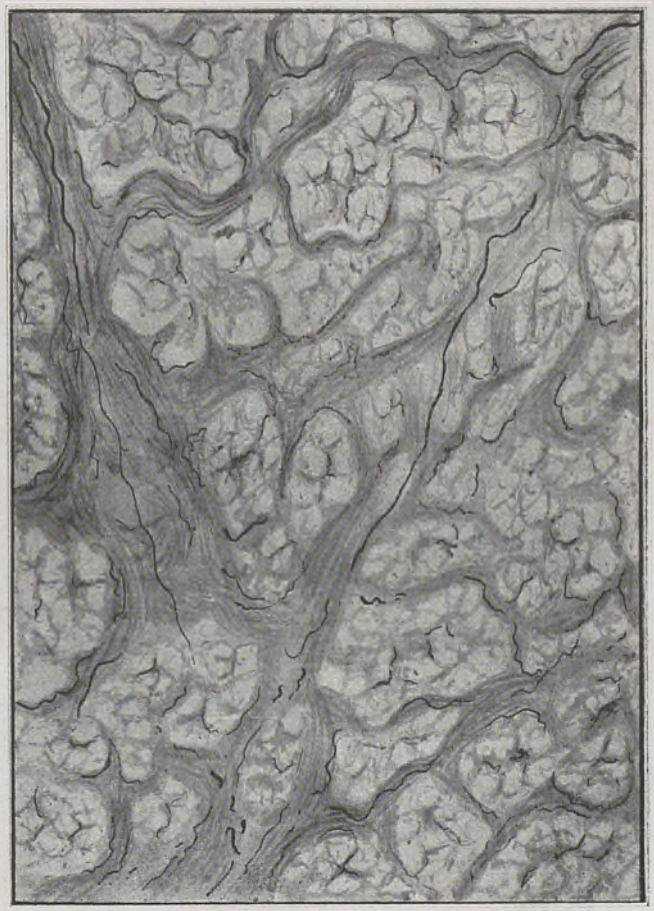

Fig. 60: Canal déférent de 45 ans.
Coupe longitudinale de la portion funiculaire.
Col. Fucsine-résorcine de Weigert. 710×.
Couche moyenne.

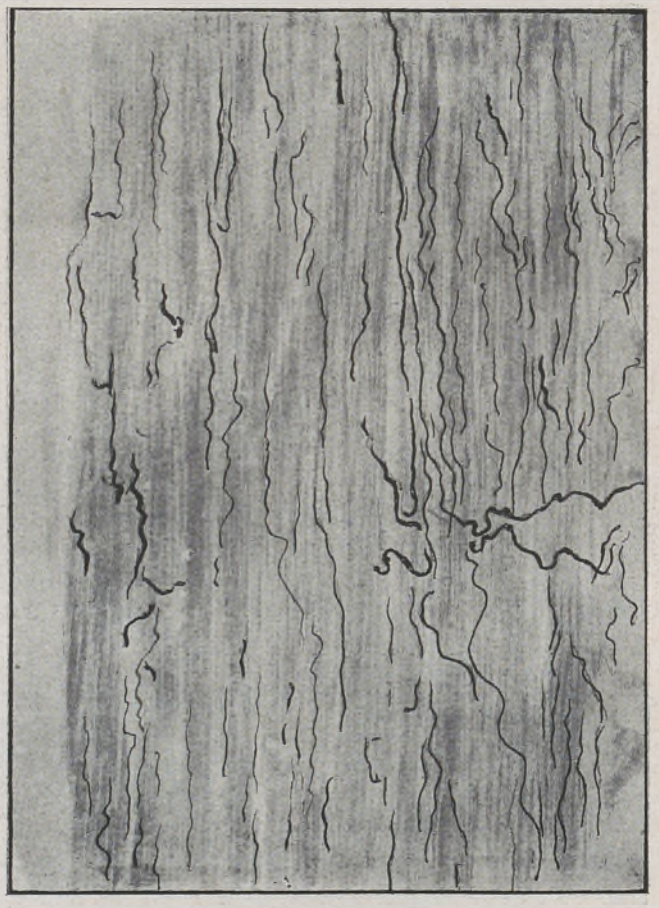

Fig. 61: Canal deférent de 45 ans.
Coupe longitudinale de la couche externe de la portion funiculaire.
Col. Fucsine-résorcine de Weigert. 710 ×.

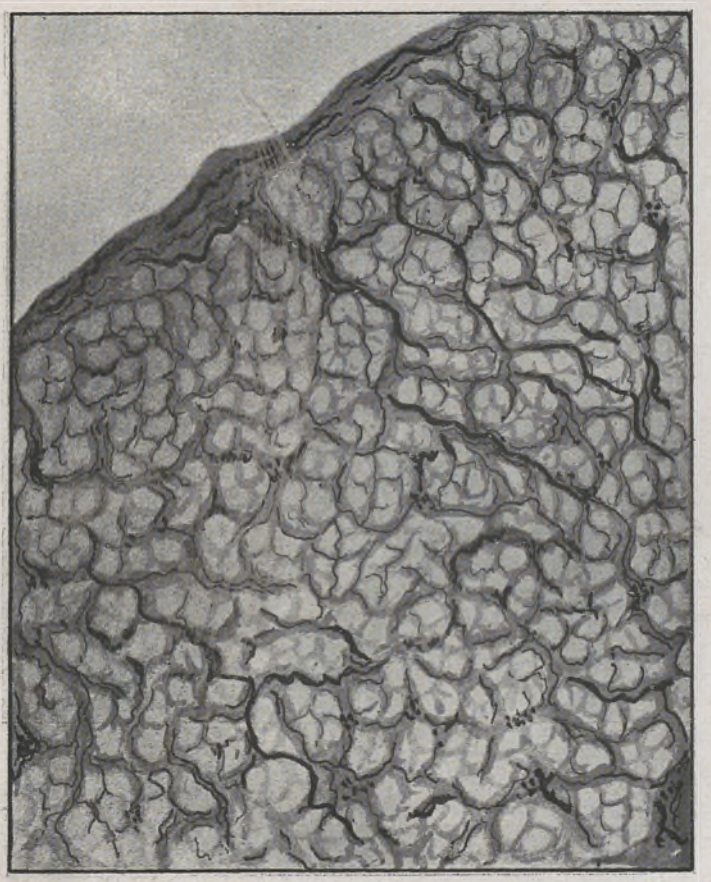

Fig. 62: Canal déférent de 45 ans.
Coupe transversale de la portion funiculaire
Col. Fucsine-résorcine de Weigert. 850 ×.
Couche externe.

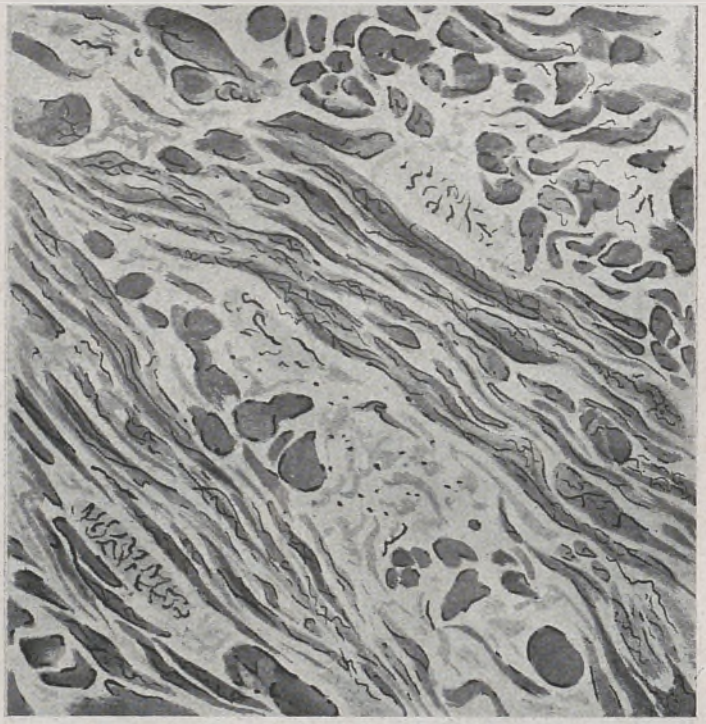

Fig. 63: Canal déférent de 25 ans.
Coupe transversale de la portion funiculaire.
Proc. Argent réduit de Cajal. 870 ×.

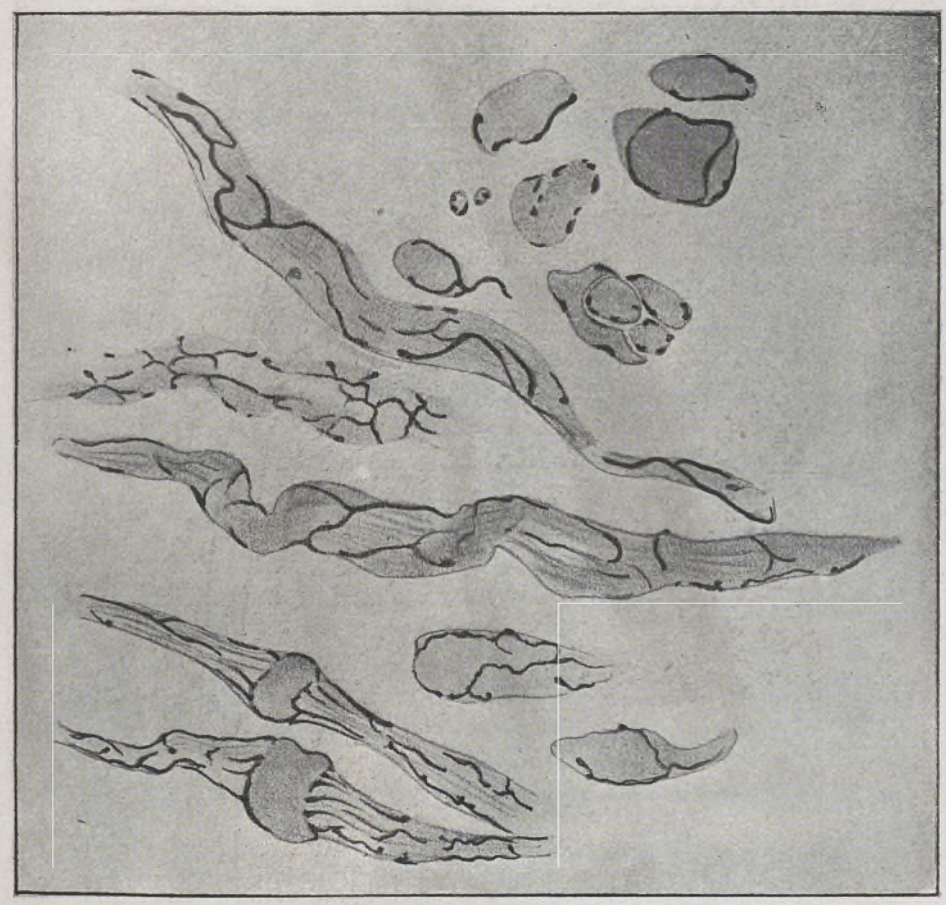

Fig. 64: Canal déférent de 25 ans. Proc. Argent reduit de Cajal. 910 ×.

FOLIA ANATOMICA
UNIVERSITATIS
CONIMBRIGENSIS

VOL. VI N 11

DEUX VEAUX MONSTRUEUX

PAR

J. A. PIRES DE LIMA

Directeur de l'Institut d'Anatomie de la Faculté de Médecine de Pôrto

(Reçu par la rédaction le 22 Octobre 1931)

I

UM CAS DE NOTOMÉLIE

Le 15 Avril 1921 le regretté Professeur Magalhães Lemos m'invita à étudier un veau qui portait une jambe implantée sur le cou. C'était un sujet de race *turina*, du sexe féminin, âgé de huit mois. J'ai publié (1) peu après une observation sommaire du cas, accompagnée de deux photographies.

La notomélie est une monstruosité assez rare, la littérature n'enrégistrant plus qu'une demi centaine d'exemplaires. Le sujet que j'ai examiné a été exhibé publiquement comme une «vache à bras humain».

Mon collègue M. le Docteur Crispim Borges de Castro, de Feira, m'a communiqué la photographie d'un cas pareil (Fig. 1).

(1) **J. A. Pires de Lima**: Uma vaca notómela (*A Medicina Moderna*, n.º 342, Pôrto, 1922).

Le veau était aussi femelle, à race vulgaire, jaune. La patte surnuméraire s'implantait sur le dos, un peu en arrière de la place d'implantation de la patte surnuméraire du veau qui j'ai observé en 1921. Celle-ci possédait six ongles, tandis que ce cas-ci n'en a que cinq.

Dans mon mémoire cité, je me rapporte à d'autres observations de notomélie. Maintenant je connais encore d'autres cas, que je viens mentionner.

L'écrivain portugais Miguel Leitão de Andrada (1) a vu à Lisbonne, au XVIe siècle, une vache à cinq pieds, l'un d'eux placé sur le dos, à droite.

Le journal espagnol *El Debate* du 9 Avril 1929 a publié un télégramme de Brest disant qu'à la foire de Rostrenen (Bretagne) on éxhibait une vache phénomène pesant 600 kilos, qui possédait cinq pattes.

Mon assistant M. le Dr. Luís de Pina, qui a fait un stage en Pologne, à l'année 1930, a vu au jardin zoologique de Varsovie une vache notomèle adulte et il a bien voulu m'offrir un croquis de l'exemplaire. L'implantation de la patte surnuméraire de ce sujet était tout à fait pareille à celle de mon cas présent.

II

VEAU ECTROMÈLE ET ANOURE

En 1915 j'ai étudié le squelette d'une chèvre ectromèle qui est deposé au Musée de cet Institut, ayant été préparé, au milieu du XIXe siècle, par l'ancien professeur Costa Leite, Vicomte de Oliveira (2).

Il s'agissait d'un cas rare d'éctromélie uniabdominale,

(1) **Miguel Leitão de Andrada**: *Miscellanea*, édition de Lisbonne, 1867.

(2) **J. A. Pires de Lima**: On the skeleton of an ectromelic Goat (*Journal of Anatomy and Physiology*, vol. XLIX). A propósito do esqueleto duma cabra ectrómela (*Anais Scientificos da Faculdade de Medicina do Pôrto*, II, 3, Pôrto, 1915).

que j'ai comparé à d'autres cas recueillis à la littérature tératologique.

Mon cher collègue le Dr. António Breda, chirurgien à Águeda, me communiqua la photographie d'une génisse mâle avec ectromélie unithoracique. Comme l'on voit à la Fig. 2, cette génisse ne possédait aucun vestige de membre antérieur droit, ni de queue.

Le veau a été abattu et M. le Docteur Breda a bien voulu m'envoyer une partie de la région lombo-sacrée, qui, d'ailleurs, a été recueillie avec peu de soin. Je l'ai fait préparer par M. Albino Cunha et la partie distale de la colonne vertébrale de ce veau-là est archivée au Musée de cet Institut depuis avril 1929.

Comme l'on voit sur la Fig. 3, cette pièce est constituée par les trois dernières vertèbres lombaires et par les vertèbres sacrées, qui restent presque tout à fait indépendantes, parce que la synostose de ces vertèbres-là n'est qu'ébauchée. La cinquième vertèbre sacrée est representée par deux noyaux difformes, disposés l'un à côté de l'autre, étant celui de la droite, lequel on voit sur la figure, bien plus volumineux que celui de la gauche. Sur la face inférieure des quatre premières vertèbres sacrées on remarque que ces pièces osseuses se seront formées par trois points d'ossification, la soudure des trois noyaux n'étant pas encore complétée.

La colonne vertébrale de cette génisse ne possédait aucune vertèbre caudale, au contraire du squelette de Chèvre ectromèle que j'ai étudié autrefois, lequel possédait une queue normale.

Notre Musée possède encore le squelette de l'épaule droite de la génisse. Articulée avec l'omoplate (Fig. 4), on voit la tête de l'humérus et l'ébauche conique de l'extrémité proximale de la diaphyse du même os.

Travail de l'Institut d'Anatomie de la Faculté de Médecine de Pôrto (subventionné par la « Junte d'Éducation Nationale »).



Fig. 1

Fig. 2

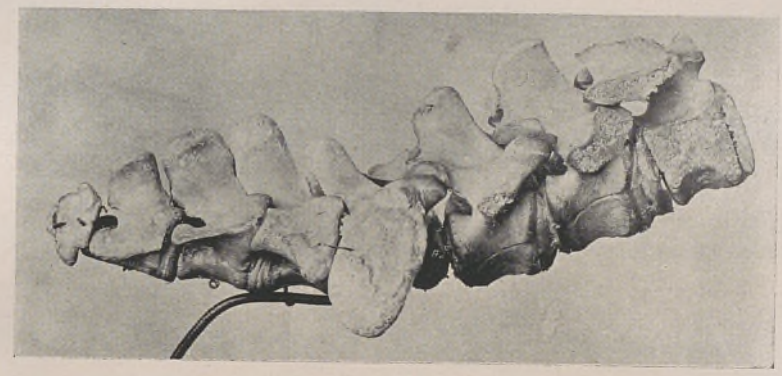

Fig. 3

Fig. 4

1 — Face antérieure de l'omoplate
2 — Épiphyse supérieure de l'humérus
3 — Ebauche de l'extrémité proximale de l'humérus.

FOLIA ANATOMICA
UNIVERSITATIS
CONIMBRIGENSIS

VOL. VI N 12

CONTRIBUTION À L'HISTOPHYSIOLOGIE DE LA VEINE CAVE INFÉRIEURE DE L'HOMME

PAR

JAIME CUNHA

Assistant à l'Institut d'Histologie et Embryologie de Coïmbre

(Reçu par la rédaction le 10 Novembre 1931)

Les anatomistes ne sont pas d'accord sur la structure des veines et parmi les causes des divergences la plus importante est, sans contredit, l'extrême variabilité de la structure de ces vaisseaux. En effet, des veines du même nom sur deux individus différents et encore sur le même individu (Berdal) ne présentent pas constamment la même structure et on peut rencontrer des différences de structure sur deux points de la paroi d'une même veine (J. Caramanis et M. Joël). Les différences concernent surtout la partie musculaire de la paroi. C'est l'affirmation de Renaut, en disant que les caractères essentiels des veines sont la contingence et la discontinuité de l'élément musculaire; c'est aussi celle de P. Jacques, qui a écrit que la manière dont les fibres musculaires et les fibres élastiques se disposent dans l'enveloppe conjonctive du cylindre endothélial varie à l'infini (p. 875), et beaucoup d'autres noms pourraient être cités à l'appui.

Une autre cause des divergences d'opinion est dans

l'absence, dans de très nombreuses veines, de formations permettant une division nette de la paroi en couches, comme dans les artères. Lesbre ajoute aux caractères de Renaut celui de la fusion plus ou moins complète de tuniques, en formant un tout continu et, de l'avis de Retterer, il est difficile d'y distinguer des tuniques. Alors la démarcation de couches faite habituellement dans la paroi veineuse ne serait que trop conventionnelle.

Bien que dans cette affirmation il y aie une grande partie de vérité, la plupart des histologistes considèrent des tuniques dans la paroi des veines, dont le nombre et la démarcation sont présentés de manières très diverses; parfois des essais de classification des veines sont présentés, ayant comme fondement les caractères des tuniques pariétales. Garcia Sola, Bulliard, Champy, J. M. Payard, etc, considèrent trois tuniques: l'une interne, conjonctive-endothéliale, l'autre moyenne, fibreuse, musculaire ou fibro-musculaire et élastique, une troisième externe exclusivement conjonctive-élastique. Maillard, J. Levi, A. Policard, S. R. Cajal, L. Szymonovicz, Kölliker, Morel, P. Jacques, etc, considèrent aussi trois tuniques, mais ils placent dans la tunique externe les gros faisceaux musculaires longitudinaux de la paroi des grosses veines, où ils forment presque toute la musculature, et en conséquence ils disent très réduite d'épaisseur la tunique moyenne, dont la limite externe serait formée par les dernières fibres lisses circulaires. D'après Cajal la tunique moyenne peut être tellement réduite que dans sa constitution on trouve seulement de la substance amorphe, parcourue par des réseaux élastiques et de très rares fibres musculaires à direction transversale.

Plusieurs auteurs ne considèrent dans la paroi des veines que deux tuniques ou couches, l'une interne, correspondant aux tuniques interne et moyenne de ceux qui admettent trois tuniques, l'autre externe, conjonctive et musculaire. Mais, parmi ces auteurs, quelques uns ont vu cette correspondance d'une façon tout à fait différente,

la tunique externe représentant la fusion des tuniques moyenne et externe (Ranvier, Renaut et M. Duval).

Par contre Robin a décrit dans la paroi des veines quatre tuniques: *a*) endoveine; *b*) tunique constituée par des fibres conjonctives longitudinales et fibres élastiques, entièrement dépourvue de fibres musculaires lisses; *c*) tunique de fibres conjonctives circulaires, mélangées de fibres élastiques et de fibres lisses et *d*) l'adventice.

Dans notre étude nous avons adopté la veine-type à trois tuniques, considérant comme adventice toute la partie exclusivement conjonctive de la paroi, en dehors de la couche musculaire, celle-ci appartenant à la tunique moyenne.

Considérant plus particulièrement la veine cave inférieure, les descriptions des auteurs ne sont pas superposables aussi et, sans trop détailler les différences qui seront rappelées plus opportunément à propos de chacune des constatations que nous avons faites, nous dirons seulement quelle est la place qui lui a été accordée dans les classifications des veines.

Dans la classification purement morphologique d'Eberth la portion abdominale de la cave inférieure est placée parmi les veines qui possèdent deux plans de fibres lisses, l'un interne circulaire, l'autre externe longitudinal, mais la portion thoracique appartient au groupe des veines dépourvues de muscles. Dans la classification, morphologique aussi, des veines de l'organisme les plus remarquables, faite par Branca, on rencontre la veine cave, sans aucune autre restriction topographique, parmi les veines qui possèdent des fibres musculaires striées et trois couches, l'une longitudinale entre deux autres circulaires.

Ce classement se prête à des commentaires appuyés sur les données des auteurs: L'absence de tissu musculaire dans la portion thoracique est affirmée aussi par Testut, Chiarugi, Levi, etc., et Kölliker dit que ce tissu manque complètement sur certains points de la portion abdominale, au-dessous du foie. Par contre, des fibres striées sont

attribuées à la portion thoracique, sous la forme d'un anneau terminal en rapport avec les faisceaux auriculaires (Testut, Chiarugi) ou mélangées à des fibres lisses (Sola, Béclard). L'affirmation de l'existence de fibres striées, sans spécification de localisation, n'appartient pas seulement à Branca; Caramanis et Joël sont du même avis.

Dans la classification histo-physiologique de Renaut, les vaisseaux veineux, d'après leur grosseur, sont divisés en veinules, petites veines et veines, et deux groupes comprennent toutes ces dernières: veines réceptives, qui ne sont que de simples réservoirs, et veines propulsives, comparables aux artères au point de vue physiologique. Testut, après la description de deux couches musculaires dans la portion abdominale de la cave inférieure et la mention de l'absence de tissu musculaire dans la portion thoracique de cette même veine, arrive à la conclusion que la veine cave inférieure est du type receptif.

Tout ça montre bien les variations de conception des auteurs et justifie le désir de tirer au clair la structure de la veine cave inférieure, fondement de l'interprétation de son rôle dans la circulation.

*

D'après ce que nous venons de dire, il y a de l'intérêt à étudier la structure de la cave inférieure dans tout son trajet depuis le point de convergence des veines iliaques primitives jusqu'à son embouchure dans l'auricule. D'autre part, en considérant que la structure est le résultat d'une adaptation fonctionnelle, determinée par des conditions dont la plus importante est l'obstacle à vaincre pour assurer la progression du sang (P. Jacques), obstacle qui peut être mis par les tissus du voisinage, nous avons étudié à part la portion thoracique, la portion hépatique et la portion sous-hépatique.

Les recherches ont été faites sur les veines caves inférieures de deux nouveau-nés, d'un enfant de 7 ans, d'une

jeune fille de 15 ans, de trois adultes. Le matériel de cinq, cadavres a été recueilli par M. le Dr. Mário Mendes, à l'Institut de Médecine Légale, et nous lui remercions vivement sa diligence.

La fixation a été faite au moyen du formol à 10 $^0/_0$ et nous avons employé les méthodes courantes de coloration par l'hématoxiline-éosine, de Weigert pour les éléments élastiques, le Levi-Barbacci pour les fibres collagènes et précollagènes.

Nous avons laissé de côté l'observation de l'endothélium, tout à fait abimé par la putréfaction et par les tiraillements pendant l'excision.

PORTION SOUS-HÉPATIQUE

En comparant des coupes faites dans tous les demi-centimètres de la portion de la cave inférieure située au-dessous du foie, une première constatation est à enrégistrer: l'épaisseur de la paroi n'est pas uniforme, elle augmente lentement vers le haut. Des amincissements se rencontrent par-ci par-là, mais, ces petites zones dépassées, l'épaississement reprend dans le sens primitif.

Tunique interne

Nous avons observé cette tunique, plus ou moins épaisse, dans toute l'étendue de la portion sous-diaphragmatique de la cave inférieure. Ce fait est en opposition avec l'affirmation de Szymonovicz, qui, en disant qu'elle est peu développée, affirme en même temps son absence dans la cave, la jugulaire, etc.; il n'est pas concordant aussi avec les observations de Payard, qui dans sa thèse a écrit que l'endoveine est presque nulle dans la portion originelle de la veine cave inférieure. Nous n'avons pas vu les épaississements qui ont été décrits par Kölliker sur certains points de cette veine, résultant de l'addition à cette tunique de lames striées et de fins réseaux élastiques longitudinaux, et non de fibres musculaires lisses.

Des fibres conjonctives, entremêlées de fibres élastiques extrêmement délicates, forment un enchevêtrement plus ou moins touffu, séparant de très rares fibres lisses, dont l'orientation n'est pas uniforme. La présence de ces fibres n'est pas signalée par tous les auteurs.

Tunique externe

Elle est constante aussi, se continuant insensiblement avec le tissu conjonctif d'enveloppement des organes voisins; en conséquence on ne peut pas lui assigner une limite externe.

C'est le moment de mentionner l'absence de fondement de l'argument opposé à ceux qui attribuent à la tunique moyenne toute la musculature de la paroi : il y aurait dans ce cas, on le dit, des veines sans adventice. Dans la cave inférieure elle existe toujours, même aux points plus épais de la tunique moyenne.

La limite interne de cette tunique n'est pas non plus nette, étant que nous n'avons jamais rencontré une limitante élastique, ni aucune disposition rappelant la description faite par M. Duval des veines de gros calibre : le réseau de fibres élastiques existe sans contredit dans toute l'épaisseur de la tunique, mais la condensation pour former une limitante n'a pas été observée dans le matériel que nous avons étudié.

Nous n'avons pas rencontré des fibres musculaires dans cette tunique, malgré notre recherche très soigneuse et provoquée par l'assertion de M. Duval qui en fait la description dans les grosses veines.

Tunique moyenne

Des trois tuniques c'est la moyenne qui présente une plus grande variabilité. Malgré cela on peut considérer dans cette tunique deux assises de fibres lisses, l'une externe et l'autre interne. Nous n'avons observé dans toute l'étendue de cette portion sous-hépatique de la cave inférieure aucune région où les fibres musculaires soient absentes,

comme Kölliker l'a prétendu; toujours des assises de fibres lisses ont été constatées, tantôt minces, tantôt épaisses.

L'assise externe est invariablement formée par des fibres longitudinales. Chez l'adulte ces fibres sont habituellement réunies en des faisceaux minces (Figs. 1, 4), quelquefois très volumineux (Fig. 6), moins fréquemment en lame large et continue. Chez le fœtus (Fig. 8) et le nouveau-né il y a une nappe très épaisse de fibres longitudinales.

À séparer les faisceaux musculaires on voit un tissu conjonctif où les grosses fibres collagènes sont rares, les fibres minces nombreuses, formant un tissu si peu résistant que les faisceaux sont très facilement éloignés les uns des autres par les manipulations techniques (Figs. 1, 6, 4). Nulle part nous avons vu, entre les faisceaux, les puissantes lames fibreuses circulaires superposées, ni « les lames fibreuses, toujours vigoureuses, dont les fibres constitutives, fortes et serrées, affectent des directions obliques variées » décrites par Payart, respectivement dans la portion originelle et dans les portions moyenne et supérieure. Au sein des faisceaux musculaires nous n'avons observé des fibres conjonctives que dans le cas de faisceaux formés d'autres faisceaux plus minces; par contre, le procédé de Levi-Barbacci révèle dans les espaces intercellulaires un squelette très riche de fibres précollagènes.

Dans l'enveloppe conjonctive des faisceaux musculaires, les fibres élastiques en ruban sont nombreuses, mais elles ne forment pas une couche parfaite; elles constituent plutôt un réseau à mailles très irrégulières, les rubans plus épais étant longitudinaux, de même que les fibres musculaires. Des fibres élastiques très minces parcourent les espaces intercellulaires, et on les voit, soit longitudinalement sur un court trajet, soit transversalement comme de petits points marquant la limite des coupes transversales des fibres musculaires.

L'assise musculaire interne présente une extrême variabilité au point de vue de son épaisseur, de la richesse en

fibres musculaires et de l'orientation des fibres lisses, des points très proches les uns des autres pouvant montrer des dispositions différentes. On peut observer une orientation prédominante des fibres, soit circulaire, soit longitudinale ou oblique: la première est l'habituelle dans toute l'étendue de cette portion de la cave du fœtus et du nouveau-né, l'assise se présentant comme un anneau continu; elle est rare chez l'adulte (Figs. 1, 2).

L'orientation oblique ou longitudinale, plus fréquente la première, est en rapport avec la formation de faisceaux plutôt minces, quelquefois les uns coexistant avec les autres, se croisant, échangeant entre eux des fibres lisses, formant un plexus. On peut voir un faisceau ou un groupe de faisceaux circulaires dans une coupe, devenir obliques dans une autre coupe, et un peu plus en avant prendre une orientation longitudinale dans un court trajet, pour changer encore une fois de direction. Parfois il y a un dédoublement net, disparu très rapidement, en parcourant les coupes de la paroi de l'assise interne en deux couches, l'une externe à fibres circulaires, l'autre interne formée de fibres longitudinales (Fig. 2).

C'est sûrement cette stratification sur des zones très limitées de la veine cave qui a porté quelques auteurs à dire que dans cette grosse veine on rencontre plusieurs couches de fibres lisses (Retterer).

Quelle que soit l'orientation des fibres, le tissu musculaire de cet assise présente un caractère très particulier: les fibres musculaires qui entrent dans sa composition, sont entremêlées de fibres conjonctives très épaisses, orientées dans le même sens, formant une stratification très régulière. Le procédé de Levi-Barbacci révèle ce caractère avec la plus grande netteté. En conséquence l'assise mériterait la désignation de fibro-musculaire.

Le développement des lames conjonctives interposées aux lames musculaires est très variable, mais la disposition est constante. Le réseau précollagène est très riche aussi.

La comparaison de l'aspect de cette couche dans la veine cave d'individus d'âge différent, porte à croire que l'épaisseur des fibres conjonctives et du feutre qu'elles forment avec les fibres précollagènes, soit en rapport avec l'âge; elles se présentent plus développées vers l'âge mûr et par ce fait les fibres lisses plus minces, plus laminées. Des recherches plus étendues et plus complètes seront à faire pour tirer au clair ce rôle de l'âge dans le développement du tissu conjonctif de la partie plus interne de la couche moyenne de la cave inférieure.

L'assise interne est aussi très riche d'éléments élastiques. À l'intérieur des faisceaux musculaires des fibrilles très minces s'interposent aux cellules, orientées comme celles-ci, et se présentant dans les coupes transversales comme des points très petits; les segments de fibrilles vus longitudinalement y sont très peu nombreux; à la surface des faisceaux elles s'anastomosent et s'entremêlent à des fibres plus grosses. Dans le tissu conjonctif interfasciculaire des fibrilles minces sont mélangées à des fibres en ruban mince, identiques aux fibres dartoïques, moins larges que celles du derme cutané. Vers la limite interne de la tunique moyenne ces fibres s'amassent, en formant une lame discontinue où les fibres sont le plus souvent longitudinales, quelquefois obliques et parfois quelques unes dans une certaine étendue si obliques qu'elles semblent circulaires; c'est une limitante élastique interne plus facilement appréciable dans les coupes plutôt épaisses.

Cette limitante interne nous l'avons observée dans toute la portion sous-hépatique de la cave inférieure, la portion originelle y comprise. À ce point de vue nos observations sont entièrement discordantes de celles de Payart, ce qui vient à l'appui de l'extrême variabilité de la structure de cette grosse veine. Pour cet histologiste il n'existe pas de limitante élastique interne dans la portion originelle, et dans la portion de la cave au-dessus de celle-ci. « les formations élastiques discrètes et délicates dans la zone interne de la média arrivent à constituer une limitante élastique interne

fibrillaire de fibres longitudinales très fines et très serrées» (p. 45).

En comparant les coupes de veines caves, provenant de plusieurs individus, on rencontre des différences saisissantes. C'est ce qu'on peut apprécier dans les Figs. 1 et 2, toutes deux représentant des coupes transversales faites immédiatement au-dessus de la convergence des veines iliaques primitives. Quelle que soit la région, des exemples aussi frappants pourraient être présentés. De même des différences remarquables sont à mentionner concernant des points différents de la même veine: on peut le juger comparant la fig. 2, d'une coupe faite à l'origine de la cave, avec la fig. 4, d'une coupe immédiatement au-dessus de l'embouchure des veines rénales, ou avec la fig. 6 d'une coupe faite tout au-dessous du foie. On vérifie qu'il y a une certaine variabilité de texture dans toute l'étendue de la portion sous-hépatique de la cave inférieure, concernant surtout les assises musculaires.

Dans cette portion nous n'avons jamais rencontré des fibres striées.

PORTION HÉPATIQUE

Dans la paroi de la portion de la veine cave inférieure occupant la gouttière hépatique, on peut considérer trois tuniques aussi.

Tunique interne

Cette tunique ne présente rien qui lui soit particulier. L'endoveine est peut-être un peu plus épaisse et il est à signaler la complexité du squelette élastique (Fig. 11). Nous n'avons pas rencontré les fibres lisses longitudinales auxquelles Tourneux fait des références dans sa description.

Tunique externe

L'adventice de cette portion est mince surtout dans la zone où le vaisseau est en contact immédiat avec le foie (Fig. 10). Le tissu de la capsule fibreuse de l'organe, si

mince dans la gouttière, se continue insensiblement avec le tissu conjonctif de cette tunique. Dans sa partie plus interne on voit quelques fibres musculaires circulaires.

Tunique moyenne

Elle est constante dans toute l'étendue de cette portion. On comprend l'assertion de Kölliker, que cette tunique n'existe pas dans la cave inférieure dans sa traversée du foie, en rappelant que Kölliker considère comme appartenant à l'adventice une remarquable quantité de fibres longitudinales qui, formant un lacis, occupe la moitié ou les deux tiers internes de la tunique externe, comme Bernard l'avait déjà décrit.

Cette tunique s'épaissit vers le haut, présentant une grande variabilité d'épaisseur, suivant les individus.

Quel que soit le point observé, il y a toujours une grosse couche de fibres longitudinales, dont les faisceaux sont si étroitement appliqués les uns contre les autres que les lames conjonctives sont très minces et le tout semble être continu (Fig. 10). Tout près du diaphragme on peut observer une nappe de fibres longitudinales, doublée extérieurement par de gros faisceaux longitudinaux aussi, séparés de la nappe et entr'eux par du tissu conjonctif.

Sur la même veine et sur des points divers d'une même section transversale, on voit, au-dedans de cette couche, une autre de fibres circulaires, en règle mince, dans quelques caves très épaisse (Figs. 10, 12), qui se disposent comme si la paroi de la veine fusse parcourue par une bande de fibres lisses, en spirale à tours serrés, appliquée contre la couche longitudinale, laissant entre les tours des espaces où la couche de fibres longitudinales entre en contact avec l'endoveine.

L'une des veines caves que nous avons étudiée, présente dans la paroi une structure qui nous semble très remarquable: Dans une petite étendue de la partie plus externe de l'adventice, et par-ci par-là dans la périphérie de la couche moyenne au voisinage de la zone de l'adventice mention-

née, nous avons observé, dans des coupes tant transversales que longitudinales, des faisceaux formés de tissu musculaire du cœur, se continuant vers le haut.

Le squelette élastique ne présente pas de détails particuliers: Une limitante élastique, formée comme au-dessous du foie, par des groupes de grosses fibres longitudinales, sépare l'endoveine de la tunique moyenne (Fig. 11). Dans l'épaisseur de cette tunique, les lames conjonctives interfasciculaires sont parcourues par des fibres, dont l'orientation générale est celle des fibres musculaires, et des fibres très délicates s'insinuent entre les fibres composant le faisceau. Il n'y a pas de formation élastique comparable à la limitante externe des artères. Le nombre des fibres élastiques se réduit peu à peu vers l'adventice.

PORTION THORACIQUE

La veine cave inférieure n'est plus musculaire au-delà du diaphragme, a écrit Tourneux. L'absence complète de muscles, autres que l'un ou deux faisceaux situés tout contre l'embouchure, est affirmée aussi par Testut, Chiarugi et G. Levi.

Dans nos recherches nous avons reconnu que la portion thoracique de la cave inférieure n'est pas entièrement dépourvue de fibres musculaires, les fibres de provenance auriculaire mises à part.

La tunique moyenne, la seule dont la structure mérite quelques références, est musculaire dans sa partie interne, et fibreuse dans l'externe. Le partie musculaire, dont les fibres sont longitudinales, présente un développement très variable, les fibres étant très clairsemées dans quelques points, condensées en nappe bien délimitée dans d'autres points. Des fibres de provenance auriculaire pénétrant dans la zone fibreuse de la terminaison de la veine, contournent l'embouchure en s'orientant dans le sens longitudinal, en formant un ou deux faisceaux, dont le parcours est d'une longueur très variable.

*

Le fait morphologique étant la conséquence d'un dynamisme particulier, l'anatomiste peut, par induction, juger les phénomènes physiologiques en partant des données morphologiques; les raisonnements faits, ne le sont jamais avec un caractère définitif, étant sous le contrôle du physiologiste, qui en fait la vérification directement. Nous ne désirons en ce moment que faire ressortir la valeur physiologique reconnue ou présumée d'un certain nombre de faits morphologiques concernant la cave inférieure.

Nous avons vu que la cave inférieure est une veine musclée, pas bien musclée en considèrant son gros calibre. En conséquence, on doit considérer cette veine dans le groupe des veines du type propulsif de Renaut et il n'est pas facile de comprendre l'avis de Testut, en la plaçant parmi les veines du type réceptif, vu que seul le court segment thoracique justifie par sa structure ce classement.

Dans la classification de Dubreuil et Payart, la veine cave inférieure, telle que nous l'avons vue dans nos préparations, appartient au groupe B de la sous-classe 1, «Veines fibro-musculaires à fibres musculaires longitudinales prédominantes». Ces histologistes disent que «la zone interne est toujours fortement fibreuse; les lames conjonctives qui la forment, stratifiées et très serrées, ne réservent entre elles que des espaces très faibles où prennent place de rares et maigres faisceaux de fibres musculaires annulaires» (Payart, p 44). D'après la description que nous avons fait, nous avons à faire quelques réserves que ne modifient pas la place attribuée dans la classification. Il nous semble que par la structure prédominante de la zone interne et par le tissu conjonctif abondant, presque lâche de la zone externe, la cave inférieure (portion sous-diaphragmatique) constitue un type intermédiaire aux veines fibro-musculaires et aux veines musculo-conjonctives.

Cette veine étant musclée, jouit de la contractilité, celle qui appartient en propre au tissu musculaire lisse. « Le muscle lisse est d'abord l'agent de tonicité passive de la paroi, il est de plus l'agent actif qui détermine le diamètre du vaisseau et de ce fait il règle en partie le débit sanguin» (Dubreuil). On pourra appliquer mot à mot à la cave inférieure, ce qui Payart a dit des veines musclées en général: un conducteur souple et déformable, capable de s'adapter au débit sanguin par leurs formations élastiques et pouvant régler par l'action propre de leurs appareils musculaires le débit sanguin et l'adapter activement à des conditions circulatoires variées.

Toute la morphologie de cette veine porte à croire qu'elle aît dans sa tunique moyenne un agent actif pour assurer la circulation de retour. La force déployée par cette tunique vient s'ajouter: à la *vis a tergo,* qui pousse la colonne sanguine des extrémités inférieures vers l'abdomen, avec l'aide des contractions des muscles de ces membres et des valvules échalonnées dans ces veines; à l'aspiration thoracique, aux phénomènes d'aspiration systolique et diastolique du cœur, à toutes les causes qui déterminent constamment des variations de la pression intra-abdominale. Mais l'épaisseur de la tunique musculaire présente une grande variabilité tout au long de la veine cave inférieure et en conséquence les contractions seront plus énergiques dans quelques zones, tandis qu'en des zones intermédiaires elles seront moins intenses. Il est donc à présumer que des bourses se formeront dans la paroi, plus ou moins larges, plus ou moins profondes, accompagnant les mouvements rythmiques des couches musculaires. Le rôle de ces bourses transitoires dans le mouvement de la colonne sanguine doit être important et comparable à celui des valvules veineuses solitaires.

Le segment thoracique de la cave inférieure n'est que l'antichambre de l'auricule. À l'existance dans sa paroi de fibres striées auriculaires doit être attribué un rôle important dans la dynamique du cœur. La distribution de

ces fibres et l'étendue de son parcours dans la cave inférieure sont intéressantes et constituent l'objectif de nos recherches actuelles.

(Recherches faites dans l'Institut d'Histologie et Embryologie de Coïmbre, subventionné par la «Junte d'Education Nationale»).

LITTÉRATURE

Berdal (Dr. Enrique): *Manual de Histologia Normal*, traducido de la sexta ediciòn francesa por el Dr. Carlos Calleja y Borja-Tarrius, Hijos de J. Espasa, Barcelona, p. 331.

Bouin (P.), Maillard (L.) Prenant (A.): *Traité d'Histologie*, tome II, Masson et C.e, Paris 1911, p. 74.

Bulliard (H.) et Champy (Ch.): *Abrégé d'Histologie*, deuxième édition remaniée, Masson et C.e, Paris 1920, p. 163.

Cajal (S. Ramon): *Elementos de Histologia Normal y de técnica micrográfica*, Imprenta y Libreria de Nicolás Moya, Madrid, 1895, p. 442.

Caramanis (Jean) et Yoël (Maurice): *Abrégé d'Histologie normal*, A. Maloine e Fils, Paris, p. 83.

Dubreuil (G.): *Signification et valeur de la media et des tissus élastiques et musculaires des parois artérielles*, Archives d'Anatomie Microscopique, p. 458.

Dubreuil (G): *Parois veineuses de l'homme, histologie et histophysiologie.* Comptes-rendus de l'Association des Anatomistes, publiés par le Prof. Remy Collin, vingt troisième réunion (Prague, 2-4 avril, 1928), Société d'Impressions Typographiques, Nancy, 1928.

Dubreuil (G.) et Lacoste (A.): *Histophysiologie des parois vasculaires artérielles et veineuses*, Société Anatomique de Paris, 3e réunion plénière, 12-13 Octobre, 1931.

Duval (Mathias): *Précis d'Histologie*, Masson et C.e. Paris, 1897, p. 701, p. 703.

Kölliker (A.): Éléments d'Histologie Humaine, traduction de M. M. J. Béclard et M. Sée, revue par l'auteur, Librairie de Victor Masson, Paris, 1856, p. 619.

Lesbre (F. X.): *Éléments d'Histologie et de technique microscopique*, deuxième édition avec la collaboration de V. Ball, E Forgeot, G. Martel et A. Rabieaux, Asselin et Houzeau, Paris, 1903, p. 353.

Levis (Giuseppe): *Trattato di Istologia*, Unione Tipografico editrice Torinese, Torino, 1927.

Morel (C.): *Traité élémentaire d'Histologie humaine, normale et pathologique*, J. B. Baillière et fils, Paris, 1864, p. 136.

Payard (Jean-Marie-Gabriel André): *Structure, classification, histophysiologie des veines de l'homme*, Travail du Laboratoire d'Anatomie Générale et d'Histologie de la Faculté de Médecine de Bordeaux, thèse pour le doctorat en Médecine, Imprimerie Moderne — A. Destout Ainé, Bordeaux, 1926.

Policard (A.): *Précis d'Histologie Physiologique*, Librairie Octave Doin, Paris, 1922, p. 486.

Retterer (Dr. Ed): *Éléments d'Histologie*, Payot, 1924, Paris, p. 83.

Solà (D. Eduardo Garcia): *Tratado elementar de Histologia e Histoquimia normales*, Salvat y Ca S. en C. Barcelona, p. 339.

Testut (L.): *Traité d'Anatomie Humaine*, Tome deuxième, Octave Doin, Paris, 1905, p. 315.

(Dessins de l'auteur).

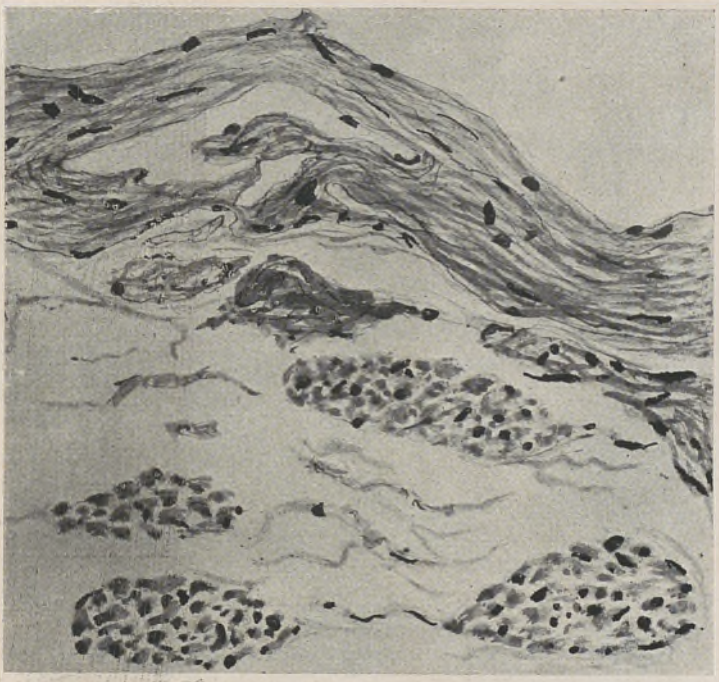

Fig. 1: Coupe transversale
de la portion originelle de la veine cave inférieure de l'adulte A.
Col. Hematoxyline-éosine. 138 ×.

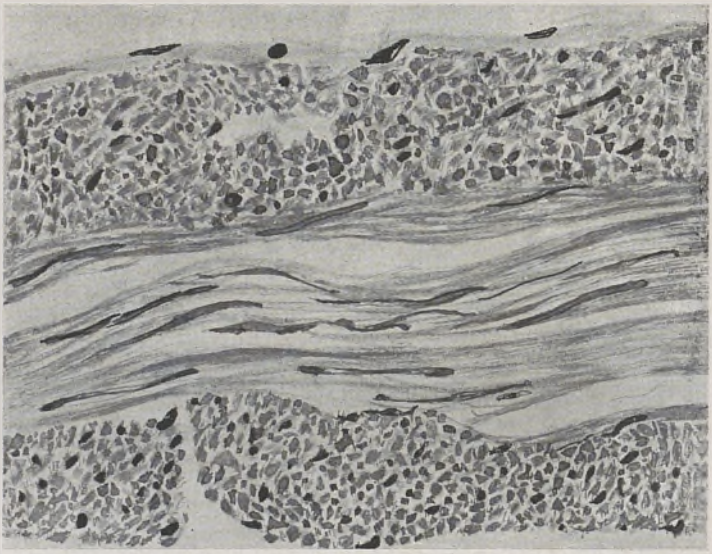

Fig. 2 : Coupe transversale
de la portion originelle de la veine cave inférieure de l'adulte B.
Col. Hématoxyline-éosine. 138 ×.

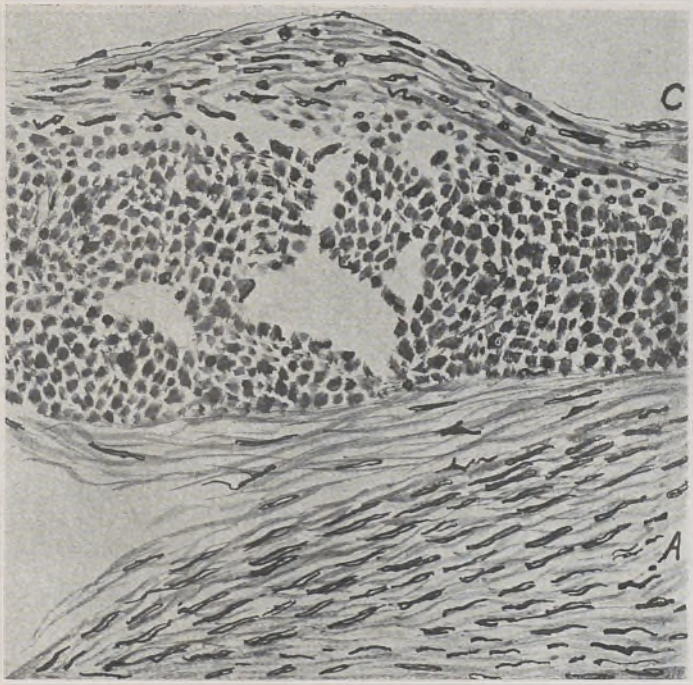

Fig. 3 : Coupe transversale
de la portion originelle de la veine cave inférieure du nouveau-né.
Col. Hématoxyline-eosine. 138 ×.
A : paroi de l'aorte. B : paroi de la veine cave.

Fig. 4 : Coupe transversale
de la veine cave inférieure de l'adulte A au niveau de l'embouchure
des veines rénales. Col. Fucsine-résorcine de Weigert.



Fig. 5 : Coupe transversale
de la veine cave inférieure de l'adulte B au niveau de l'embouchure
des veines rénales. Col. Fucsine-résorcine de Weigert. 138 ×.

Fig. 6 : Coupe transversale
de la veine cave inférieure de l'adulte C ; portion terminale sous-diaphragmatique. Col. Hématoxyline-éosine. 138 ×.

Fig. 7: Coupe transversale
de la portion terminale sous-diaphragmatique de la veine cave inférieure
de l'adulte C. Col. Fucsine-résorcine de Weigert. 138 ×.

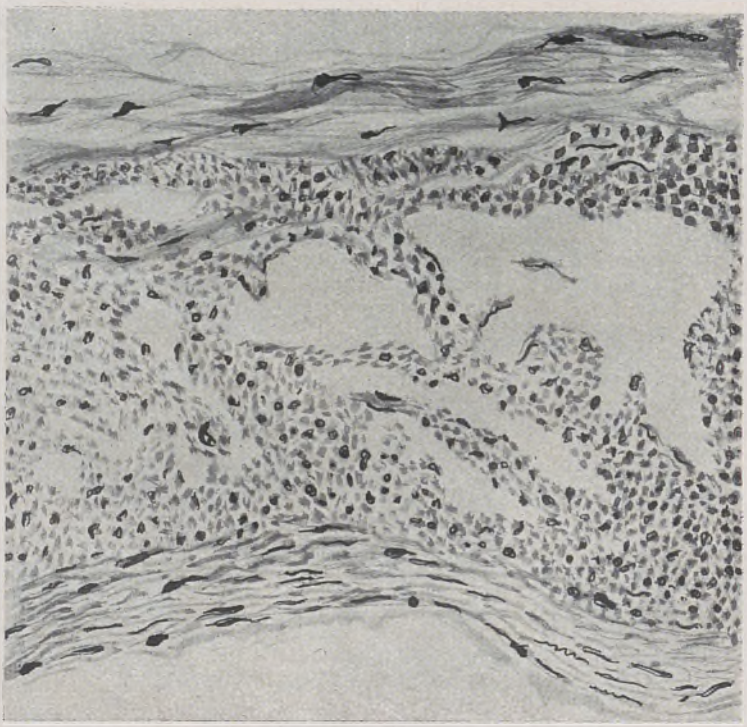

Fig. 8: Coupe transversale
de la portion terminale sous-diaphragmatique de la veine cave inférieure
d'un foetus. Col. Hématoxyline-éosine. 138 ×.

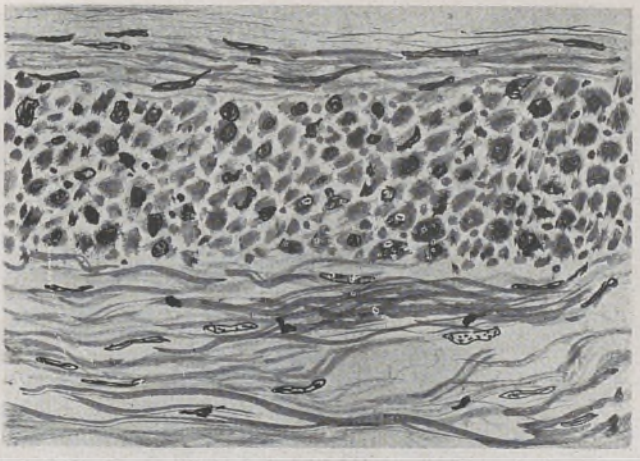

Fig. 9: Coupe transversale
de la veine cave inférieure du nouveau-né, 2 cm. au-dessous du foie.
Col. Hématoxyline-eosine. 138 ×.

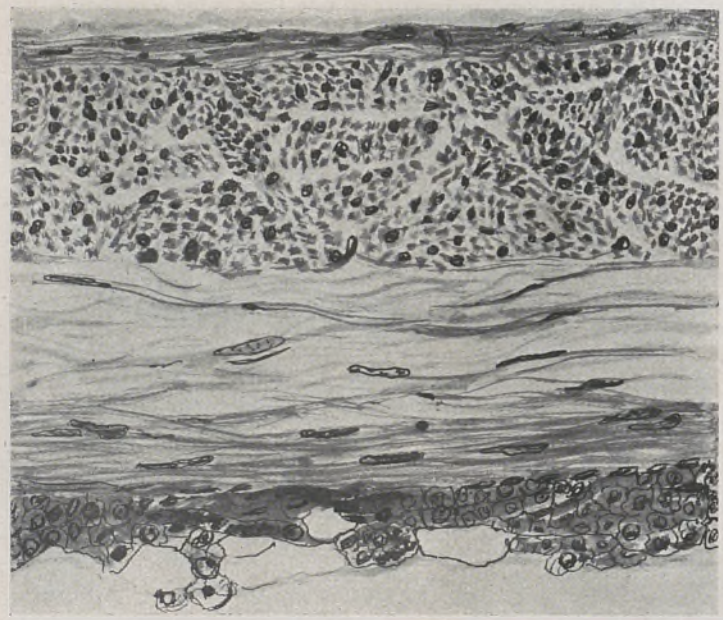

Fig. 10: Coupe transversale
de la portion hépatique de la veine cave inferieure de l'adulte A.
Col. Hematoxyline-eosine. 138 ×.

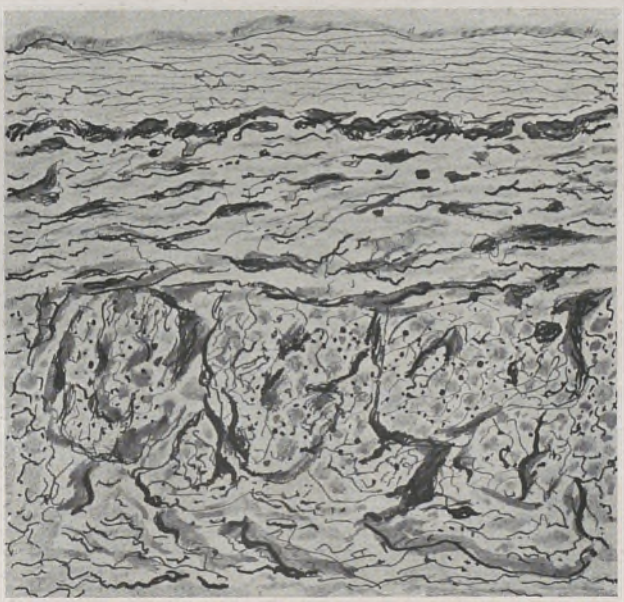

Fig. 11 : Coupe transversale
de la portion hépatique de la veine cave inferieure de l'adulte B.
Col. Fucsine-résorcine de Weigert, 138 X.

Fig. 12 : Coupe transversale
de la portion diaphragmatique de la veine cave inférieure de l'adulte.
Col. Hématoxyline-éosine. 138 ×.

FOLIA ANATOMICA UNIVERSITATIS CONIMBRIGENSIS

Vol. VI N 13

BIBLIOGRAPHIE

Ouvrages reçus pendant l'année 1931:

Acta pathologica et microbiologica scandinavica, Vol. VIII, 1931.
Anatomischer Bericht, Vol. 21 et 22, 1931.
Annaes da Faculdade de Medicina de S. Paulo, (Brasil), Vol. V, 1930.
Annales d'Anatomie pathologique médico-chirurgicale, T. VIII, 1931.
Annual report of the Director of the Department of Embryology. «Carnegie Institution of Washington», 1930.
Anthropologie, (Prague), IX, 1931.
Archivo de Medicina legal, 2e vol., 1923-1928. 3e vol., Nos 1 et 2, 1930.
Arquivo do Instituto de Histologia e Embriologia de Coimbra, Vol. II, 1931.
Arquivo da Repartição de Antropologia criminal, Psicologia experimental e Identificação Civil do Pôrto, Fasc. I, II, 1931.
Arquivos do Instituto de Anatomia Patologica e do de Patologia geral, Vol. 17.º 1931.
Arquivos do Instituto Biologico de defesa agricola e animal, S. Paulo, Vol. 4, 1931. Vol. 3, 1930.
Arquivos do Instituto de Farmacologia e Terapeutica Experimental, Coimbra, 1º vol., 1931.
Arquivos da Secção de Biologia e Parasitologia, Coimbra, Vol. I, 1930.
Atti della R. Accademia dei Fisiocritici in Siena. Anno accademico 239 (1929), 1929.
Atti della Societá italiana di Scienze naturali e del Museo Civico di Storia naturale in Milano, Vol. LXX, Fasc. I, II.
Atwell (Wayne): *A humain embryo with seventeen pairs of somites*. «Contributions to Embryology», N.º 118.
Augier (M.): *Cartilage et osselet suprategminal sur la base endocranienne de l'homme*. C. R. de l'Association des Anatomistes, XXVe réunion, Amsterdam, 1930.
——: *Quelques problémes relatifs au développement du crâne, I Voute occipitale chez l'homme et d'autres mammifères*. «Arch. d'Anat., d'Hist. et d'Embryologie, T. XIII, 1931, p. 33-66.
Baer (M.): *Zur Kenntnis der Thymuskrebse*. «Schw. Mediz. Woch», 60, 1930.
Biological Bulletin, Vol. LX-LXI.
Biondo (Antonino): *Il rapporto vaso-parenchimale nel miocardio di alcuni mammiferi*. «Endocrinologia e Patologia costituzionale», V, 1930.

Boletin de la Academia Nacional de Ciencias, Cordoba (Argentina).
Boletin del Instituto de Medicina experimental para el studio y tratamiento del Cancér, Buenos Ayres, Año VIII, 1931.
Boletim do Instituto de Orientação Profissional «Maria Luisa Barbosa de Carvalho», Ano III, N.os 10-13, 1931.
Boletin de la Sociedad de Biologia de Concepción (Chile), T. II, 1928.
Bonuzzi (Silvio): *Il problema italiano della natalità studiato sotto i punti di vista sociale e biologico*, Verona, 1931.
Brachetto-Brian y Piñero Sorondo: *Estrangulamiento tardio de ileon por brida consecutiva a apendicitis aguda operada*, «La Semana Médica», n.º 52, 1930.
Brash (J. C.): *The etiology of irregularity and malocclusion of the Teeth.* «The dental Board of the United Kingdom», University of Birmingham.
Broman (Ivar): *Phylogenetische Dogmen.* 40, Tagung der Anatomischen Gesellschaft in Breslau, 1931.
——: *Ueber die Bedeutung der «rudimentären Organe»* «Forschungen und Fortschritte», Vol. 7, 1931.
Bulletin de l'Académie Royale de Médecine de Belgique, V. Série, T. XI, 1931.
Bulletin de la Société d'Anatomie et d'Anthropologie de l'Unversité du Caucase du Nord, en russe, 1931.
Bulletin de la Société Portugaise des Sciences Naturelles, T. X.
Bulletins et mémoires de la Société d'Anthropologie de Paris.
Burruano (C.): *Sopra due casi di fossette cecali anomale*, «Monitore zoologico italiano», XLI, 1930.
——: *Rapporto dell'ovaio e della tromba con l'appendice*, Idem, XL, 1929.
——: *Il calibro dell'arteria uterina nelle varie età della donna ed in ispecie negli uteri infantili*, Idem, XL, 1929.
Carvalho (Roberto), Rodrigues (Álvaro) & Pereira (Sousa): *La mise en évidence par la radiographie du système lymphatique chez le vivant*, «Ann. d'Anat. path. et d'Anat. norm.», 1931, N° 2.
Cassano (Cataldo): *Contributo alla conoscenza delle malformazioni cardiache*, «La diagnosi», An VII, 1927.
Catel (W.) und Krauspe (C, A.): *Ueber die nervöse Leistung und den anatomischen Bau einer menschlichen Hirnmissbildung (Meroanenzephalie mit Meroakranie)*, «Jahrbuch für Kinderheilkunde», Vol. 129, 1930.
Chiurco (J. A.): *Sopra una particolare alterazione della corticale surrenale.* «Atti delle R. Accad. dei Fisiocritici in Siena», 1928.
Clinica Médica e Instituto Anatomo-patológico del Dr. Ferrer y Cagigal (Barcelona), Vol. II, 1930.
Copello (O.) y Brachetto-Brian: *Fibromixoma de las meninges de la médula. Extirpación con presentación del enfermo*, «La Semana Médica», n.º 49, 1930-1931.
Corrêa (A. A. Mendes): *A nova Antropologia criminal*, Pôrto, 1931.
Curtius (F.): *Nachgeburtsbefunde bei Zwillingen und Ahnlichkeitsdiagnose*, «Zeitschr. für induktive Abstamnungs — und Vererbungslehre», LIV, 1930.
——: *Familiäre diffuse Sklerose und familiäre spastische Spinalparalyse in einer Sippe Ein Beitrag zur Genealogie der Heredodegenerationem*, «Zeitschr. f. die gesamte Neurologie und Psychiatrie», CXXVI, 1930.
Debeyre (A.) et Christin (M.): *L'ébauche urinaire et sa vascularisation. Jeunes embryons humains des premières semaines.* Lille, 1931.
Diamantopoulos (Stam): *Ueber des Vorkommen von Glykogen in den Nieren von Neugeborenen und von nicht genuin diabetischen Individuen, sowie ueber Glycogen im Fettgewebe und in den sog. glykogenfreien Organen.* «Krankheitsforschung», VIII.
Dongen (J. A. van) & Kosteweg (R.): *Een gezwel van de tuba met «darmslijmvlies».* «Ned. Tijdschr. v. Gen.», N° 31, 1930.

Dubreuil (G.): *Signification et valeur de la media et des tissus élastique et musculaire des parois artérielles.* «Arch. d'Anat. microscopique», T. XXV, 1929.
—— **et Valette (M.)**: *Dispositifs vaso-sensoriels des organes de la gustation et du tact.* «C. R. Soc. Biol.», T. CVII, p. 341.
—— ——: *Dispositifs vaso-sensoriels des organes de l'olfaction, de la vision et de l'audition.* Idem, p. 343.
—— ——: *Rôle thermostatique des dispositifs vaso-sensoriels annexés à quelques organes des sens.* Idem, p. 346.
—— **et Escudier-Donnadieu (H.)**: *Parois artérielles. Constitution de la limitante élastique interne.* «C. R. Soc. Biol.», T. C, 1929, p. 735.
—— ——: *Parois artérielles. La limitante élastique externe.* Idem, p. 742.
Edwards (J. Graham): *The renal tubule and glomerulus.* «The American Journal of Physiology», Vol. 95, 1930.
Ehrich (W.): *Die Kaumuskulatur von 14 Papua und Melanesiern.* «Zeitsch. f. Morph. u. Anthrop., XXV.
Fazzari (Ignazio): *Sulla forma differente delle cellule mesenchimali dei varii organi nelle culture dei tessuti «in vitro».* «Archiv für experimentelle Zellforschung besonders gewebezüchtung (Esplantation)», IX, 1930.
——: *Ricerche di embrio-isto-fisiologie sul potere di assorbimento delle membrane del sacco vitellino dell'embrione di pollo.* «Monitore Zoologico italiano», XL, 1929.
——: *Le arterie del cervelletto. Studio anatomo-comparativo e embriologico.* «Monitore zoologico italiano», XL, 1929.
——: *Contributo alla conoscenza del nucleo ambiguo in «Sus scrofa».* «Annali di Clinica Medica e di Medicine sperimentale», XIX, 1929.
Fernando (Grisante): *Sui tumori del mediastino anteriore.* «Atti della R. Accad. dei Fisiocritici in Siena», 1927.
Fetzer (M.) und Florian (J.): *Der jüngste menschliche Embryo (Embryo «Fetzer») mit bereits entwickelter Kloakenmembran.* «Anat. Anz.», Vol. 67, 1929.
—— ——: *Der Embryo «Fetzer» mit beginnender Axial mesodermbildung und bereits ange legter Kloakenmembran.* «Zeitsch. f. mikr.-anatom. Forschung», 1930.
Fick (R.): *Bemerkungen über die Schnappgelenke.* «Morphologisches Jarhbuch», Vol. 66, 1931.
—— **und Pahl (Johannes)**: *Ueber einen Fall von doppelseitiger Madelungcher Fehlform des Handgelenks mit Berücksichtigung seiner Mechanik.* «Archiv für Klinische Chirurgie», Vol. 163, Fasc. 3, 1931.
Fischer (E): *Anthropologie und Schule.* «Tagungsbericht der Deutschen Anthropologischen Gesellschaft», 50.° Vers, 1928.
——: *Estudios antropólogicos sobre Tenerife.* «Bolletin de l'Associón Catalana d'Anthropologia, Etnologia y Prehistoria», IV, 1926.
——: *Zur Frage einer äthiopischen Rasse.* «Zeitschr. für Morphologie n. Anthropologie», XXVII.
——: *Anthropologische. Aufgaben aus der Vor — und Frühgeschichte Süddentschlands.* «Mannus, Zeitschrift für Vorgeschte. VI Ergänzungsband», 1928.
——: *Europäer — Polynesier — Kreuzung.* «Zeitschr. f. Morph. u. Anthrop.», XXVIII.
——: *Ueber Varietätenforschung.* «Verhandlungen der Gesellschaft für Physische Anthropologie», 1929.
——: *Erbschädigung beim Menschen.* «Des Kommende Geschlecht», V, 46.
——: *Deckplatten für Leichentröge.* «Anat. Anz.», LXXI, 1931.
—— **und Saller (Karl)**: *Eine neue Haarfarbentafel.* «Anthropologischer Anzeiger», V, 1928.

Florian (J.): *The formation of the connecting stalk and the extension of the amniotic cavity towards the tissue of the connecting stalk in young human embryos.* «Journal of Anatomy», 1930.
—— : *Ein Versuch, die Mesodermbildung bei allen Wirbeltieren auf ein gemeinsames Schema zu bringen.* «Verhandlungen der Anatomischen Gesellschaf», 1931.
—— : *Eine Vervollkommung des Hebelmikromanipulators.* «Publications de la Fac. de Méd. de Brno», 1930.
—— : «*Urkeimzellen*» *bei einem 625 μ langen menschliehen Embryo.* Verhandlungen der Anat. Gesellschaft auf der vierzigsten Versammlung in Breslau», 1931.
—— : *Ueber die Ausbildung des Stieles und die Ausdehnung der Amnionhöhle gegen des Sielgewebe bei jungen menschlichen embryonen.* «Publications de la Fac. de Méd. de Brno», 1930.
—— : *Der Verlauf der Schnittebene bei einigen bisher beschriebenen jungen menschlichen Embryonen.* Idem, 1930.
Folia anatomica japonica, Vol. IX, 1931.
Folia neuropathologica estoniana, Tarter, Vol. X, 1931.
Gazette hebdomadaire des Sciences médicales de Bordeaux, 52ᵉ année, 1931.
Genova (R.): *Ricerche su l'epitelio interfollicolare della tiroide.* «Monitore Zoologico italiano», XL, 1929.
Ghon (A.) und Roman (B.): *Zu den Infektionen mit fusiformen Bakterien.* «Medizinische Klinik», Nr 7, 1916.
—— : *Zur Genese der Tuberkulosekrankheit beim Erwachsenen.* «Forschungen und Fortschritte», Nr 15, 1931.
—— —— : *Die Lymphknoten im Ligamentum pulmonale und ihre Bedeutung bei der Kindertuberkulose.* «Virchow's Archiv», Vol. 220, 1915.
—— —— : *Die Bedeutung der kongenitalen Tuberkulose.* «Das österreichen Sanitätswesen», N.º 38, 1913.
—— —— : *Zur pathologischen Anatomie der Kindertuberkulose.* «Jahrbuch für Kinderheilkunde», Vol. 31, 1915.
Gögl (Hermann): *Der sekundäre und tertiäre hintere Neuroporus beim Kanarienvogel.* «Zeitschr. für mikr. anat. Forschung», XXIII, 1930.
Goldner (Jacques): *Histophysiologie de la thyroïde au cours de l'évolution des fractures.* «Archives d'Anatomie, d'Histologie et d'Embryologie», T. IV, 1925.
Grassi (Carlo): *Sulla intima costituzione del sacco erniario.* «Pratica chirurgica e delle discipline affini», An. II, N 5.
Grisante (Fernando): *Sui tumori del mediastino anteriore.* Proc. verbali della R. Accad. dei Fisiocritici in Siena, 1927.
Higuchi (Kazushige): *Die Gewebsmastzellen in der Mamma.* «Folia haematologica», Vol 41, 1930.
—— : *Die Beziehung der Amyloidablagerung zur Vaskularisation in der Milg.* «Virchow's Archiv», Vol. 279, 1930.
Hoed (D. den): *Uitkomst mat de stralenbehandeling van hersengezwellen.* «Vlaamsch Gen. Tijdschr», Nº 22, 1930.
Holmgren (Hjalmar): *Beitrag zur Kenntnis von der Leberfunktion.* «Zeitsch. f. mikr-anat. Forschung», Bd. 24, 1931.
Holmquist (G.): *Beiträge zur Kenntnis der 24 stündigen Rhythmik der Leber.* «Zeitschrift für mikroskopisch-anatomische Forschung», Vol. 25, 1931.
Hopf (Max): *Ueber Tumoren des neuromyoarteriellen Glomus* (Masson). «Frankfürter Zeitschrift für Pathologie», XL, 1930.
Humphrey (Rufus Richard): *Transformation of the ovary of A. tigrinum into a functional testis through the influence of a testis resident in the same animal.* «Journ. Exp. Zool.», N 58, Jan. 5.

Humphrey (Rufus Richard): *The developmental potencies exhibited by the modified («freemartin») ovary of Amblystoma tigrinum following removal of the testis which had induced its modification.* Idem. ibidem

Ikeda (Yoshindo): *Ueber Asymmetrie des Gehirns, Knickung des Kranialen Abschnittes des Halsmarkes und eigentümliche Veränderungen des Rückenmarkes bei einem menschlichen Embryo von 13,2 mm st = Sch L, und über die normale Asymmetrie der Hirnlage.* «Zeitsch. f. Anat. u. Entwickl», Vol. 94, 1931.

Iff (W.): *Ueber miliare Lebernekrosen bei Säuglingen.* «Beitr. z. path. Anatomie u. z. allg. Path.», 86, 1931.

O Instituto. Coimbra, Vol. 81, 82, 1931.

Jornal da Sociedade das Sciencias Médicas de Lisboa, T. XCV, 1931.

Kallas et Lipschutz (A.): *Ueber Hyperfeminierung beim Kaninchen.* «Bulletin d'Histologie appliquée à la Physiologie et à la Pathologie», Tome VI, n.º 7, 1929.

Klinge (F.): *Ueber «Rheumatismus» «Klinische. Wochenschrift»*, 1930.

—— : *Das Gewebsbild des fieberhaften Rheumatismus I-III, Mitteilung.* «Virchow's Archiv», Vol 279, 1930.

Koblmüller (Ludwig): *Ueber einen Fall von Condylus tertius.* «Anat. Anz.», 1931.

Korteweg (R.): *Kankersterfte in Nederland.* «Ned. Tijdschr. v. Gen», Nº 41, 1930.

Kraus (E. J.): *Die Wirkung des Prolan (Aschheim-Zondek) auf die männlichen Geschlechtsorgane.* «Klinische Wochenschrift», Nr 32, 1930.

Lipschütz (Alejandro): *Resumen de estudios experimentales en ovarios aislados.* «Extrato de la Revista Chilena de Historia Natural», Año XXXIII, 1929.

——: *La foliculina.* «Revista Médica de Chile», Año LVII, n.º 7, 1929.

——: *Ueber eine Ausbildung am Urogenitalsystem des männlichen Aueerschweinchens.* «Virchow's Archiv für pathologische Anatomie und Physiologie», Bd. 276, 1929.

——: *A propos du titrage biologique de la folliculine.* «Extrait des Comptes rendus des séances de la Société de biologie». (Séance du 23 novembre, 1929, Tome CII).

——: *La folliculine agit-elle sur l'ovaire? (Expériences sur des chattes).* «Archives Internationales de Pharmacodynamie et de Thérapie», Vol. XXXVIII, 1930.

—— **et Adamberg (Leida)**: *Rut et corps jaune.* Extrait des «Comptes rendus des séances de la Société de biologie», (Séance du 19 octobre, 1929, Tome CII).

—— **et Illanes (Armando)**: *Comportement de l'œuf de Poule à des températures basses* Extrait des «Comptes rendus des séances de la Société de biologie», (Séance du 16 novembre, 1929, Tome CII.

—— **und Krallas (Helmuth)**: *Neue Untersuchungen über Verpflanzung von getrocknetem Eierstock.* «Virchow's Archiv für Pathologische Anatomie und Physiologie und für Klinische Medizin», Band. 277, 1930.

—— **und Veshujakov (S.)**: *Ueber das Vorkommen von Ostrin in Harn der schwangeren Kuh.* «Biochemische Zeitschrif», 220, Band., 1930.

—— **Veshujakov (S.) et Wilckens (E. A.)**: *La folliculine dans l'urine de la Vache gravide.* Extrait des «Comptes rendus des séances de la Société de biologie», (Séance du 23 novembre, 1929, Tome CII).

—— ——: *Folliculine et diurèse.* Extrait des «Comptes rendus des séances de la Société de biologie», (Séance du 16 novembre, 1929, Tome CII).

—— **et Wilhem (Ottmar)**: *Castration chez le Pigeon.* Extrait du «Journal de Physiologie et de Pathologie générales», Tome XXVII, 1929.

Lisboa Médica, Vol. VIII, 1931.
Loeffler (L.): *Röntgenschädigungen der männlichen Keimzelle und Nachkommenschaft. Ergebenisse einer Umfrage bei Röntgenärzten und — technikern.* «Strahlentherapie», XXXIV, 1929.
Lopes (Carlos): *As impressões digitais nos portugueses, (Subsídio para o seu estudo).* Pôrto, 1931.
Loth (Edward): *Anthropologie des parties molles (muscles, intestins, vaisseaux, nerfs périphériques).* Fondation Mianowski, Varsovie, 1931.
Luna (Emerico): *La disposizione segmentale come fondamento morfo-architettonico delle organizzazioni animali.* «Rivista di Biologia», Vol. XI, 1929.
——: *L'architettura degli organismi animali.* «Monitore Zoologico italiano», XL, 1929.
——: *Nuclei dei nervi encefalici e loro conessioni nei Chirotteri. II.* Il nucleo dell XI° ed. il nucleo ambiguo. «Archivio italiano di Anatomie e di Embriologia», XXVI, 1929.
Lunghetti (B.): *Contributo allo studio della necrosi anemica delle capsule surrenali.* Pathologica, 1927.
——: *Sul comportamento del sistema ipofisario nel Diabete mellito.* «Soc. Sc. Med. e Nat. di Cagliari», 1926.
——: *Sull'anatomia patologica del favismo.* «Rivista di Biologia», Vol. IX, 1927.
——: *Contributo allo studio delle alterazioni anatomiche da gas di guerra, con speciale riguardo all'yprite.* «Giornale di Medicina militare», 1925.
——: *Il contributo degli osservatori italiani sulla natura parasitaria dei tumori maligni.* «Riforma medica», XLI, 1925.
——: *Sulle alterazioni anatomo-patologiche del diabete mellito.* R. Accad. dei Fisiocritici in Siena, 1922.
——: *Di un metodo per la colorazione delle cellule basofile dell'ipofisi.* Idem, 1924.
——: *Contributo alla conoscenza dell'anatomia patologica delle ghiandole salivari.* R Accad. dei Fisiocritici in Siena, 1928.
——: *Contributo allo studio dell'anatomia normale e patologica dell'ipofisi faringea.* «Archivio italiano di Otologia, Rinologia e Laringologia», V. XXXII, 1921.
——: *I progressi dell'Anatomia Patologica nell'ultimo decennio.* «Rassegna internazionale di Clinica e Terapia», V. X, 1929.
——: *Sugli attuali orizzonti dell'Anatomia Patologica,* 1928.
——: *Ottone Barbacci.* «Pathologica», 1927.
——: *Contributo allo studio della necrosi anemica delle capsule surrenali.* «Pathologica», 1927.
——: *Sulla riduzione numerica e su alcune particolari disposizioni delle valvole sigmoidee aortiche e polmonare.* «La diagnosi», An. IV, Pisa, 1924.
——: *Sulle alterazioni anatomo-patologiche del diabete mellito.* «R. Accad. dei Fisiocritici in Siena», 1922.
——: *Contributo allo studio dei cancri a struttura complicata.* Tumori, XI, 1924.
——: *Sulle statistiche anatomo-patologiche di oncologia. Dati e metodi di ricerca.* «Bollettino della Lega italiana per la lotta contra il cancro», V. IV, 1930.
Mariani (Giovanni): *Sopra un caso di cancro primitivo dell'uretere.* «Atti della R. Accad. dei Fisiocritici in Siena», 1930.
——: *Metastasi cerebrali di carcinoma mammario,* Idem, ibidem.
Mascagni (Paolo): *Brevi cenni intorno alla vita ed alle opere di Paolo Mascagni.* Siena, 1931.

Mathis (Yürg): *Bemerkung zur Frage nach der Natur der Alveolarphagozîten in der Säugetierlung.* «Wien. Klin. Woch.», Nr 27, 1931.

——: *Ueber segmental angeordnete Fettkörfer (Lipotome) im Schwanze der Blindschleiche (Anguis fragilis L.).* «Zeitsch. f. Anat. und Entwickl», Vol. 94, 1931.

——: *Ueber Rückbildungserscheinungen am Schwanzende des Rückenmarksrohres bei älteren Entenkeimlingen.* «Z. mikr-anat. Forsch.», Vol. 27, 1931.

——: *Gibt es bei Reptilien einen sekundären hinteren Neuroporus?* Idem, Vol. 26, 1931.

Mazzini (Osvaldo) y Brachetto-Brian: *Adenocarcinoma cilindrico del piloro con metástasis en ambos ovarios y en el higado.* «La Semana Médica», nr. 33, 1930.

——: *Critica sobre los tumores de Krukenberg.* «La Prensa Médica Argentina», 1930.

Memórias e Estudos do Museu Zoológico da Universidade de Coimbra, 1930, 1931.

Memórias do Instituto Oswaldo Cruz, T. xxv, 1931.

Millbourn (E.): *Studien über die Ausbildung des lymphatischen Gewebes und der sekundärknötchen in der menschlichen Milz bei verschiedenen Krankheitszuständen.* «Zeitschrif für konstitutionslebre», Vol. 16, 1931.

Monitore Zoologico Italiano. Suppl. «Atti delle Societé italiana di Anatomie, 1931.

Monteiro (Hernâni): *Simpatico e vaso-motricidade.* «Portugal Médico, N.º 4, 1930.

——: *Un cas de vago-sympathique cervical chez l'homme.* Ann. d'Anat. path. et d'Anat. norm.», N.º 4, 1930.

—— **Rodrigues (Alvaro) & Pereira (Sousa)**: *Os nervos esplâncnicos, frénico e descendente interno nos portugueses.* «Arq. de Anat. e Antrop.», XIII, 1929-1930.

—— —— —— **& Morais (E)**: *Simpaticectomia e leucocitose.* «Lisboa Médica», VIII, 1931.

Muckermann (H): *Wesen der Eugenik und aufgaben der Gegenwart*, V, H 1/2.

Naeslund (Carl): *Experimentelle Studien über die Atiologie und Pathogenese der Aktinomykose.* «Acta pathologica et microbiologica scandinavica», Supplementum VI, 1931.

Nordholt (A. E.): *Over de ongelijkeid in prognose van den rechts-en linkszijdigen borstklierkanker.* «Ned. Tijdschr. v. gen.», N° 26, 1930.

The Ohio Journal of Science, Vol. XXXI, 1931.

Ono (Kosaku): *Untersuchungen über die Entwicklung der menschlichen Milz.* «Zeitschr f. Zellfors. und mikr. Anat.», Vol. 10, 1930.

Pasqualino (Guglielmo): *Il nucleo del nervo ipoglosso nel cane.* «Ricerche di Morfologia», IX, 1929.

Pereira (Sousa): *Sur les rapports des nerfs splanchniques avec les piliers du diaphragme chez l'homme.* «C. R. de l'Ass. des Anat.», 25e réunion, Amsterdam, 1930.

Pianigiani (Amedeo): *Su di una nuova formula di carminio acido per uso istologico.* «Atti della R. Accad. dei Fisiocritici in Siena», Ser. X, Vol. 4, 1929.

Pina (Luis de): *Les faisceaux épineux du muscle grand complexus.* «Ann. d'Anat. path. et d'Anat. norm.», N.º 6, 1930.

——: *Observations sur l'insertion inférieure du muscle sartorius chez les portugais.* Idem, N.º 6.

——: *O médico poeta, Dr. João Evangelista de Morais Sarmento.* «O Tripeiro», N.os 2-3, 1931.

Pina (Luis de): *A propos d'un nouveau cas de Musculus sternalis chez un monstre excucéphalien.* «Ann. d'Anat. path. et d'Anat. norm.», Nº 2, 1931.
Pires de Lima (J. A.): *Dysmorphie des oreilles.* Idem, Nº 3, 1930.
——: *Plis surnuméraires de flexion aux doigts.* Idem, Nº 8, 1930.
——: *Pigeons voyageurs syndactyles.* «Bull. Soc. Port. Sc. Nat.», XI, Nº 4, 1930.
——: *Tumeur congénitale de la région frontale.* «Ann. d'Anat. path. et d'Anat. norm.», Nº 3, 1930.
——: *Amputation par brides amniotiques.* «Fol. anat. Univ. Conimbr.», V, 1930.
—— **& Mascarenhas (Constâncio)**: *Populações indígenas da Guiné portuguesa.* «Arq. de Anat. e Antrop.», XIII, 1929-1930.
—— **et Tavares (Amândio)**: *Deux cas de pseudo-hermaphrodisme masculin.* «Fol. Anat. Univ. Conimbr., V, 1930.
Porsio (Agostino): *Contributo alla struttura della porzione intraparietale del dotto coledoco e del dotto pancreatico, con speciale riguardo allo sfintere di Oddi.* «Monitore Zoologico italiano», XL, 1920.
Putzu (Francesco): *Contributo alla conoscenza delle atrofie renali di origine vascolare.* «Proc. verbali della R. Accademie dei Fisiocritici in Siena», 1927.
——: *Contributo alla conoscenza delle atrofie renali di origine vascolare.* «Atti delle R. Accad. dei Fisiocritici in Siena», 1927.
Quarterly Journal of microscopical Science, Vol. 74, 1931.
Rabl (Rudolf): *Zur Morphologie der Gallenwege in der Leber beim mechanischen Ikterus.* «Beiträge z. path. Anat. und zur allgem. Pathol.», Vol. 86, 1931.
Rapport annuel de l'Institut néerlandais pour l'étude du cancer, contenant la liste des publications issues de l'Institut. 1930.
Redi (R.): *Contributo alla conoscenza del cancro della vescica.* «Rinnovamento Medico», Nº 14, 1930.
Revista medica germano ibero-americana, Año IV, 1931.
Revista sud-americana de endocrinologia, imunologia, quimioterapia, Año XIV, 1931.
Revue belge des Sciences Médicales, T. III, N.os 1-5, 1931.
Ried (H. A.): *Ueber Topnaarschädel.* «Zeitschr. f. Morphologie und Anthropologie», XXIII.
Rindone (Alfredo): *La grandezza dei tubuli seminiferi in animali di mole e di specie diverse, con cenni sulla loro strutture (Note preventive).* «Monitore Zoologico italiano», XXXVIII, 1927.
——: *Modificazioni morfologiche del sangue circolante in seguito alla simpaticectomia dell'arteria femorale profonda nel cane e nel coniglio.* «Atti della Società Italiana di Chirurgia», XXXIV Congresso, 1927.
Rivista di Neurologia, Vol. IV, 1931.
Rodrigues (Álvaro): *Le descendens cervicalis chez l'homme et chez les mammifères (quelques notes sur son évolution phylogénique).* «C. R. de l'As. des Anat., 25e réunion, Amsterdam, 1930.
—— **& Pereira (Sousa)**: *Sur les gros troncs lymphatiques de la base du cou.* «Ann. d'Anat. path. et d'Anat. norm.», Nº 8, 1930.
—— **Pina (Luis de) & Pereira (Sousa)**: *Dissecção d'um negro de Moçambique,* «Trabalhos da Sociedade Portuguesa de Antropologia e Etnologia», IV, 1930.
Rodrigues (Lino) et Adrião (Melo): *Anomalie des voies biliaires.* «Ann. d'Anat. path. et d'Anat. norm.», Nº 2, 1931.
Roman (B.): *Some points in the diagnosis of typhus fever.».* «New Jork Medical Journal and Medical Record», Nº 15, 1922.
——: *Acute Jellow Atrophy of the Liver.* «Archives of Pathology and Laboratory Medicine», Vol. 4, 1927.

Roman (B.): *Ein Beitrag zu den metastatischen Tumoren des Knochensystems.* «Beiträge zur pathologischen Anatomie und zur allgemeinen Pathologie», Vol. 53, 1912.

——: *Pyelonephritis bei Nephrolithiasis durch Bacterium paratyphi B.* «Wiener Klinischen Wochenschrift», Vol. XXV. Nr 32.

——: *Ein Fall von Hämangiom das Rückenmarks.* «Centralblatt für allgemeine Pathologie und Pathologische Anatomie», Vol. 24, 1913, Nr 22.

——: *Zur Aetiologie und genese der Kolpohyperplasia cystica.* «Prager mediz. Wochenschrift», Vol. 8, n.º 41, 1913.

——: *Ueber einen Fall von bazillärer Pseudotuberkulose beim Menschen.* «Virchow's Archiv», Vol. 222, 1916.

Rugani (L.): *Le Gitterfasern nelle tonsille palatine e faringea, (1 Nota).* «Atti della R. Accad. dei Fisiocritici in Siena», 1927.

Ruppricht (W.): *Beiträge zur Kenntnis der Extremitätenvenen von Ursus arctos nebst Bemerkungen über Muskeln und Fascien, die zu ihrer Lage Beziehungen haben.* «Zeitsch. f. Anat. u. Entwickl.», Vol. 94, 1931.

Saavedra (Alberto): *Um caso de polegar bifido.* «Portugal Médico», XV, 1931.

Saguchi (Sakae): *Das Nukleonephelium und seine Beziehungen zum Zytoplasma in den Nervenzellen. Ein Beitrag zur Frage nach der Wechselbeziehung zwischen Karyo-und Zytoplasma.* «Zytologischen Studien», IV, 1930.

Sawaya (Paulo) e Sousa (Odorico Machado): *Contribuições para o estudo da mucosa uretral humana.* «Annais da Faculdade de Medicina de S. Paulo», Vol. V, 1930.

Schaer (H.): *Systematische Untersuchungen über das Vorkommen von Vorstadien des Krebses in der menschlichen Speiseröhre.* «Zeitsch. f. Krebsforsch.», 31, 1930.

Schiff (Alice): *Die durch Vigantol erzeugbaren gefässwand veränderungen und ihre Rückbildungsfähigkeit im Tierversuch.* «Virchow's Archiv», Vol. 278, 1930.

Schmidtmann (M.): *Die durch Vigantol im Tierexperiment erzeugbaren Knochenveränderungen.* «Virchow's Archiv», Vol. 280, 1931.

——: *Experimentelle Untersuchungen über die Wirkung von einatmung kleiner Benzin und Benzolmengen auf Atmungsorgane und Gesamstorganismus.* «Klinische Wochenschrift», 1930.

Schultz-Brauns (O.): *Eine neue Methode des Gefrierschneidens für histologische Schnell-untersuchungen.* «Klinische Wochenschrift», 1931.

Schumacher (Siegmund): *Die verschiedenen Arten des Neuroporus.* «Wien. klin. Woch., Nr 26, 1931.

——: *Beiträge zur Kenntnis des Eileiters der Vögel. Nach Untersuchungen am Kanarienvogel (Serinus Canaria).* «Z. mikr.-anat. Forsch», Vol. 26, 1931.

——: *Der «M. propatagialis proprius» und die «Tendo propatagialis» in ihren Beziehungen zur V. cephalica bei den Fledermäusen.* «Zeitschr. f. Anat. und Entwicklungsgesch», XCIV, 1931.

Scritti biologici, raccolti da Luigi Castaldi. Supplemento al Vol. VI: Gaetano Pieraccini: *La donna nella conservazione e nel perfezionamento della Specie.* 1931.

Société Portugaise de Biologie. Section de Coïmbre, Vol. II, 1929-1930.

Stoel (G.): *Le polymorphisme des cancers humains ayant subi ou non un traitement par les rayons y du Radium ou les rayons X.* «Les Néoplasmes», 1930.

Stoklosa (L.): *Ueber die Flimmerbewegung in den nervösen Zentralorganen der Wirbeltiere.* «Anat. Anz.», Vol. 69, 1930.

——: *Épendyme et ses cils avec les blépharosomes.* «Publications de la Faculté de Médecine de Brno», 1930.

Streeter (George L.): *Focal deficiences in fetal tissues and their relation to intra-uterine amputation.* «Contributions to Embryology», Nº 126.
Studnicka (F. K.): *Das Gewebe der Chorda dorsalis von Esox lucius L.* «Zeitsch. f. Zellforschung», Vol. 13, 1931.
—— : *Quelques particularités des espaces intercellulaires du tissu de la chorde dorsale.* «C. R. Soc. Biol.», T. CII, 1929.
—— : *Institute of Histology and Embriology Masaryk University of Brno.* «Methods and Problems of Medical Education», 16ᵉ serie, 1930.
—— : *Les fibres élastiqués du ligament longitudinal supérieur de la colonne vertébrale d'Esox lucius.* «C. R. Soc. Biol.», T. CII, 1929.
—— : *Sur l'épithélium réticulé et sur les tissus à substance fondamentale reticulée.* Idem, T. CIII, 1929.
—— : *Les communications protoplasmiques entre les cellules adipeuses.* Idem T. CIII, 1930.
—— : *Die Auswanderung von Zellen aus der embryonalen Chorda dorsalis.* «Anat. Anz.», Vol. 69, 1930.
—— : *Ein neues Kompressorium.* «Zeitsch. f. wissenschaftliche Mikr. und f. mikr. Technik», Vol. 47, 1930.
—— : *Eine einfache Vorrichtung-zum Markieren der mikroskopischen Präparate.* Idem, ibidem.
—— : *Bemerkungen zu dem kapitel «Das Gewebe der Chorda dorsalis» von Jos. Schaffer im Handbuch der mikroskopischen Anatomie des Meuschen von W. v. Möllendorff (Bd. II, Abt. 2).* «Anat. Anz.», Vol. 72, 1931.
Szepsenwol (J.): *Les cellules nerveuses chez un embryon de poulet de 50 heures anencephale.* «Folia morphologica», Vol. 2, 3 et 4, 1930.
Tavares (Amândio): *Sur les formations interpariétales du crâne humain.* «Fol. Anat. Univ. Conimb.», v, 1930.
—— : *A propósito dalgumas variações arteriais do membro superior.* «Trabalhos da Sociedade Portuguesa de Antropologia e Etnologia», Vol. IV, 1930.
—— : *Manifestações da vértebra occipital e assimilação do atlas.* III Congresso Nacional de Medicina, Lisboa, 1928.
Travaux de laboratoire. «Institut Rocha Cabral», Lisbonne. Tome IV, 1930.
Travaux du Laboratoire de Recherches biologiques de l'Université de Madrid, T. XXVII, Fasc. 1 et 2, 1931.
Del Valle, Brachetto-Brian y Jodice: *Consideraciones anátomo-clinicas y quirúrgicas sobre tumores del ceco-colon.* «Archivos Argentinos de enfermedades del aparato digestivo y de la nutrición», 1930.
Van den Broek (A. J. P.): *Quelques remarques sur les methodes et la technique de l'Anatomie.* «C. R. de l'Assoc. des Anatomistes, XXVᵉ réunion, Amsterdam, 1930.
Vegni (Remo): *Contributo allo studio della sclerodermia generalizzata.* «Atti della R. Ac. dei Fisiocritici in Siena», 1929.
Verhandlungen der physikalisch-medizinischen Gesellschaft zu Würzburg. Vol. 55, Nº 3, 2, 1930.
Vernarecci (Giovanni): *Sopra un caso d'idrocefalo.* «La diagnosi», An. V, 1925.
Walthard (B): *Zur Kenntnis des primären Drüsenkrebses der Epiglottis.* «Centr. f. allg. Path. und path. Anat.», 49, 1930.
Wassink (W. F.): *Observations cliniques sur quelques facteurs exogènes d'une valeur possible.* «Leeuwenhoek-vereeniging», 1930.
Waterman (N.): *Vetsplitsend ferment en kankeronderzoek.* «Vlaamsch gen. Tijdschr», n.º 22, 1930.
Weber (M. A.): *Recherches expérimentales sur la métamorphose des batraciens anoures. Étude du phénoméne de Braus ou perforation de l'Opercule*

branchial en l'absence du membre thoracique correspondant. «Arch. d'Anat. micr.», T. XXVII, 1931.

Wegelin (Carl): *Härtemessungen an der menschichen Leber.* «Verhandl. der Deuts. Pathol. Gesellsch.», 1930.

——: *Zur Entstehung des hämorrhagischen Infarkts.* «Virchow's Archiv», 275, 1930.

——: *Ueber die Dasselbeulenkrankleit (Hypodermiasis) des Menschen.* «Jahrbuches der St. Gallischen Naturwissenschaftlichen Gesellschaft», 65, 1929-1930.

——: *Zur pathologischen Anatomie der Röntgenanämie.* «Beitrage zur path. Anat. und z. allgem. Path.», 84, 1930.

Weinert (H.): *Die menschlichen Knochenreste von Westeregeln.* «Zeitschrift für Ethnologie», LXI.

Wirtinger (Wilhelm): *Ueber eine typische Verletzung bei der Gewinnung menschlicher Embryonen, gleichzeitig eine Kritik der Schrift von Gösta Ekehorn «Uber degeneration der Harnblase beim menschlichen Fetus»,* «Zeitsch. f. Anat. und Entwickl», 1931.

Wölfel (D. J.): *La Curia romana y la corona de España en la defensa de los aborigenes Canarios.* «Anthropos», XXV, 1930

——: *Bericht über eine Studienreise in die Archive Romes und Spaniens zur Aufhellung der Vor-und Trühgeschichte der kanerischen Inseln.* Idem, XXV, 1930.

Zäch-Cristen (Paula): *Ueber Meniscuscysten des Kniegelenks.* «Virchow's Archiv», 279, 1930.

La Rédaction adresse tous ses remerciements aux donateurs.