

Ano VIII

N.º 9

Setembro 1931



LISBOA MÉDICA

JORNAL MENSAL DE MEDICINA E CIRURGIA

DIRECCÃO

PROFESSORES


*Custódio Cabeça, Belo Morais, Egas Moniz,
Lopo de Carvalho, Pulido Valente, Adelino Padesca,
Henrique Parreira, Carlos de Melo,
António Flores*

SECRETÁRIO DA REDACÇÃO

Eduardo Coelho

REDACTORES

*Morais David, Fernando Fonseca, António de Meneses,
Eduardo Coelho, José Rocheta e Almeida Lima*



HOSPITAL ESCOLAR DE SANTA MARTA

LISBOA

KALOGEN

Solução de Compostos Halogenados de Calcio
Preparada por Dr. TAYA e Dr. BOFILL

TONICO RECONSTITUINTE RECALCIFICANTE

Deposítarios para Portugal e Colonias

GIMENEZ-SALINAS & C.^a — 240, Rua da Palma, 246 — LISBOA

Granulos de Catillon **STROPHANTUS**

COM 0,001 EXTRACTO NORMAL DE

Com estes granulos se fizeram as observações discutidas na Academia de Medicina, Paris 1889. Prova que a 4 por dia produzem **diurese prompta**, reanimam o **coração debilitado**, dissipam **ASYSTOLIA, DYSYPNEA, OPPRESSÃO, EDEMA**, Lesões **MI. RAES, CARDIOPATHIAS da INFANCIA e dos VELHOS**, etc. Pode empregar-se muito tempo sem inconveniente e sem intolerancia.

Granulos de Catillon a 0,0001 **STROPHANTINE** CHRYST.

TONICO do CORAÇÃO por excellencia, TOLERANCIA INDEFINITA

Muitos *Strophantus* são inertes, as tinturas são infeis; exigir os Verdadeiros Granulos **CATILLON** Premio da Academia de Medicina de Paris para *Strophantus* e *Strophantine*, Medalha de Ouro, 1900, Paris.

3, Boulevard St-Martin, Paris — PHARMACIAS.

RICINOSAL

OLEO DE RICINO EM PÓ EFERVESCENTE

Purgante eficaz e muito

agradavel de tomar

Verdadeiro substituto do

oleo de ricino vulgar

II INDICADO PARA II

CRIANÇAS • GRÁVIDAS • PUÉRPERAS

PREPARAÇÃO DE M. GIMENEZ - SALINAS

CALLE ARZOBISPO P. CLARET, 21 Y 23 — BARCELONA

PARA AMOSTRAS DIRIGIR-SE AOS REPRESENTANTES:

GIMENEZ-SALINAS & C.^a — RUA DA PALMA, 240 —

LISBOA

Sala B

Est. 9

Tab. 1

N.º 105

Película EASTMAN

para Raios X
Contraste Dupli-Tized

Películas radiográficas

Pathé

A nova película Contraste Dupli-Tized representa um progresso considerável, devido á pureza das suas transparências, á sua resistência ao véu químico e á profundidade dos seus negros. A sua extrema rapidês permite obter imagens muito detalhadas e duma notavel visibilidade E' absolutamente insensível ás marcas de fricção

Dotadas duma grande sensibilidade aos Raios X, as películas radiográficas "Pathé", oferecem aos radiologistas diferentes variedades de emulsões, susceptíveis de adaptação aos mais variados trabalhos.

Películas radiográficas rápidas.
Películas radiodiaphanes.

Os Serviços Técnicos de Kodak Ltd., Rua Garrett, 33, Lisboa, respondem com o maior prazer a quaisquer consultas que lhes sejam dirigidas sôbre assuntos radiográficos, e fornecem, contra pedido, plantas de instalação de laboratórios.

Kodak, Limited — Rua Garrett, 33 — LISBOA

COMBINAÇÃO IODO-PEPTONADA
GOTTAS, INJECTAVEL

I O D O N E

"ROBIN"

Arteriosclerose, Affecções cardiacas,
Obesidade, Rheumatismo, Syphilis

OS LABORATORIOS ROBIN
13, Rue de Poissy, PARIS

App. pelo. D. N. S. P.

N.º 832
26 Junho 1923

Depositários para Portugal e Colónias :

GIMENEZ - SALINAS & C.^a - Rua da Palma, 240 - 246 — LISBOA

SULFARSENOL

Sal de sódio do éter sulfuroso ácido de monometilolaminoarsenofenol

ANTISIFILÍTICO-TRIPANOCIDA

Extraordinariamente poderoso

VANTAGENS: Injecção subcutânea sem dor.
Injecção intramuscular sem dor.

Por consequência se adapta perfeitamente a todos os casos.

TOXICIDADE consideravelmente inferior

à dos 606, 914, etc.

INALTERABILIDADE em presença do ar

(injecções em série)

Muito **EFICAZ** na orquite, artrite e mais complicações locais de Blenorragia, Metrite, Salpingite, etc.

Preparado pelo LABORATÓRIO de BIOQUÍMICA MÉDICA

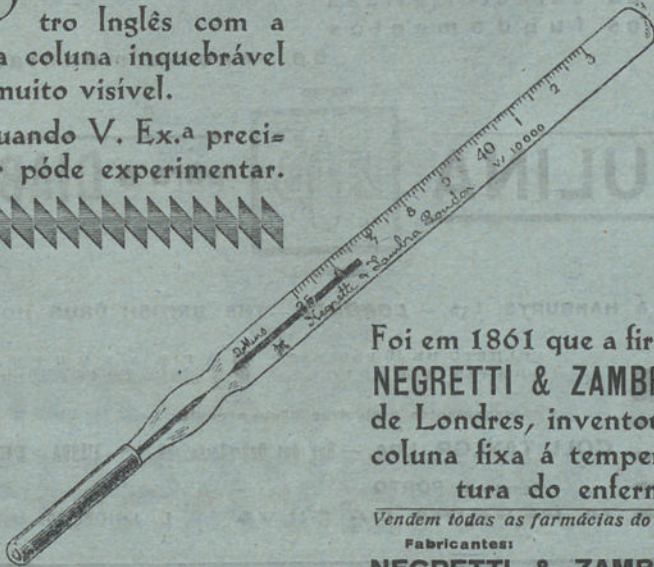
92, Rue Michei-Ange, PARIS (XVI^e)

DEPOSITARIOS
EXCLUSIVOS

Teixeira Lopes & C.^a, L.^{da} 45, Rua Santa Justa, 2.^o
LISBOA

O melhor Termómetro Inglês com a sua coluna inquebrável e muito visível.

Quando V. Ex.ª precisar pôde experimentar.



Foi em 1861 que a firma
NEGRETTI & ZAMBRA,
de Londres, inventou a
coluna fixa á tempera-
tura do enfermo.

Vendem todas as farmácias do país

Fabricantes:

NEGRETTI & ZAMBRA
38, Holdorne — Viaducp — LONDRES

SENHOR DOUTOR!

Sirva-se receitar em fumigação

o PÕ EXIBARD

Sem Opio nem Morphina

o qual allivia sem demora

a **ASTHMA.**

Para evitar as contrafacções
exija-se a assignatura

Exibard

H. FERRÉ, BLOTTIÈRE & C^o, 6, Rue Dombasle, Paris, e boas Pharmacias.

acção

pureza

inalterabilidade absolutas



eis as características
e os fundamentos

do renome mundial da

marca

INSULINA



para a **DIABETES**

registada

(De ALLEN & HANBURY, LTD. — LONDRES — THE BRITISH DRUG HOUSES, LTD.)

FOLHETO DE 40 PÁGINAS
GRATIS A MÉDICOS

FRASQUINHOS
de 100, 200, 400 e 500 unidades

Representantes exclusivos deste produto:

COLL TAYLOR, LDA. — Rua dos Douradores, 29, 1.º — LISBOA — TELE } F. 21476
G. DELTA

Agente no PORTO

M. PEREIRA DA SILVA, L. LOIOS, 36. Telefone 701

allenburys

alimentos de confiança para o bebé tomar

e para o médico receitar

VITAMINADOS

AFAMADOS

SCIENTIFICAMENTE PREPARADOS

GARANTIDOS

- n.º 1 — recém-nascidos
- n.º 2 — dos 3 aos 6 meses
- n.º 3 — depois dos 6 e adultos
- BISCOITOS — » » 10 meses.

PEDIR FOLHETO DE 32 PÁGINAS

Representantes de ALLEN & HANBURY, LTD. — LONDRES:
COLL TAYLOR, LDA. — Rua dos Douradores, 29, 1.º — LISBOA

Tele } F. 21476
G. DELTA



E-MERCK DARMSTADT EUPAVERINA

(- 1 - (3,4) metileno-dioxibenzilo 3-metil 6,7-metileno-dioxi-isoquinoleína)

Recente **espasmolítico** para o tratamento dos estados **espasmódicos da musculatura lisa**, especialmente **espasmos do piloro, intestino, vesícula, etc.**

Aproxima-se da papaverina, tanto sob o ponto de vista químico como farmacológico.

Acção antiespasmódica acentuada **sem sintomas secundários.**

EUPAVERINA MERCK em comprimidos de 0,03 gr.
Tubos de 10 e 20 comprimidos

EUPAVERINA MERCK em ampôlas de 0,03 : 1 c.c.
Caixas com 5 e 10 ampôlas.

EUPAVERINA MERCK em substância para receituário.

Peçam amostras e literatura a:
E. MERCK-DARMSTADT
Secção Científica Lisboa
Rua dos Douradores, 7. LISBOA

Representantes:
ESTABELECIMENTOS HEROLD Lda.,
Rua dos Douradores, 7
LISBOA

Salvitae

Nas Toxemias da Gravidez

E' possível, por meio de alimentação ideal, apropriadamente seleccionada, suprir todas as necessidades minerais básicas do corpo, mantendo assim uma adequada reserva alcalina; mas é tão raro alcançar-se este desideratum, que a administração do SALVITAE serve como uma racional medicação.

SALVITAE, protege, de uma forma eficiente, o organismo contra acidose e toxemias da gravidez, suprimindo-o de saes minerais (sodio, potassio, calcio, magnesia, etc.) dos quaes depende a integridade do equilibrio acido basico do corpo.

AMERICAN APOTHECARIES CO.,

New York, N. Y., U. S. A.

Agentes em Portugal:

Gimenez - Salinas & C.^a

240, Rua da Palma, 246 - LISBOA



Sedare dolorem opus divinum est.

HIPPOCRATES.

O PODER DE ALIVIAR A DOR É UMA PROPRIEDADE ESPECÍFICA DA TERAPEUTICA

Devido á sua capacidade em manter o calor
húmido durante tempo indefinido, a

Antiphlogistine

alivia a congestão local, e inutiliza a
stase vascular. Ela obsta a acção dos ner-
vos sensoriais, aliviando desta forma a dor,
actuando através dos nervos termais da epiderme.

A **Antiphlogistine**,

para os estados inflamatórios associados
com a dor e o incómodo, é medida analgésica,
de depleção, e de suporte.

The Denver Chemical Mfg. Company,
163 Varick Street, New York, U. S. A.

Podem enviar-me literatura e amostra de
Antiphlogistine para experiência.

Dr.

Morada

(Escrever legivelmente)

Representantes em Portugal:

ROBINSON, BARDSLEY & Co., Ltd.

Cais do Sodré, 5, 1.º

LISBOA

ANEMIA PERNICIOSA
 ANEMIA GRAVE E PARASITARIA
 ANEMIA LUETICA
 ANEMIA GRAVIDICA
 ANEMIA DAS CREENÇAS

Eficaz na

DOENÇA DE BANTI e na
 CAQUEXIA CANCEROSA

A. B. ASTRA

SODERTÄLJE

Suécia.

PREPARAÇÃO de EXTRACTO de
 FIGADO

VINHO: 1 colher das sopa = 50 gr.
 de Fígado cru.

COMPRIMIDOS: — concentrados —
 assucarados: 1 comprimido = 25 gr.
 de Fígado cru.

EXTRACTO: 1 colher das de chá = 50
 gr. de Fígado cru.


HEPATOTAL

PRESCREVA

○

'PETROLAGAR'

O 'Petrolagar' é uma emulsão palatável de óleo mineral e agar-agar, preparado para satisfazer os pedidos dos médicos que apreciam a importância da substituição dos purgativos no tratamento da prisão de ventre por um preparado suave não irritante que produza umas fezes bem formadas e brandas.



O 'Petrolagar' não é de forma alguma um catártico. Permite às secreções gástricas de funcionarem como devem, ao mesmo tempo que obriga a prisão de ventre a submeter-se definitivamente.

O 'Petrolagar' é preparado em duas formulas—Simplex e com Fenoltaleína. Amostras e literatura serão enviadas gratuitamente aos membros da profissão médica desde que peçam ao:

Representante em Portugal:

RAUL GAMA, 31, RUA DOS DOURADÕES, 33 — LISBOA.


2 novidades em vacinoterapia.

Dupla superioridade { Acção directa sobre o micróbio
Ausência de reacção febril . . .

colitique

vacina curativa anti-colibacilar
(segundo a técnica do Doutor FISCH)


a que melhor realisa
sob a forma bucal,
a vacinação
anti-colibacilar (1)



1) Outras formas: injectavel e filtrado para applicações locais

stalysine

vacina curativa anti-estafilococica
(segundo a técnica do Doutor FISCH)



A STALYSINE injectavel constituiu a melhor terapeutica das afecções estafilococicas.

A forma bucal (de mais fácil administração) pode usar-se com o mesmo successo. (2)

(2) Outra forma: filtrado, para pensos sobre focos abertos.

Colitique e Stalysine

há mais de dez anos que são ensaiadas com successo em muitos serviços dos Hospitais de Paris.

Literatura e Amostras

LABORATOIRES ASTIER — 45, Rue du Docteur Blanche — PARIS

ou nos representantes para Portugal e Colónias

GIMENEZ-SALINAS & C.^a — R. da Palma, 240-246 — Lisboa



SUMÁRIO

Artigos originais

<i>La localisation des tumeurs cérébrales par l'encéphalographie artérielle</i> , par Egas Moniz.....	pág.	559
<i>Algumas considerações clínicas e histo-patológicas acerca de um caso de degenerescência colóide da pele (milium colóide)</i> , por Alvaro Lapa e Chaves Ferreira.....	»	617
<hr/>		
<i>Revista dos Jornais de Medicina</i>	»	628
<i>Notícias & Informações</i>	»	LXIX

LA LOCALISATION DES TUMEURS CÉRÉBRALES PAR L'ENCÉPHALOGRAPHIE ARTÉRIELLE

*Rapport présenté au Congrès Neurologique
International de Berne*

PAR

EGAS MONIZ

ERRATA

No artigo *Hemibalismo*, de Egas Moniz, saiu errado o subtítulo da página 482, que deve ler-se: *Classificação dos movimentos anormais*.

Pendant l'année 1930, nous avons fait des expériences dans un autre sens. Nous avons injecté la carotide interne sans pincement et on a pu voir, sur les films, des artériographies du cerveau assez

bonnes. Il nous a paru, cependant, que celles obtenues avec hémostase étaient plus nettes et nous avons continué à suivre cette pratique.

Nouvelle technique de la carotide primitive libre. — Cette année nous avons fait des injections dans la carotide primitive sans hémostase, c'est-à-dire sans pincement de l'artère et, après



CENTRO CIÊNCIA VIVA


2 novidades em vacinoterapia.

Dupla superioridade { Acção directa sôbre o micróbio
Ausência de reacção febril . . .

colitique

vacina curativa anti-colibacilar
(segundo a técnica do Doutor FISCH)

a que melhor realiza
sob a forma bucal,
a vacinação
anti-colibacilar ⁽¹⁾



1) Outras formas: Injectável e filtrado para aplicações locais



(2) Outra forma: filtrado, para pensos sobre focos abertos.

Colitique e Stalysine

há mais de dez anos que são
ensaiadas com sucesso em
muitos serviços dos Hospi-
tais de Paris.

Literatura e Amostras

LABORATOIRES ASTIER - 45, Rue du Docteur Blanche - PARIS

ou nos representantes para Portugal e Colónias

GIMENEZ-SALINAS & C.^a - R. da Palma, 240-246 - Lisboa



SUMÁRIO

Artigos originais

<i>La localisation des tumeurs cérébrales par l'encéphalographie artérielle</i> , par Egas Moniz.....	pág.	559
<i>Algumas considerações clínicas e histo-patológicas acerca de um caso de degenerescência colóide da pele (milium colóide)</i> , por Alvaro Lapa e Chaves Ferreira.....	»	617
<hr/>		
<i>Revista dos Jornais de Medicina</i>	»	628
<i>Notícias & Informações</i>	»	LXIX

LA LOCALISATION DES TUMEURS CÉRÉBRALES PAR L'ENCÉPHALOGRAPHIE ARTÉRIELLE

*Rapport présenté au Congrès Neurologique
International de Berne*

PAR

EGAS MONIZ

Nous avons simplifié la technique de l'épreuve de l'encéphalographie artérielle. Au début, nous injectons le liquide opaque dans la carotide interne avec hémostase. Ensuite nous avons fait l'injection dans la carotide primitive en pinçant la carotide externe pour éviter le passage du liquide dans ce vaisseau et en pinçant aussi la carotide primitive pour faire l'hémostase. Nous avons suivi ces deux méthodes, préférant la dernière quand la bifurcation était très haute. Nous pouvons les appeler méthodes *d'artère liée*.

Pendant l'année 1930, nous avons fait des expériences dans un autre sens. Nous avons injecté la carotide interne sans pincement et on a pu voir, sur les films, des artériographies du cerveau assez bonnes. Il nous a paru, cependant, que celles obtenues avec hémostase étaient plus nettes et nous avons continué à suivre cette pratique.

Nouvelle technique de la carotide primitive libre. — Cette année nous avons fait des injections dans la carotide primitive sans hémostase, c'est-à-dire sans pincement de l'artère et, après



CENTRO CIÊNCIA VIVA
UNIVERSIDADE COIMBRA

quelques tentatives, nous avons réussi à obtenir de bons clichés. Quelques uns d'entre eux sont reproduits plus loin.

Cette technique est d'une grande simplicité et le neurologue même, sans l'aide du chirurgien, peut facilement pratiquer l'épreuve.

Préparation du malade. — L'épreuve provoque souvent des accès épileptiques passagers. Dans plusieurs cas ils sont homolatéraux ou avec prédominance de contractions cloniques du côté de l'injection. Pour les éviter, nous donnons 0,30 de luminal la veille et la même quantité le matin de l'épreuve. De cette manière les accès ne se produisent pas ou sont très atténués.

Mise à nu de la carotide primitive. — On fait sous anesthésie locale une petite ouverture à la partie moyenne du cou. Entre le sterno-cleido-mastoïdien, qui est en dehors, et le canal laryngo-




Fig. 1 - Sonde à crochet

-trachéal, qui est en dedans, existe une dépression. C'est la gouttière carotidienne où on trouve facilement l'artère. En écartant le sterno-cleido-mastoïdien et les muscles sous-hyoïdiens, et en suivant cet interstice, on arrive sur les gros vaisseaux du cou. Il faut remarquer que la jugulaire interne recouvre presque toujours la carotide primitive. On l'écarte et on voit l'artère qu'on peut piquer avec une aiguille courbe.

Pour être plus sûr, on peut isoler l'artère en faisant passer au dessous une sonde formant crochet à son extrémité (fig. 1). En faisant glisser la sonde, l'artère est saisie par le crochet et on peut l'élever un peu pour faciliter la piqûre, que nous préférons faire, dans ce cas, avec une aiguille en forme de baïonnette.

Cette petite opération, dans le lieu d'élection pour la ligature de la carotide primitive, est à la portée de tout médecin.

Dans notre Clinique elle est pratiquée sur la table du radiologiste.

Radioartériographie. — Lorsque tout cela est prêt, on dispose la tête du malade sur le châssis radiographique de manière à ce que la tête soit le plus possible parallèle au châssis (1).

La tête est alors fixée à la table dans la bonne position par une bande. On pique l'artère et, quand on est bien sûr d'être en dedans, on adapte la seringue avec le liquide opaque et on demande l'attention du radiologiste. On injecte avec une certaine vitesse, à peu près deux à trois c. c. par seconde, et pendant qu'on injecte encore, au dernier c. c. de liquide, on commande le dé clic de l'ampoule. Un instantané de 1/10 à 1/20 (nous préférons 1/20 de seconde) donne, en général, une bonne artériographie cérébrale.

Liquides opaques à injecter. — Nous continuons à injecter des solutions d'iodure de sodium entre 23 0/0 et 25 0/0. Il faut employer une solution récente d'iodure de sodium chimiquement pur. Lorsque la solution n'est pas entièrement incolore on doit la rejeter. Les traits d'iode peuvent provoquer des complications.

Les expériences que nous avons faites avec des solutions d'abrodil nous ont montré que cette substance doit être injectée à des doses supérieures à 40 0/0 pour obtenir de bonnes images. A 50 0/0 les réactions des malades sont déjà assez fortes.

Nous n'avons pu obtenir les substances que les auteurs japonais Saïto, Karnikawa e Yanagizawa ont dernièrement préconisées (émulsions de lipiodol, lécithine et glyose) en conditions d'être injectées. Les mélanges que nous avons fait préparer sont devenues trop épaisses.

Quantité. — Nous injectons 6 à 7 c. c. de la solution d'iodure de sodium à 23 0/0 ou à 25 0/0 pour obtenir un seul cliché; et 7 à 9 c. c. pour faire la stéréoartériographie. Chez les enfants, qui tolèrent très bien la solution iodurée, nous injectons 2 à 3 c. c.

L'épreuve doit être faite des deux côtés. — La comparaison des deux films est presque toujours indispensable à une bonne interprétation.

(1) Les déviations pourront induire en erreur dans l'interprétation des films.

L'épreuve à artère liée et à artère libre.— Nous sommes aujourd'hui convaincus des avantages de l'épreuve à artère libre dans la carotide primitive sur notre première technique. On va, en général, dans ces travaux, des méthodes les plus compliquées aux méthodes les plus simples. La différence de vitesse des injections explique la contradiction des résultats de la première heure et de ceux obtenus dernièrement.

L'épreuve encéphalographique dans la carotide primitive, sans pincement de l'artère, est bien plus facile; elle montre presque toujours la circulation des deux systèmes: le sylvien et celui de la cérébrale antérieure, ce qui permet d'appuyer le diagnostic sur de nouveaux éléments.

Avec cette méthode on peut répéter l'opération sans inconvénient chez le même malade, ce qui représente un grand avantage. On cherche d'autres places (plus haut ou plus bas) pour découvrir la carotide primitive. On évite de cette manière le tissu cicatriciel.

Dans la première technique, la répétition de l'épreuve était dangereuse parce qu'on atteignait toujours l'artère au même endroit et la cicatrisation empêchait souvent d'isoler facilement la carotide, une rupture étant possible.

L'épreuve de l'encéphalographie artérielle faite par la méthode de la carotide primitive libre montre aussi quelques artères dérivées de la carotide externe. On voit les artères de la face et parfois celles de la partie externe du crâne, surtout les branches terminales de la temporale superficielle. Les artères méningées, dérivées de la maxillaire interne, ne sont pas visibles. Dans la lecture des films il est facile de séparer les artères qui appartiennent à la carotide externe.

L'injection suit de préférence la carotide interne, contrairement à ce que nous supposions au début de nos travaux.

On pourra faire la piqûre de la carotide primitive à couvert. Nous ne conseillons, cependant pas, cette pratique. L'aiguille pourra sauter de l'artère et extravaser la solution d'iodure de sodium dans les tissus environnants, ce qui est fâcheux pour le malade.

Contre-indications.— Dans les cas d'artériosclérose très avancée, on ne doit pas faire l'épreuve. Elle pourrait provoquer des

LISBOA MÉDICA

DRYCO

Tratado pelos Raios Ultra-Violetas

Assegura uma alimentação de leite admiravelmente apropriada para um desenvolvimento rápido e vigoroso, promove a formação de ossos e dentes fortes e perfeitos.

DRYCO é o leite IDEAL

Especialmente preparado para a

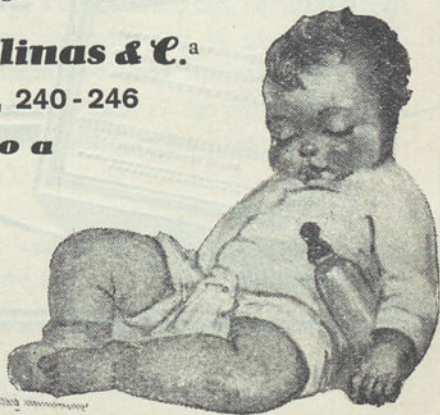**alimentação
infantil**

Pedir amostras e literatura aos depositários para Portugal e Colónias:

Simenez-Salinas & C.^a

Rua da Palma, 240-246

L i s b o a



NORMACOL

A prisão do ventre crónica pede antes de tudo um tratamento absolutamente inofensivo e não irritante. Sob esta ideia foi creado o

NORMACOL

que sem ser por si nutritivo, dá, todavia, aos alimentos ingeridos uma composição e uma consistencia que favorecem a função intestinal. Sendo, portanto, mais um „correctivo da alimentação” do que um “medicamento” não tem algum inconveniente. Latas de 100 e 250 grs. Peça amostras e literatura a

SCHERING LIMITADA,
LISBOA
RUA VITOR CORDON 7-3.º



accidents graves. Chez les urémiques et les grands intoxiqués, l'injection intracarotidienne n'est pas bien tolérée.

Dangers. — L'épreuve encéphalographique est, en général, inoffensive pour le malade. Avec la nouvelle technique de la carotide primitive libre, quelques malades peuvent même marcher jusqu'à l'infirmerie après l'injection intracarotidienne.

Les complications, du reste exceptionnelles, qu'on peut observer après les injections intracarotidiennes sont, en général, d'ordre moteur et aphasique. Quelques très rares malades ont, après l'épreuve, des hémiplegies et des aphasies passagères. Une ponction lombaire, une poche de glace sur la tête aident à les faire passer.

Depuis que nous employons la nouvelle méthode de la carotide primitive libre, nous avons observé cette complication deux fois dans 50 épreuves. Ces deux malades se sont, d'ailleurs, complètement rétablis.

Nous ne sommes pas autorisés à dire, pour le moment, si cette méthode amène plus ou moins de complications que celle de la carotide interne liée.

Résultats thérapeutiques. — Les injections intracarotidiennes de l'iodure de sodium à 25 % provoquent souvent des améliorations considérables du syndrome de l'hypertension crânienne. Les céphalées s'atténuent et, parfois, la vision s'éclaircit. Dans les cas de tumeurs cérébrales confirmées, ces résultats sont souvent passagers. Chez d'autres malades où la méningite séreuse est probable, les améliorations se sont maintenues. Dans le livre *Diagnostic des tumeurs cérébrales et épreuve de l'encéphalographie artérielle*, récemment publié, nous présentons quelques observations à ce propos (1).

Chez une malade avec des céphalées, des vomissements, diplopie et stase papillaire avec de fortes hémorragies à gauche, nous avons fait l'épreuve encéphalographique dans la carotide

(1) Paris 1931. Pág. 173.

interne avec pincement. Les céphalées et les vomissements ont disparu ensuite. La malade a commencé à voir mieux. Elle avait, au début, une vision de 1/2 du normal à droite et de 2/5 à gauche.

Deux mois après, l'ophtalmologiste nous a informé que «la vision était presque normale des deux yeux. Névrite en régression avec une légère tuméfaction à droite et sans tuméfaction à gauche». Peu de temps après, la diplopie a aussi disparu.

La malade a repris son travail et elle s'est sentie bien. Une crise de céphalée passagère est survenue neuf mois après l'épreuve. Cette crise n'a duré qu'une journée. Pas d'autres complications pendant les six mois suivants. Puis, des céphalées pendant une journée et mort subite dans la soirée. Oligodendrogliome du *septum lucidum* et de la partie antérieure de la paroi droite du III^e ventricule.

Ce cas montre que les injections iodurées peuvent améliorer les hypertensions intracrâniennes, même quand elles sont dues à des tumeurs cérébrales.

Chez cette malade la tumeur était inextirpable et, par conséquent, les injections intracarotidiennes lui ont prolongé la vie en bonnes conditions pendant plus d'une année.

Cette observation vient à l'appui de notre conception pathogénique de l'hypertension intracrânienne. Même dans les cas de tumeurs cérébrales, l'hypertension est due, à notre avis, à la complication d'un processus inflammatoire des leptoméninges.

L'ARTÉRIOGRAPHIE CÉRÉBRALE NORMALE

L'épreuve encéphalographique étant faite, on obtient la visibilité des artères cérébrales du système de la carotide interne. On peut distinguer dans l'artériographie de la fig. 2 obtenue par la nouvelle méthode :

1) Le siphon carotidien (S. C.) toujours constant dans les artériographies normales.

2) Le groupe sylvien (G. S.) avec ses trois artères: la sylvienne, que nous préférons appeler artère du pli courbe (P. C.), la pariétale postérieure (P. P.) et la temporale postérieure (T. P.), qui forment un vrai paquet artériel et qui s'élève un peu à l'origine pour devenir plus ou moins horizontal.

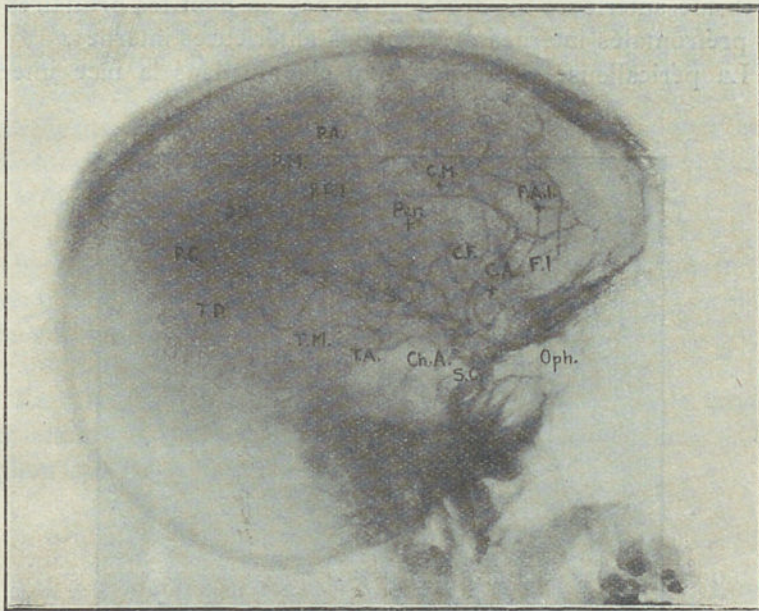


Fig 2 - ARTÉRIOGRAPHIE NORMAL DU CERVEAU. NOUVELLE TECHNIQUE.

S. O. - SIPHON CAROTIDIEN. Ch. A. - Choroïdienne antérieure.

G. S. - GROUPE SYLVIEN - formé par les artères: T. P. - temporale postérieure, P. C. - artère du pli courbe et P. P. - pariétale postérieure. Dérivées du même groupe: T. M. - temporale moyenne. T. A. - temporale antérieure. F. I. - frontale inférieure. C. F. - candélabre frontal (frontale ascendante). P. M. - pariétale moyenne. P. A. - pariétale antérieure.

C. A. - CÉRÉBRALE ANTÉRIEURE et ses dérivées: F. A. I. - frontale antérieure interne. Per. - péricalleuse. C. M. - calleuse marginale. F. P. I. fronto - pariétale interne. Toutes les artères dérivées de la cérébrale antérieure (groupe artériel interhémisphérique) sont soulignées avec le signe +.

Les temporales antérieure (T. A.) et moyenne (T. M.) sont aussi visibles.

On peut suivre les branches ascendantes du groupe sylvien: les frontales inférieures (F. I.) et les frontales ascendantes qui se présentent souvent sous l'aspect de candélabres (C. F.).

Du groupe sylvien naissent aussi la pariétale antérieure (P. A.) et les pariétales moyennes (P. M.). Ces artères n'ont pas une grande importance dans la localisation des néoplasies cérébrales.

3) Par la nouvelle technique, on voit souvent la cérébrale antérieure (C. A.) qui se continue avec la péricalleuse. De la cérébrale antérieure se dégagent de bas en haut les orbitaires et les préfrontales internes ou frontales antérieures internes.

La péricalleuse (Per.) fait son chemin dans la face interne

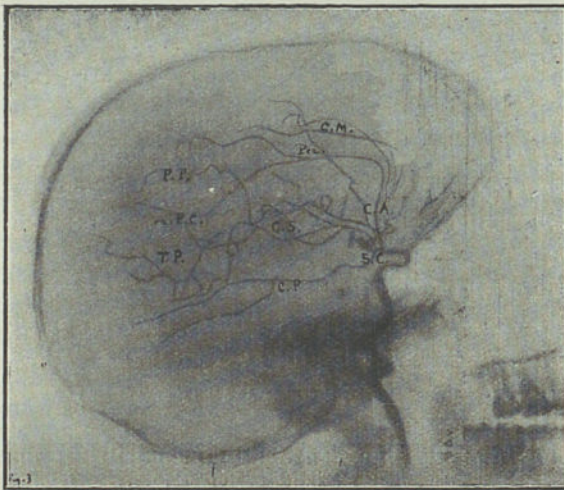

Fig. 3 — Artériographie cérébrale. Le siphon, le groupe sylvien et l'artère cérébrale antérieure et leurs dérivées, normaux.

On voit l'anomalie de la cérébrale postérieure (C. P.) que, dans ce cas, naît de la carotide interne. Nouvelle technique.

de l'hémisphère et accompagne le corps calleux. Elle donne premièrement les frontales antérieures et moyennes internes (F. A. I.) et ensuite une branche très importante: l'artère fronto-pariétale interne (F. P. I.). Après l'origine de cette artère la péricalleuse continue, en général très réduite, jusqu'à la hauteur du splénium.

Dans la partie interne de l'hémisphère cérébral les frontales antérieures et moyennes internes et, parfois, la fronto-pariétale interne ou ses branches, constituent un groupe artériel qui se

continue successivement dans la scissure calloso-marginale. Foix a donné à cet ensemble le nom d'artère calleuse marginale (C. M.). Parfois on voit une artère continue pendant un long trajet. Il s'agit d'une des frontales internes. Cet ensemble d'artères accompagne toujours la péricalleuse, soit dans sa position normale soit dans ses déviations.

4) L'artère choroïdienne antérieure (Ch. A.), qui émane de la carotide interne avant l'origine du groupe sylvien, fait un trajet en arrière et en haut jusqu'à la région des noyaux centraux et aux plexus choroïdes. Cette artère peut donner quelques indications de localisation dans les tumeurs de la partie antérieure de la base du cerveau.

5) L'artère ophthalmique (Oph.) naît de la carotide interne au niveau de l'apophyse clinoïde antérieure. Elle n'est pas toujours très visible.

La *cérébrale postérieure* peut être visible quand elle émane, par anomalie, de la carotide interne. Elle naît, dans ces cas, du siphon carotidien (fig. 3).

CIRCULATION DES TUMEURS CÉRÉBRALES RENDUE VISIBLE PAR L'ÉPREUVE ENCÉPHALOGRAPHIQUE

L'épreuve encéphalographique peut rendre visibles les circulations des tumeurs cérébrales, parfois les tumeurs elles mêmes. Parfois on voit seulement une circulation à la hauteur de la tumeur. Dans d'autres cas on note une tache opaque qui correspond assez exactement à la grandeur de la tumeur. Le liquide opaque qui traverse assez aisément la circulation du cerveau fait stase dans la tumeur. Les capillaires de son tissu ne sont pas facilement perméables au sang (méninoblastomes). Le retardement du liquide opaque qui remplace le sang donne, à la radiographie, une tache visible.

On peut distinguer cinq aspects encéphalographiques artériels selon la circulation à l'endroit des néoplasies.

1) On peut voir la circulation des tumeurs dans les films arté-

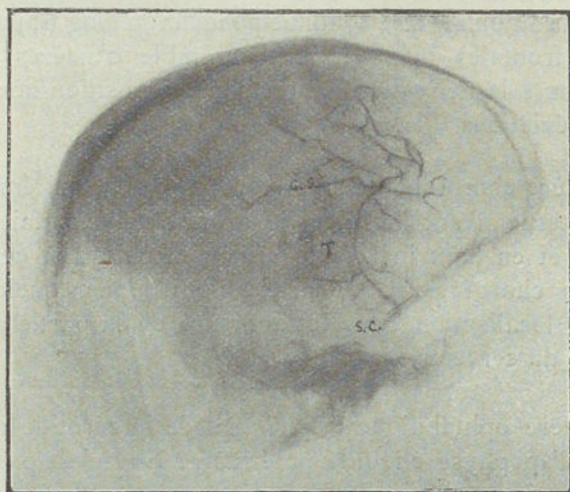


Fig. 4 — Tumeur visible (T.) de la petite aile du sphénoïde à droite. Groupe sylvien très élevé.

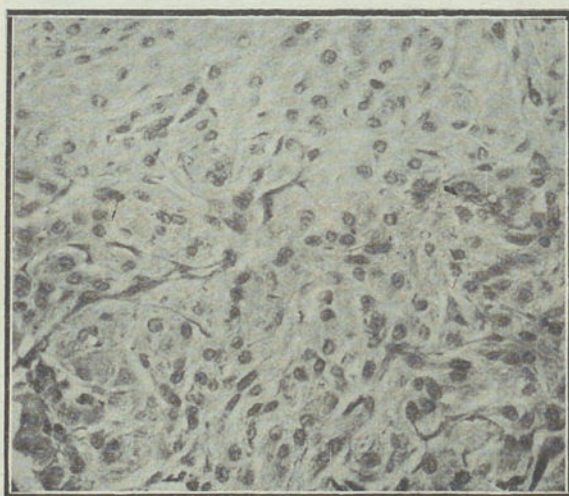


Fig. 5 — Méningoblastome à cellules fusiformes entortillées. Tumeur de la fig. 4.

riographiques sous l'aspect d'un paquet d'artéριοles assez minces. Ces artéριοles disparaissent sous une tache noire qui est la tumeur

irriguée de liquide opaque. Dans ces cas il s'agit des méningoblastomes.

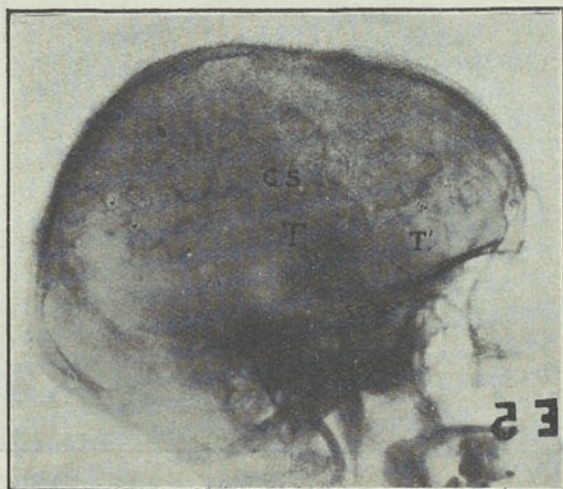


Fig. 6 — Tumeur visible (T. et T') de la grande aile du sphénoïde gauche. Groupe sylvien très élevé.

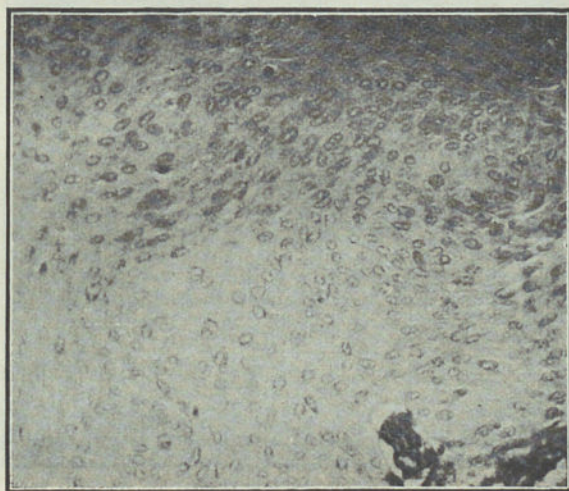


Fig. 7 — Méningoblastome à cellules fusiformes. Disposition fasciculée. Tumeur de la fig. 6.

Les figures 4, 6 et 8 montrent cet aspect artériographique

dans des cas de méningoblastomes confirmés par l'opération ou

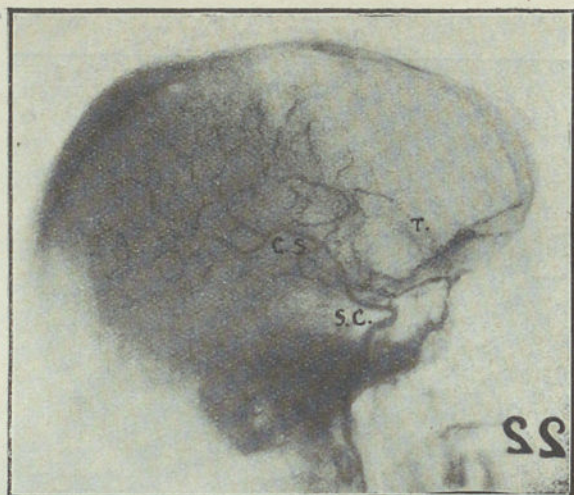


Fig. 8 — Tumeur visible (T) nichée dans le lobe frontal gauche atteignant la fente interhémisphérique. Groupe sylvien abaissé à son origine.

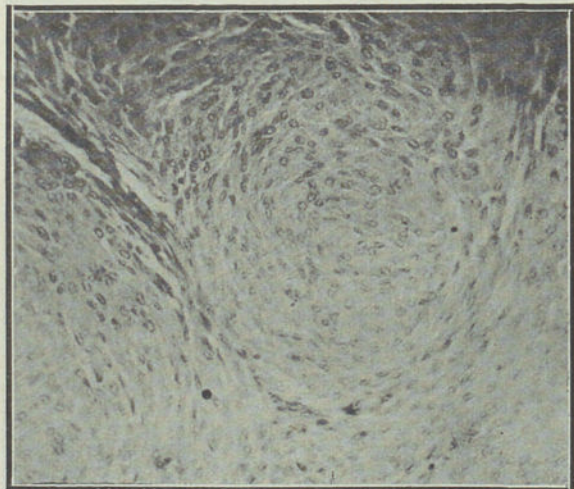


Fig. 9 — Méningoblastome à cellules fusiformes. Tumeur de la fig. 8.

par l'autopsie. Les microphotographies des figures 5, 7 et 9 montrent l'aspect histopathologique de ces tumeurs.


LISBOA MÉDICA

Cardiazol «Knoll»

(pentamethylentetrazol).

**Analéptico de acção favoravel
sobre a circulação e a respiração.**

**Acção immediata
por via subcutanea.**

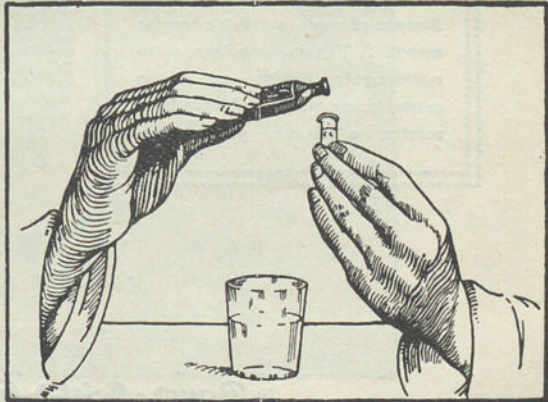


Póde tambem injectar-se pelas vias intramuscular, intravenosa e intracardial.

Conforme o caso, emprega-se 1 empola de 1,1 cc. de hora em hora ou de 1/2 hora em 1/2 hora.

Emballagem d'origem de 6 empolas.

**Acção demorada
por via buccal.**



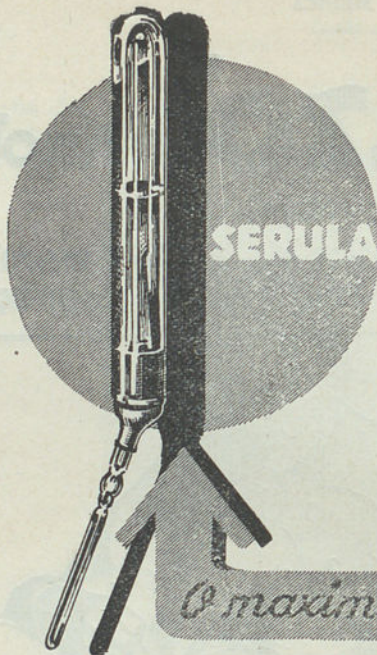
Cardiazol liquido e em comprimidos.

3 a 4 vezes por dia 20 gottas (= 0,1 gr. de Cardiazol) ou 1 comprimido de 0,1 gr., eventualmente em intervallos de 2 a 3 horas.

Frasco d'origem com 10 grs. de liquido.

Tubo d'origem com 10 comprimidos.

KNOLL A.-G., Fabricas de productos chimicos, **Ludwigshafen sobre o Rheno**
(Alemanha).



SERULA

(Sistema Felix Meyer)

M. R.

(Acendicionamento ideal para os séros)
Seringa e ampola constituindo uma entidade perfeita

Prompta a servir imediatamente em injeções intramusculares e subcutâneas, mesmo nas condições exteriores as mais desfavoráveis. Todos os preparativos taes como fervura, esterilisação dos instrumentos, etc., tornam-se supérfluos.

Manejo duma simplicidade extrema

O maximo de asepsia



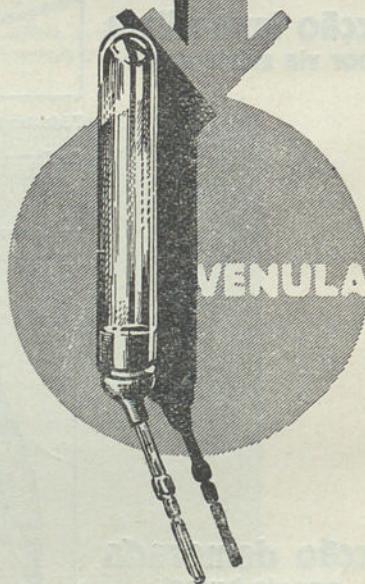
VENULA

(Sistema Felix Meyer)

M. R.

Para tiragens de sangue e de humores varios do organismo

Sempre prompta a servir e sempre esteril. A Venula funciona automaticamente devido ao vácuo existente na ampola destinada a receber o líquido por aspirar.



» *Bayer-Meister-Lucius* «

SECÇÃO FARMACEUTICA SCIENTIFICA

I. G. FARBENINDUSTRIE AKTIENGESELLSCHAFT, LEVERKUSEN (Alemanha)

Representante

» LUSOPHARMA «

Augusto S. Natividade

Rua dos Douradores, 150 3.º LISBOA

2) Dans d'autres cas la circulation se présente plus intense.

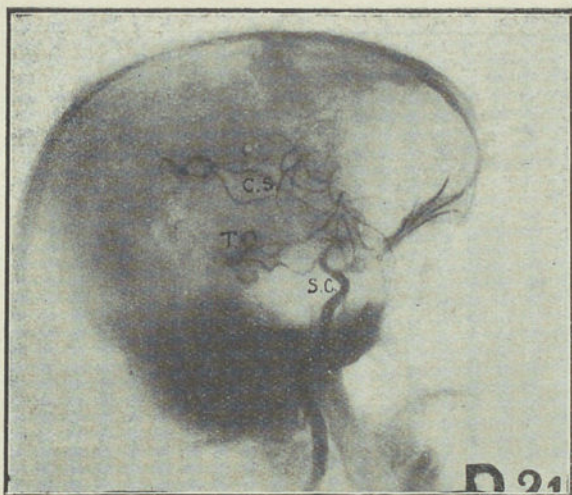


Fig. 10—Circulation très intense à l'endroit de la tumeur (T.), à la hauteur du lobe temporal droit. Élévation du groupe sylvien (G. S.).

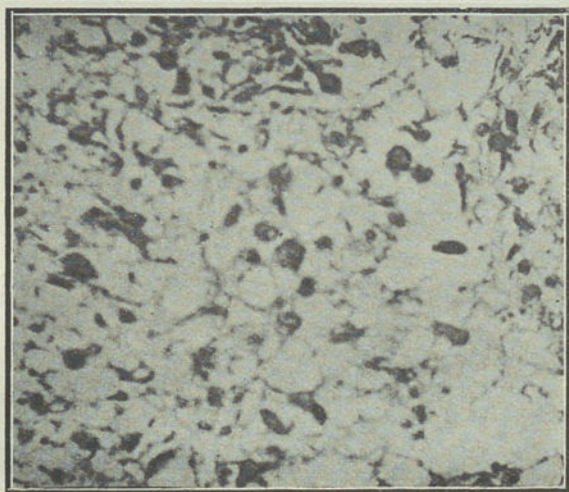


Fig. 11—Tumeur de structure très particulière qui rappelle, par places, des aspects de certains gliomes périphériques. Vascularisation extraordinaire dans le domaine des méninges. Tumeur de la fig. 10.

A l'endroit de la tumeur on voit de grosses artères dénotant

l'existence d'une très forte irrigation (figs. 10 et 12). Il n'y a pas, dans ces cas, de taches correspondantes à la tumeur. Ces tumeurs

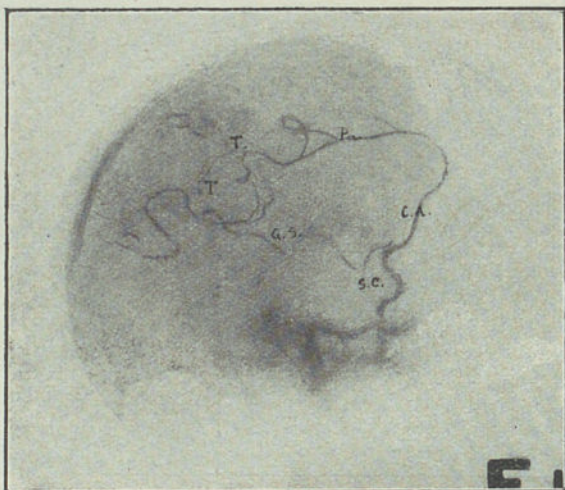

Fig. 12—Circulation d'une très grosse tumeur (T. T.) de la région pariétale gauche.

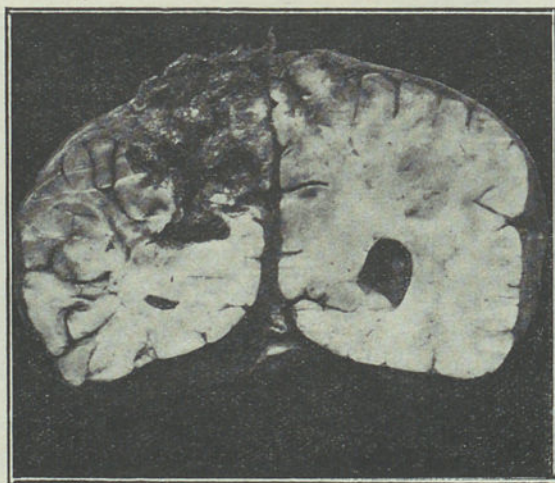


Fig. 13—Coupe du cerveau montrant la place de la tumeur de la fig. antérieure. Il s'agit d'un astrocytome assez polymorphe très vascularisé.

très irriguées sont, en général, des gliomes très vascularisés (figs. 11 et 13).

3) Il y a des cas intermédiaires. La circulation est très accen-

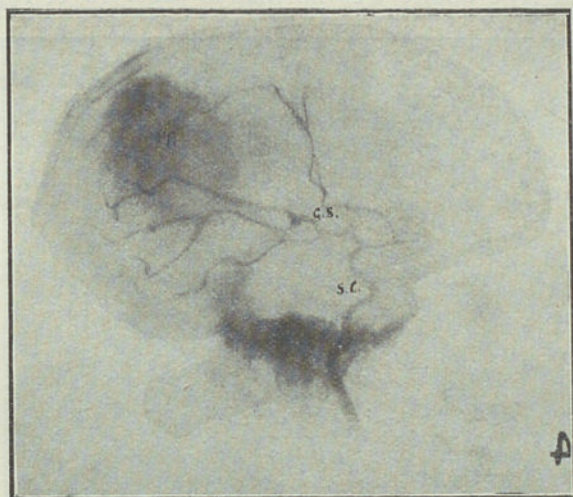

Fig. 14 — Tumeur visible et circulation très intense (T.) du lobe pariétal gauche.

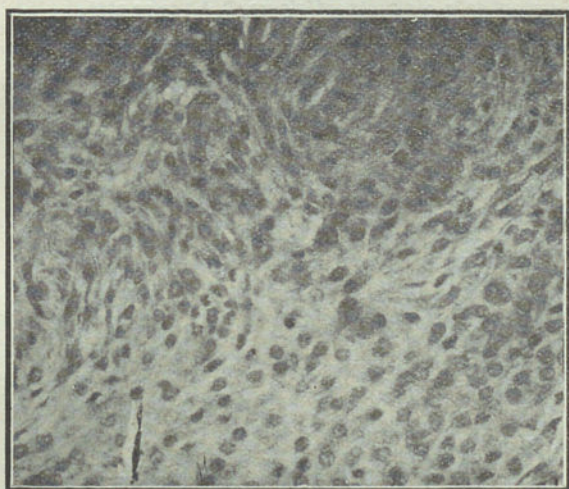


Fig. 15 — Méningioblastome de structure histologique assez polymorphe présentant dans certains endroits l'aspect des gliomes périphériques. Tumeur de la fig. 14.

tuée à l'endroit de la tumeur qui se présente aussi visible (tache noire). Dans ces cas (figs. 14 et 16), il s'agit tantôt des méningo-

blastomes de structure histologique assez polymorphe, tantôt des gliomes du type adulte très fibrillaires (figs. 15 et 17). L'aspect

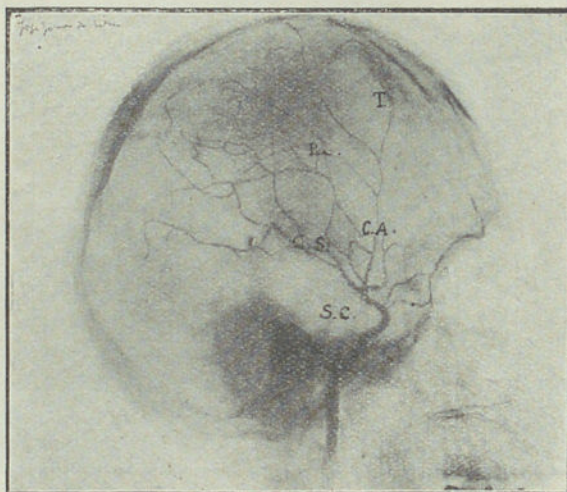


Fig. 16—Tumeur visible (T.) de la partie supérieure du lobe frontal droit. On voit la forte circulation qui provient surtout de la cérébrale antérieure (C. A.) de ce côté.

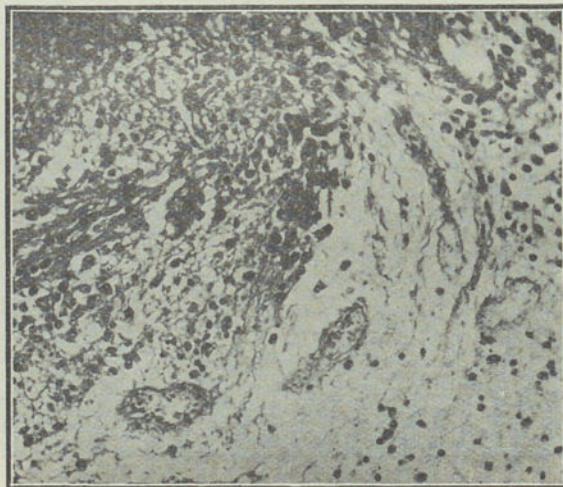


Fig. 17—Gliome du type adulte très fibrillaire donnant, par places, des dispositions fasciculées. Tumeur de la fig. 16.

histopathologique de ces tumeurs est parfois semblable à celui de quelques tumeurs du groupe antérieur.

4) Souvent la déviation des artères montre la localisation de la tumeur. On voit dans l'artériographie une circulation à peu près normale à cet endroit. Elle se présente, comme dans les artériographies des cerveaux normaux, sans exagération et sans diminution accentuées.

Cela doit être dû à ce que la tumeur a une circulation peu

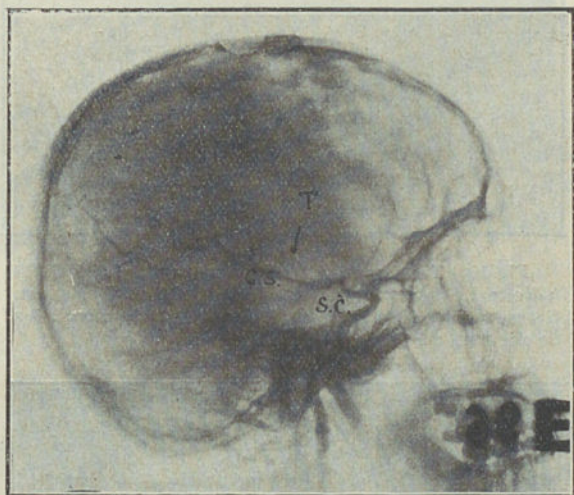


Fig. 18 — Kyste gliomateux du lobe frontal. Circulation très réduite. Abaissement du groupe sylvien (G. S.).

intense. Cet aspect pourra aussi provenir de défauts de technique dans l'obtention des artériographies. C'est encore un point à éclaircir.

5) Il y a d'autres malades chez lesquels la circulation disparaît à l'endroit de la tumeur, le diagnostic étant fait par les déviations des artères. Dans ces cas il s'agit de kystes ou encore de cholestéatomes. Les figs. 18 et 19 montrent cet aspect chez deux malades.

Dans la fig. 18 il s'agissait d'un gros kyste gliomateux qui a été opéré. Guérison.

La fig. 19 montre l'artériographie d'un cas de gros cholestéa-

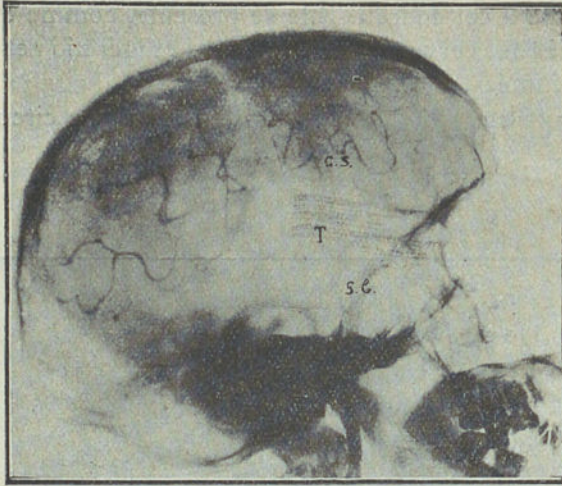


Fig. 19 — Très grande élévation du groupe sylvien (G. S) à droite. Le siphon carotidien est défilé et projeté en avant. Grosse tumeur de la partie antérieure du lobe temporal. Pas de circulation à l'endroit de la néoplasie.

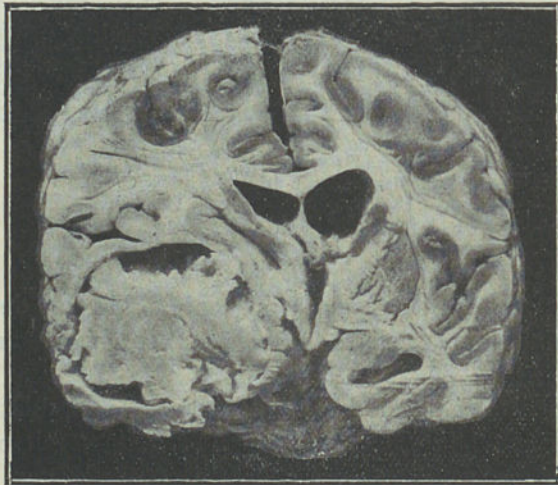


Fig 20—Coupe du cerveau. Cholestéatome du lobe temporal droit. Tumeur du cas de la fig. 19.

tome (fig. 20) du lobe temporal droit. La circulation est nulle à cet endroit.

GYNERGÈNE



SANDOZ

Tartrato da Ergotamina cristalisada (Stoll)

**Medicação com cravagem de centeio
de toda a precisão**

FORMAS :

COMPRIMIDOS

Ergotico inodor

GOTAS

Titulo constante

EMPOLAS

Injecção indolor

INDICAÇÕES :

**SIMPATOSSES,
HEMORRAGIAS GINECOLOGICAS,
ATONIA POST-PARTUM**

**O mais fiel e o mais potente dos hemostaticos
uterinos**

Fabrique de Produits Chimiques ci-devant Sandoz : : Bâle (Suisse)

CORRESPONDENCIA

Queira enviar-me **GYNERGÈNE "SANDOZ"**
ou **OPTALIDON "SANDOZ"** sob as formas de :

Assinatura :

Especialista em :

Nome

Morada

Endereço exacto e ligivel

Optalidon

SANDOZ

Associação **antineuralgica**, sedativa e hipnotica de:

Isobutilalimalonilurêa (Sandoptal)	0,050
Dimetilaminofenazona	0,125
Cafeina	0,025

FORMA:

DRAGEAS

* Tubos de 10 — Frascos de 25

INDICAÇÕES:

NEURALGIAS,
MIALGIAS,
SCIÁTICAS,
DÔRES MENSTRUAIS,
DÔRES ESPECIFICAS, ETC.

APAZIGUA A DÔR SEM ESTUPEFICAR

Fabrique de Produits Chimiques ci-devant Sandoz : : Bâle (Suisse)

Productos Farmaceuticos **SANDOZ**

ANTONIO SERRA, L.^{DA}

CAMPO DOS MARTIRES DA PATRIA, 96

LISBOA

Apartado 142

Telefone N. 3200

LOCALISATION DES TUMEURS PAR DÉPLACEMENT DES ARTÈRES

Le déplacement des artères donne des indications très précises sur la localisation des tumeurs, indépendamment de leurs circulations.

Tumeurs du lobe frontal. — Dans les cas de tumeurs frontales, on peut observer trois aspects différents :

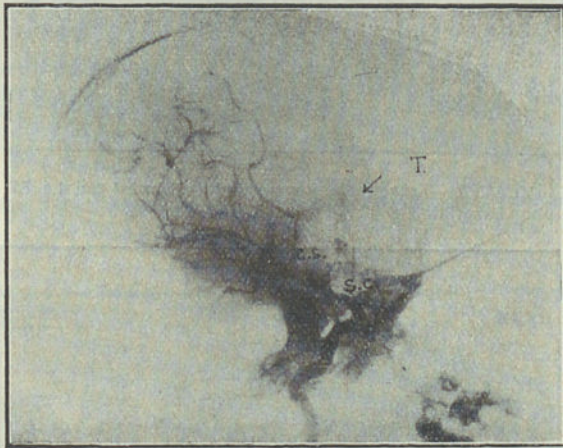


Fig. 21 — Tumeur du lobe frontal gauche visible dans les radiographies simples. Le siphon carotidien (S. C.) est projeté sur le rocher. L'origine du groupe sylvien accompagne le siphon.

1) Le siphon carotidien est très abaissé, donnant l'impression d'avoir été projeté sur le rocher. Il se termine par un demi-cercle de concavité postérieure. Le groupe sylvien accompagne le siphon. La partie antérieure de ce groupe monte obliquement, à peu près en ligne droite, pour gagner la position normale.

Dans ce cas, la tumeur est placée dans la portion antérieure et externe du lobe frontal (fig. 21).

2) Le siphon carotidien est abaissé dans la portion terminale et il forme un U d'ouverture postérieure. Le groupe sylvien est

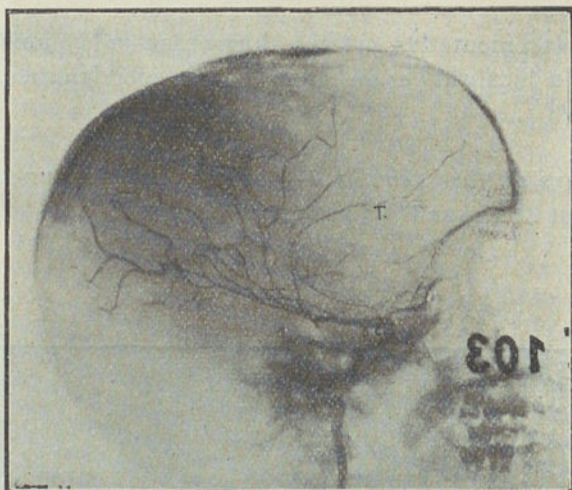


Fig. 22 — Très grosse tumeur du lobe frontal gauche. Siphon carotidien (S. C.) et groupe sylvien (G. S.) abaissés.

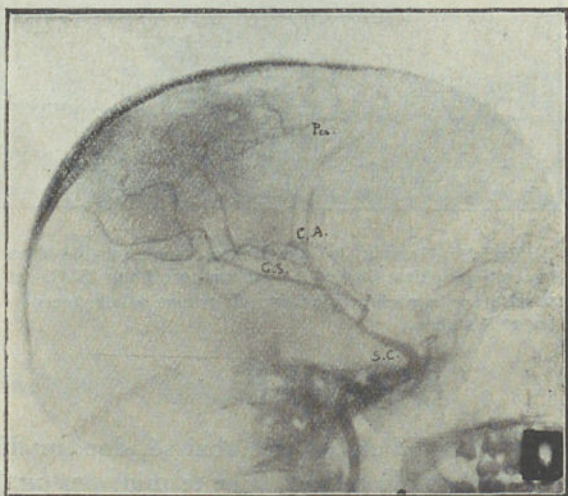


Fig. 23 — Même cas de la fig. 22, à droite. La tumeur dépasse la fente interhémisphérique. Siphon carotidien (S. C.) abaissé. Groupe sylvien (G. S.) en diagonale (dilatation ventriculaire de ce côté). Cérébrale antérieure (C. A.) très prolongée vers le haut, *en arc*. Péricalléuse (Per.) très élevée.

STAPHYLASE do D^r DOYEN

Solução concentrada, inalteravel, dos principios activos das leveduras de cerveja e de vinho.

**Tratamento especifico das Infecções Staphylococcicas :
ACNÉ, FURONCULOSE, ANTHRAZ, etc.**

MYCOLYSINE do D^r DOYEN

Solução colloidal phagogenia polyvalente.

**Provoca a phagocytose, previne e cura a major parte das
DOENÇAS INFECCIOSAS**

PARIS, **P. LEBEAULT & C^o**, 5, Rue Bourg-l'Abbé.
A' VENDA NAS PRINCIPAES PHARMACIAS

AMOSTRAS e LITTERATURA : **SALINAS**, Rua daPalma, 240-246 — LISBOA

TERAPEUTICA CARDIO-VASCULAR

SPASMOSÉDINE

O primeiro sedativo e antiespasmodico
especialmente preparado para a
terapeutica cardio-vascular

LABORATOIRES DEGLAUDE
MEDICAMENTOS CARDÍACOS ESPECIALI-
SADOS (DIGIBAÏNE, ETC.) PARIS

REPRESENTANTES PARA PORTUGAL:
GIMENEZ-SALINAS & C.^a
RUA DA PALMA, 240 - 246 LISBOA

LISBOA MÉDICA

Para estimular a função ovariana
e activar o menstruo

AGOMENSINA

CIBA

Substancia hidrosolúvel
do ovario

Amenorréa funcional,
menstruos retardados,
oligomenorréa, hipoplasias,
esterilidade, vomitos incoer-
civeis da gravidez etc.

Drageas

Ampolas

Amostras e litteratura:

CATULLO GADDA, RUA DA MADALENA 128, LISBOA,
unico representante dos Productos "Ciba" no Portugal



abaissé. Il montre, dans la partie antérieure, une courbe de concavité supérieure. *La tumeur est placée dans la partie postérieure du lobe frontal* (figs. 18 et 22).

La grosse tumeur (fig. 24) correspondante à l'artériographie de la fig. 22 (à gauche) et aussi à celle de la fig. 23 (artériographie à droite) a eu une très longue évolution. Dans une tentative

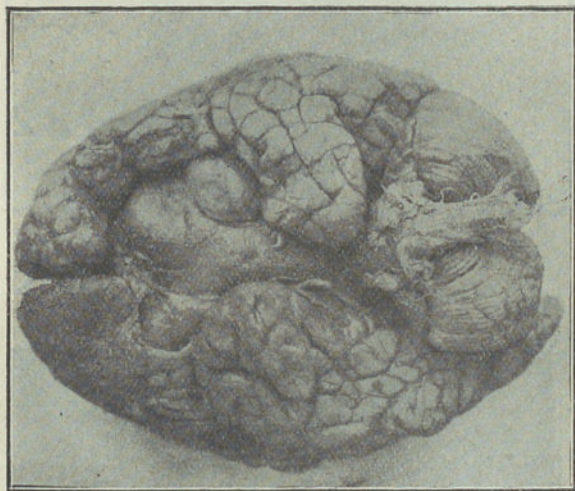


Fig. 24—Le cerveau du cas des deux figures antérieures. On avait extrait un gros kyste et une partie de la tumeur, à gauche.

opératoire on a extrait une partie assez importante de la tumeur, à gauche. Elle se prolonge, dans la base du cerveau, des lobes frontaux à la protubérance.

3) Par l'élévation de la cérébrale antérieure et des péricalleuses on peut faire le diagnostic des tumeurs du lobe frontal qui sont placées dans la ligne médiane ou qui s'approchent de cette ligne.

Dans ce cas la cérébrale antérieure est tirée vers le haut

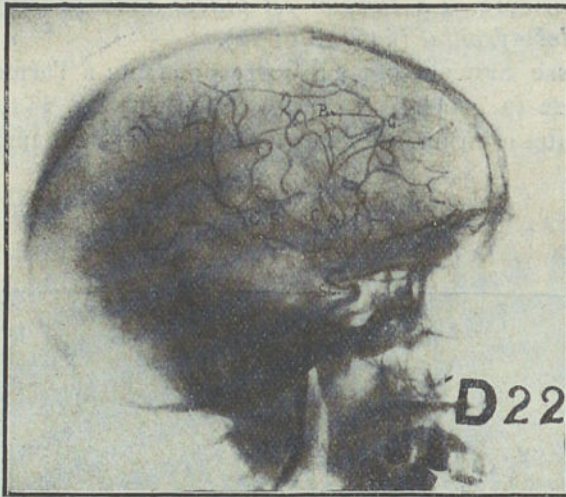


Fig. 25 — Cérébrale antérieure (C. A.) très prolongée vers le haut, *en arc*. Péricalleuse très élevée. Même cas de la fig. 8, à droite. Tumeur dépassant la fente interhémisphérique.

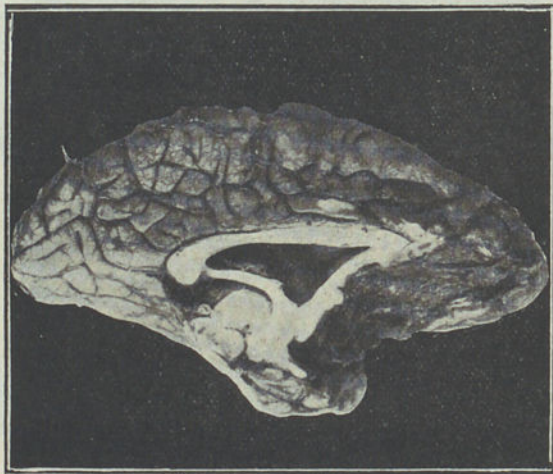

Fig. 26 — Face interne de l'hémisphère cérébral droit (cas des figures 8 et 25). On voit l'élévation du genou du corps calleux (G. de l'artériographie de la fig. 25).

faisant une courbe de concavité antérieure. La péricalleuse est très élevée et fait un angle aigu (figs. 23 et 25).

TUMEURS DE LA RÉGION CHIASMATIQUE

Les tumeurs de la région chiasmaticque montrent, en général, un des deux aspects artériographiques suivants: ou le siphon carotidien est défait, ou il se présente en ligne brisée (fig. 27). C'est le cas où la tumeur comprime le siphon contre la petite aile du sphénoïde.

Le groupe sylvien est maintenu dans sa position normale;

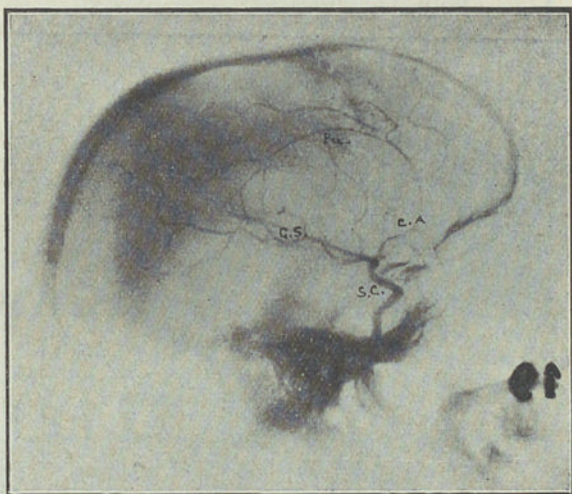


Fig. 27 — Artériographie dans un cas de tumeur de la région chiasmaticque. Siphon carotidien (S. C.) en ligne brisée. Péricalleuse (Per.) élevée dans la partie antérieure.

mais on observe aussi une élévation, qui paraît constante, de la partie antérieure des péricalleuses.

TUMEURS DE LA PARTIE SUPÉRIEURE DE LA FENTE INTERHÉMISPHERIQUE

Les tumeurs de la partie supérieure de la fente interhémisphérique produisent un abaissement de la péricalleuse. Nous l'avons vérifié dans un cas (1).

(1) Egas Moniz, *Diagnostic des tumeurs cérébrales et épreuve de l'encéphalographie artérielle*. Paris, 1931. Pag. 209.

TUMEURS DU LOBE TEMPORAL

Dans le cas des tumeurs temporales on voit des déviations, soit du côté du siphon carotidien, soit du groupe sylvien. Ces déviations peuvent se présenter sous trois aspects :

1) Le siphon carotidien est tiré vers le haut, entièrement défait. Il se présente comme une ligne sinueuse. Le groupe sylvien

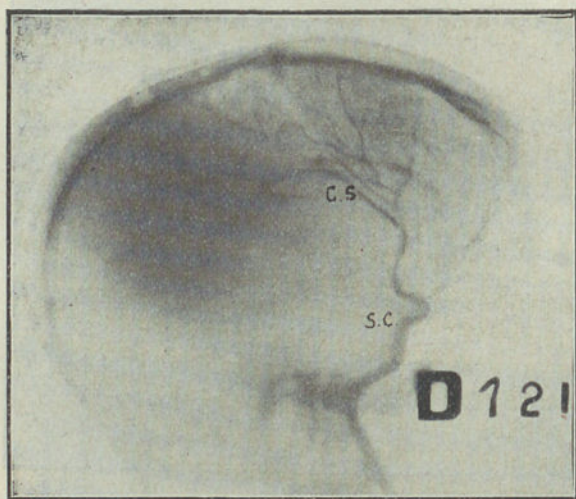


Fig. 28 — Tumeur de la partie antérieure et moyenne du lobe temporal gauche. Siphon carotidien (S. C.) assez défait. Groupe sylvien (C. S.) très élevé en masse surtout dans la partie antérieure.

est déplacé *en masse* (2), vers le haut, mais ce déplacement ne se maintient que dans les deux tiers antérieurs. Il s'agit d'une tumeur de la partie antérieure du lobe temporal (figs. 19, 20, 28 et 29).

2) Le siphon carotidien est tiré vers le haut, mais garde encore les courbes qui le caractérisent.

Le groupe sylvien monte *en masse* vers le haut et il se conserve dans cette position, ou monte encore plus dans la partie postérieure. Quand on observe cet aspect artériographique on

(2) C'est-à-dire les trois artères qui le constituent.

voit immédiatement que la tumeur est placée dans la partie moyenne et postérieure (fig. 30) du lobe temporal.

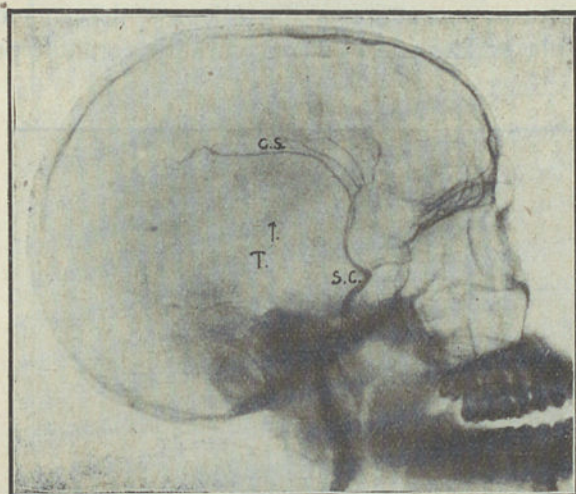


Fig. 29 — Tumeur de la partie antérieure et moyenne du lobe temporal gauche. Même aspect de la fig. 28.

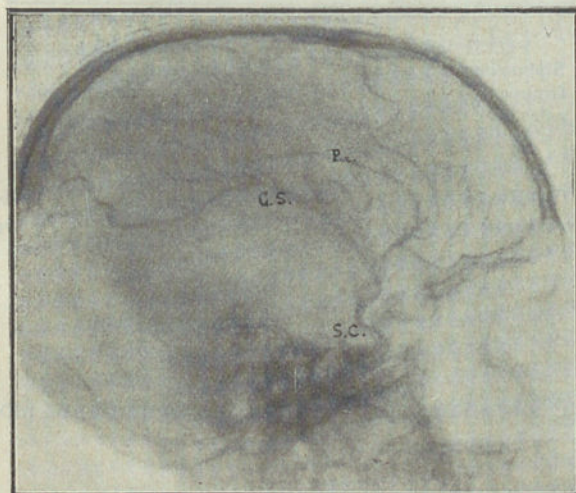


Fig. 30 — Tumeur de la partie moyenne et postérieure du lobe temporal. Le siphon carotidien (S. C.) garde les courbes, mais la partie supérieure est tirée vers le haut. Groupe sylvien assez élevé, en masse, dans la partie moyenne.

3) La forme du siphon carotidien est assez conservée et le groupe sylvien monte vers le haut; mais il ne s'élève pas en masse, comme dans les deux aspects antérieurs. Les artères temporales antérieures, moyennes et postérieures, descendent et regagnent leurs places. Les artères du pli courbe et pariétale postérieure

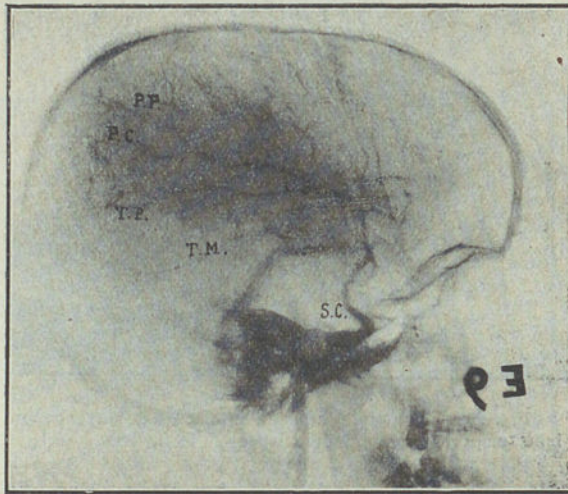


Fig. 31 - Tumeur profonde du lobe temporal gauche. Siphon carotidien (S. C.) élevée dans sa partie supérieure. Groupe sylvien très élevée, mais *pas en masse*. Les temporales descendant rapidement à leurs places.

se maintiennent dans une position horizontale (fig. 31). Dans ce cas la tumeur est profonde et placée à la base du cerveau.

TUMEURS DU LOBE PARIÉTAL

Les artériographies dans les cas des tumeurs du lobe pariétal, peuvent se présenter sous trois aspects:

1) Ecartement des artères pariétales et léger abaissement du groupe sylvien (figs. 12 et 14). Tumeur de la partie supérieure du lobe pariétal.

2) Les artères pariétales postérieures, l'artère du pli courbe et

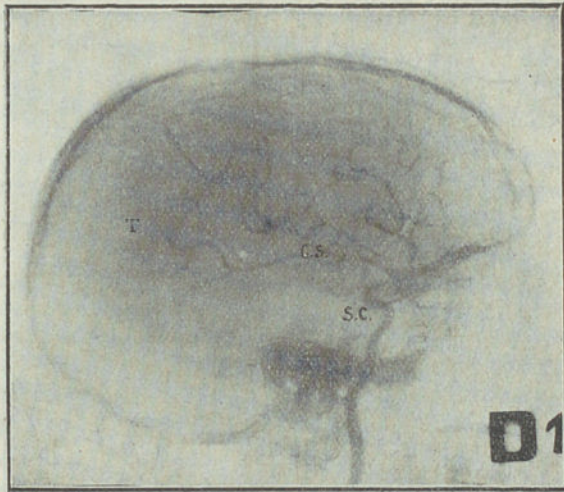


Fig. 32 — Artériographie à gauche. La partie postérieure du groupe sylvien (G. S.) est refoulée en avant. Tumeur de la partie postérieure du lobe pariétal (T).

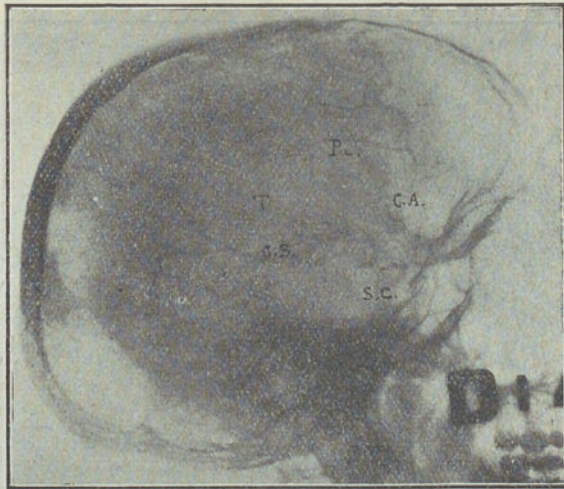


Fig. 33 — Déviation vers le bas du groupe sylvien (G. S.) à la hauteur du lobe pariétal. Tubercule profond de la partie inférieure du lobe pariétal.

la temporale postérieure sont repoussées en avant (fig. 32). Tumeur de la partie postérieure du lobe pariétal.

3) Le groupe sylvien s'abaisse faisant une courbe de convexité

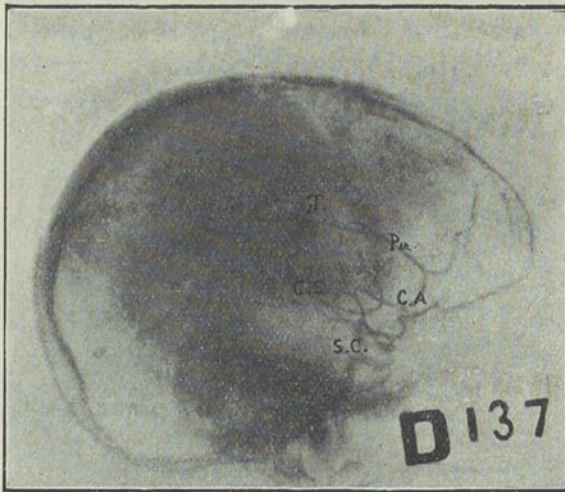


Fig. 34 — Artériographie à droite. Circulation de la tumeur (T) provenant de la péricalleuse (Per.). Méningoblastome de la faux du cerveau.

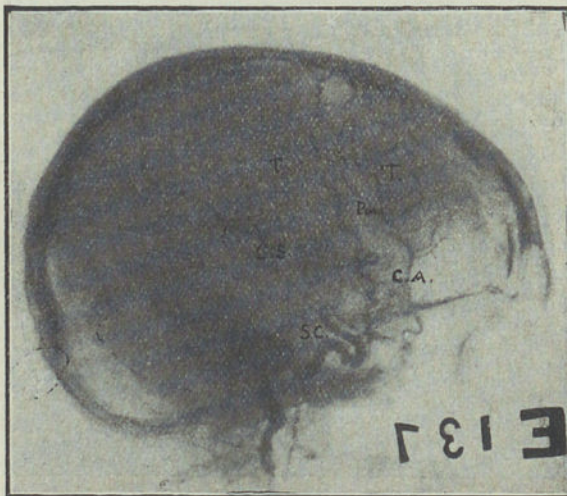


Fig. 35 — A gauche. Malade de la fig. 34. Circulation et tache (T.) de la tumeur. Abaissement de la péricalleuse (Per.).

inférieure à la hauteur de la partie moyenne et postérieure du rocher (fig. 33). Tumeur de la partie inférieure du lobe pariétal.

Metodo cytophytatico do Professor Pierre Delbet

Comunicações as sociedades scientificas e em especial a Academia de Medicina
Sessões de 5 de Junho, 10 de Julho, 13 de Novembro de 1928; 18 de Março de 1930

DELBIASE

estimulante biologico geral

■ por hypermineralisação magnesia do organismo ■

Unico produto preparado segundo a formula do Professor Delbet

Principais indicações :

Perturbações digestivas - Infecções das vias biliares

Perturbações neuro-musculares - Asthenia nervosa

Perturbações cardiacas por Hypervagotonia

Pruridos e Dermatose - Lesões do tipo precanceroso

Perturbações urinarias de origem prostatica

— Prophylaxio do Cancer —

DOSE : 2 a 4 comprimidos, todas as manhãs, em meio copo d'agua

DEPOSITO : LABORATOIRE DE PHARMACOLOGIE GÉNÉRALE

8, rue Vivienne - PARIS

A pedido mandam-se amostras aos medicos

”

Ceregumil

Fernández

**Alimento vegetariano completo á base
de cereais e leguminosas**

Contém no estado coloidal

*Albuminas, vitaminas activas, fermentos hidrocarbonados
e principios minerais (fosfatos naturais).*

**Insubstituível como alimento nos casos de intolerân-
cias gástricas e afecções intestinais. — Especial para
crianças, velhos, convalescentes e doentes
do estomago.**

Sabor agradável, fácil e rápida assimilação, grande poder nutritivo.

FERNANDEZ & CANIVELL — MALAGA

Depositários: GIMENEZ-SALINAS & C^a

240, Rua da Palma, 246

LISBOA

LISBOA MÉDICA

reixan

Gardénal

FENIL ETIL MALONILUREIA

**EPILEPSIAS
CONVULSÕES
ESTADOS ANCIOSOS
INSONIAS REBELDES**

EM TUBOS DE COMPRIMIDOS

a 0 gr. 10. 0 gr. 05 0 gr. 01

**SOCIÉTÉ PARISIENNE D'EXPANSION CHIMIQUE
SPÉCIA**

MARQUES POULENC FRÈRES ET USINES DU RHÔNE
86, RUE VIEILLE DU TEMPLE . PARIS . 3^{ÈME}

TUMEURS DE LA FAUX DU CERVEAU

Par la nouvelle technique de la carotide primitive libre, nous avons pu faire, grâce à la visibilité des cérébrales antérieures et des péricalleuses, le diagnostic d'une tumeur de la faux du cerveau.

Les tumeurs de la faux du cerveau sont, en général, des méningoblastomes; par conséquent, on voit leur circulation. Les figures 33 et 35 la montrent. Dans l'artériographie droite (fig. 34), on voit la circulation dans la portion moyenne de la faux du cer-

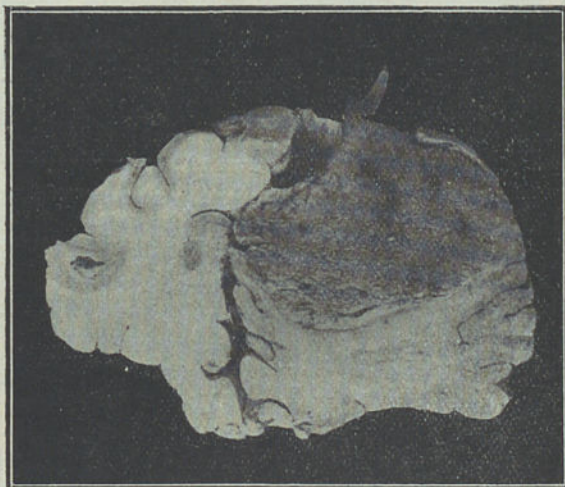


Fig. 36 — Coupe du cerveau Méningoblastome de la faux du cerveau correspondant aux artériographies antérieures.

veau et d'autres artères, moins importantes, plus antérieures. Dans l'artériographie gauche (fig. 35), on voit une circulation anormale dans la partie moyenne de la faux. A la hauteur de la partie antérieure du lobe frontal de ce côté (T), on voit une tache correspondante à la partie antérieure de la tumeur. Dans cette artériographie le siphon carotidien est abaissé, présentant l'aspect en U horizontal qu'on observe dans les tumeurs frontales. Le groupe sylvien est descendu dans sa partie antérieure et moyenne. Les péricalleuse et cérébrale antérieure très abaissées.

Dans ce cas, le diagnostic était très précis: très gros ménin-

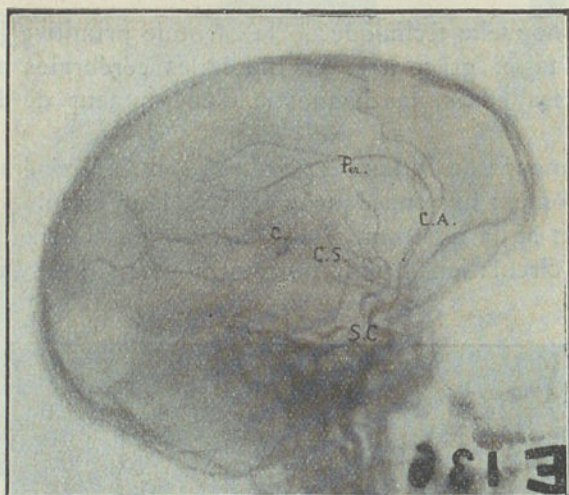


Fig. 37—Aspect artériographique des tumeurs du III^e ventricule. Le groupe sylvien élevé. La péricalleuse élevée, dans la moitié postérieure, mais moins que dans les cas des tumeurs du cervelet. Circulation probable de la tumeur (G.)

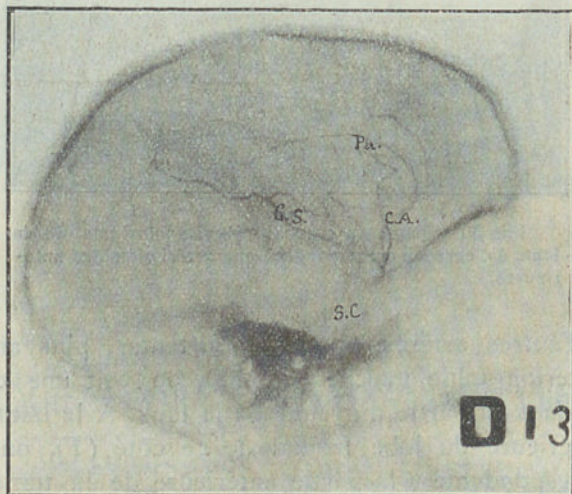


Fig. 38 — Artériographie à droite chez la même malade de la fig. 37. Même aspect.

goblastome de la faux du cerveau envahissant le lobe frontale gauche (fig. 36) et se prolongeant vers le lobe pariétal.

TUMEURS DU III^e VENTRICULE ET DE LA GLANDE PINÉALE

Les cas de tumeurs du III^e ventricule présentent un aspect assez particulier. Si elles sont accompagnées de fortes dilatations ventriculaires, le groupe sylvien peut présenter une élévation *en diagonale*. Dans tous les cas, la péricalleuse se présente élevée dans la partie postérieure, *mais pas tant que dans les cas des tumeurs du cervelet* qui sont accompagnées de très fortes dilata-

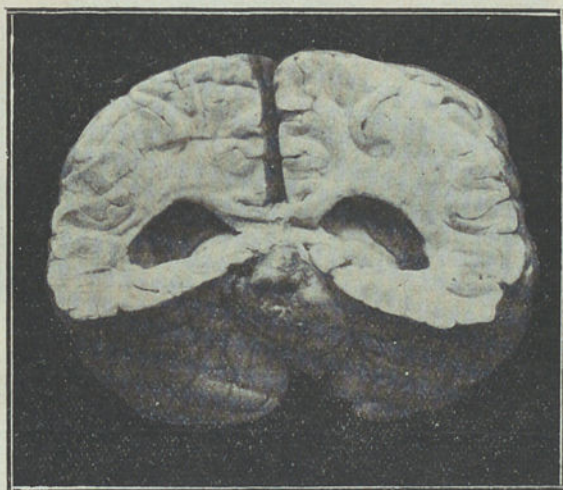


Fig. 39 — Coupe du cerveau. Tumeur du III^e ventricule.
Même cas des deux figures antérieures.

tions ventriculaires. Dans ces tumeurs la péricalleuse est bien plus élevée.

Les artériographies des figs. 37 et 38 montrent l'aspect artériographique dans un cas de tumeur du III^e ventricule (fig. 39) avec dilatation moyenne des ventricules latéraux.

L'artériographie gauche (fig. 37) montre le groupe sylvien *en diagonale* (dilatation ventriculaire) et la péricalleuse élevée dans la partie postérieure. On note une petite circulation qui semble être anormale (C) à la hauteur de la tumeur.

Dans l'artériographie droite (fig. 38) on voit le même aspect.

Les artériographies des *tumeurs de la glande pinéale et des tubercules quadrigéminaux* sont semblables à celles-ci. Dans quel-

ques cas on peut observer une circulation assez forte dérivée des artères du groupe sylvien pour la tumeur.

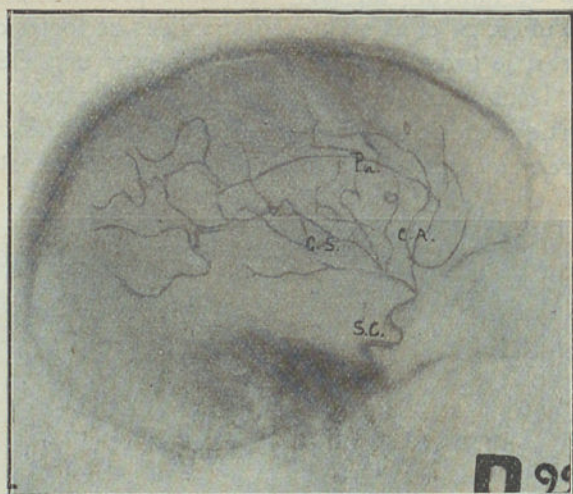


Fig. 40 — Artériographie à droite. Aspect des tumeurs du III^e ventricule. Groupe sylvien (G. S.) un peu élevée, Péricallosuse (Per.) élevée dans la moitié postérieure. Tumeur de la glande pinéale.

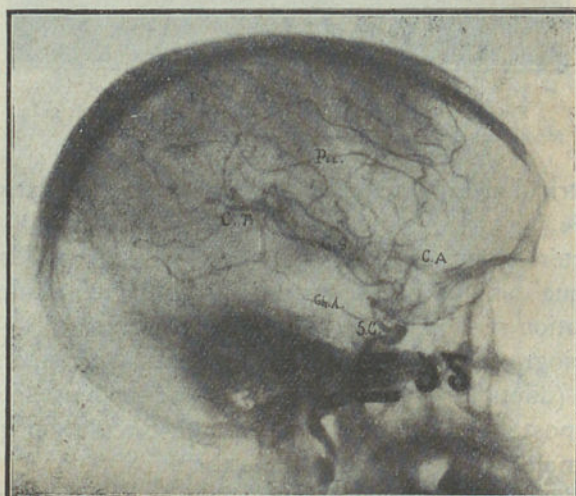


Fig. 41 — Artériographie à gauche du même malade. Même aspect sans circulation de la tumeur. Déviation vers le haut du groupe sylvien (G. S.) et de la péricallosuse (Per.) dans la moitié postérieure.

**OPOTERAPIA
FEMININA**

GINECINA **SEIXAS-PALMA**

**EXTRACTO HORMONAL
PLURIGLANDULAR A' BASE DE OVARIOS,
CAPSULAS SUPRARRENAES,
HIPOFISES E TIROIDEA.**

**DE OPTIMO RESULTADO
EM TODOS OS CASOS DE:
IRREGULARIDADES MENSTUAES
PERTURBAÇÕES DA MENOPAUSA**

**NEURASTENIA SEXUAL.
HISTERISMO.**

ACIDENTES CONSECUTIVOS A' OVARIOTOMIA.

NEVROSES CARDIACAS.

ASMA NERVOSA.

NEURASTENIA GERAL.

**LABORATORIOS
DE**

**BIOLOGIA E
QUIMIOTERAPIA
R. S. THIAGO 9 - LISBOA**

Foi para obviar as perniciosas consequencias derivadas da insuficiencia das glandulas endocrínicas que foi preparada a

GÍNECINA

que é isenta de principios excitantes tornando-se mais economica e de resultados mais seguros que a tradicional ovarina.

Aproveitamos a oportunidade para chamarmos a atenção de V. Ex.^a para os seguintes preparados de criação propria, cujos resultados teem merecido os mais rasgados elogios:

EXTRACTO OVARICO COMPLETO — INDICAÇÕES: Histerismo, idade critica, accidentes consecutivos à ovariectomia. Vomitos ocasionados pela gravidez. — DOSE: 2 a 3 comprimidos por dia antes das refeições.

EXTRACTO OVARICO ANTIAMENORREICO — INDICAÇÕES — *Retenção ou desaparecimento da menstruação.* Começar o tratamento 8 dias antes da data em que devia aparecer a menstruação. — DOSE: 1 comprimido por dia e augmentar sucessivamente até 3.

EXTRACTO OVARICO ANTIAMENORREICO N.º 2 — Se depois de tomar 2 tubos de Extracto Ovarico Antiamenorreico não obtiver resultado desejado, continue o tratamento com o *Extracto Ovarico Antiamenorreico N.º 2* — DOSE: 2 comprimidos por dia.

EXTRACTO OVARICO ANTICONGESTIVO — INDICAÇÕES: Hemorragias uterinas. — DOSE: 3 comprimidos por dia. Raras vezes este extracto falha, mas caso se registre este facto convidamos V. Ex.^a a recorrer á **TIROIDINA Seixas-Palma**, em tubos de 75-80 comprimidos a 0,1.



Les figs. 40 et 41 montrent l'aspect dans un de ces cas. La tu-

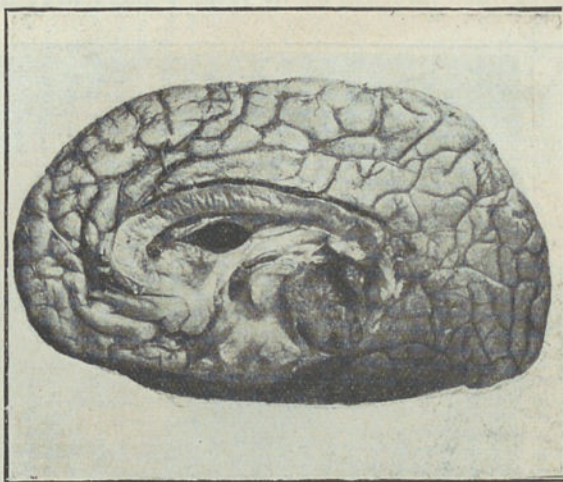


Fig. 42 - Tumeur correspondante aux fig. 40 et 41.

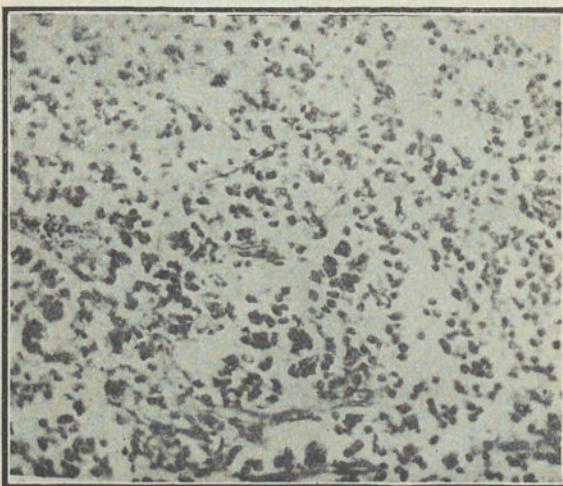


Fig. 43 - Ependymome (tumeur de la fig. 42).

meur (fig. 42) déviait le splenium vers le haut. Il s'agissait d'un ependymome très vascularisé (fig. 43).

TUMEURS DU CERVELET

Dans les cas des *tumeurs de la fosse postérieure*, il faut dis-

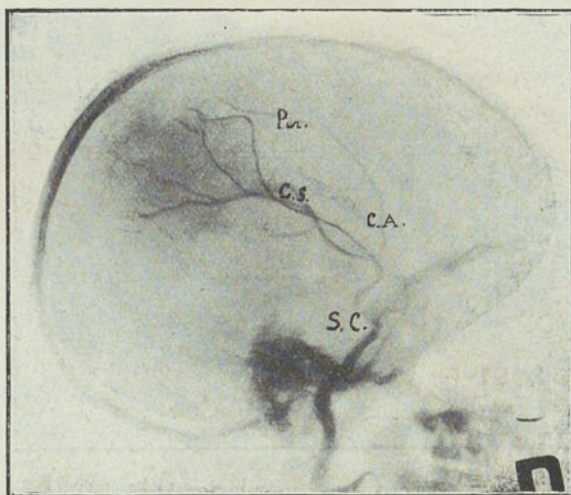


Fig. 44 — Artériographie à droite. Groupe sylvien (G. S.) en diagonale. Péricalleuse parallèle au groupe sylvien. Grande dilatation ventriculaire. Tumeur du cervelet.

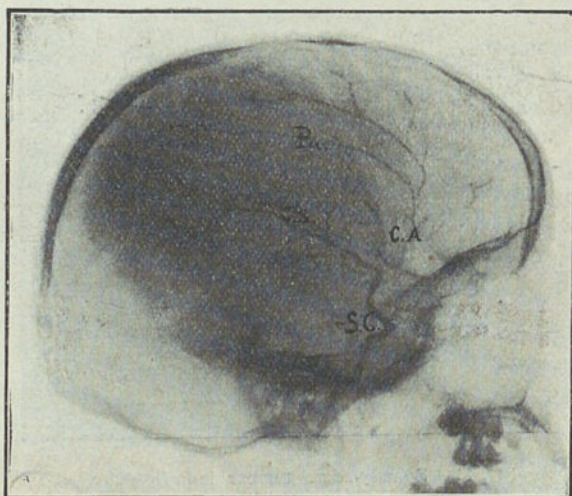


Fig. 45 — Artériographie à gauche du cas antérieur. Même aspect.

tinguer les tumeurs du cervelet et celles de l'angle ponto-cérébelleux.

Dans les premières, les péricalleuses et les calleuses marginales qui les accompagnent sont trop élevées (figs. 44 e 45) — as-

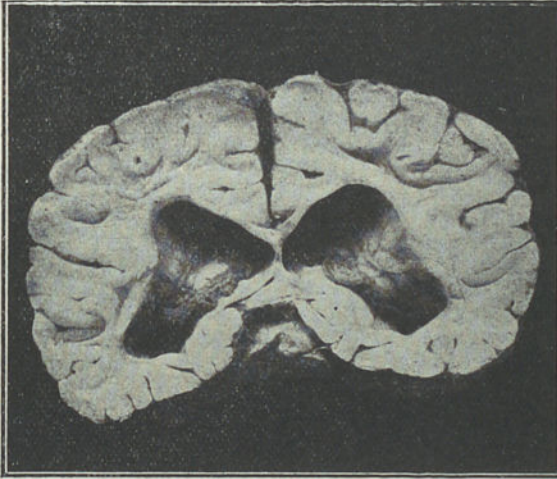


Fig. 46 — Coupe du cerveau pour montrer la dilatation ventriculaire. (Cas des figs. 44 et 45).

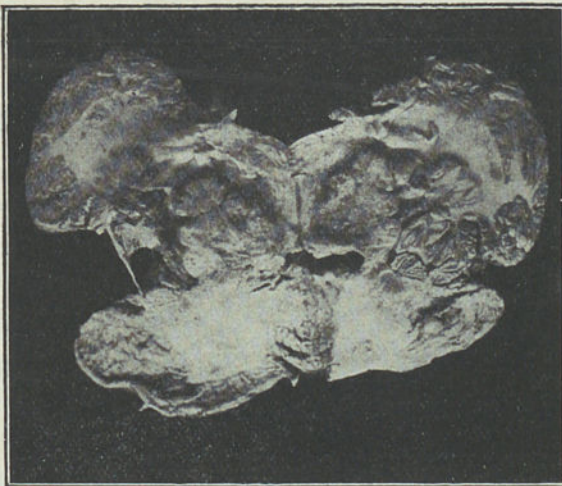


Fig. 47 — Tumeur du *cervelet*. (Cas des pags. 44, 45 et 46).

pect typique *en diagonale*. En comparant ces artériographies avec celles des tumeurs du III^e ventricule (fig. 37 et 38), on pourra noter la différence. Cette élévation est déterminée par une très

forte dilatation ventriculaire (fig. 46), surtout remarquable dans les cornes occipitales. La fig. 47 montre la tumeur.

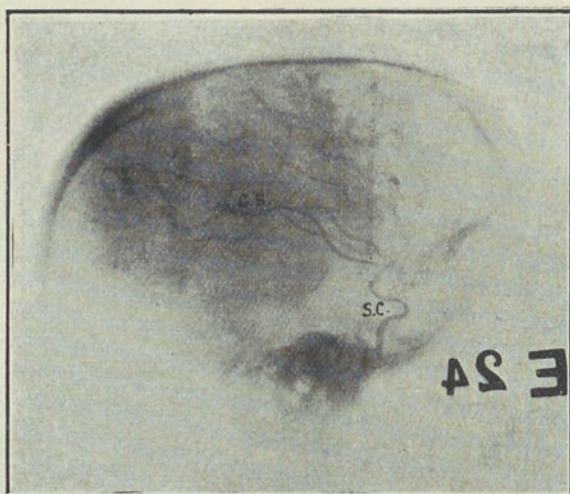


Fig. 48 — Artériographie à gauche. Aspect du groupe sylvien (G. S.) *en plateau*. Il monte un peu pour prendre une position horizontale. Tumeur de l'angle ponto-cérébelleux de ce côté.

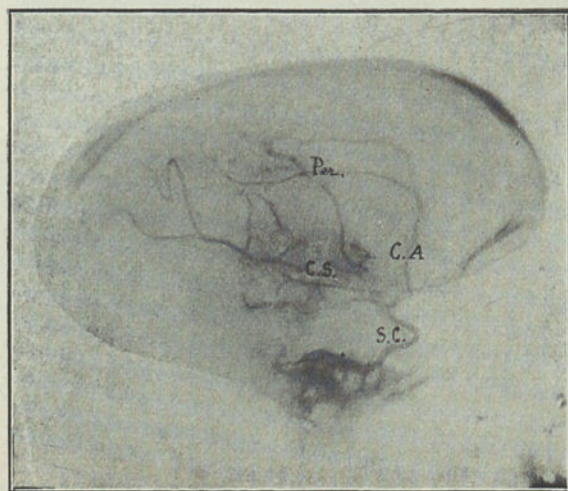


Fig. 49 — Artériographie à droite de la même malade de la fig. 48. Le groupe sylvien (G. S.) est un peu *en diagonale*. Dilatation ventriculaire moins forte que dans les cas des tumeurs du cervelet.

LISBOA MÉDICA

MAGNESIA S. PELLEGRINO

*Purga,
refresca,
desinfecta*



LABORATORIO CHIMICO FARMACEUTICO MODERNO - Via Castelvetro, 17 - MILANO

Representantes e depositarios para Portugal e Colonias:

GIMENEZ-SALINAS & C.^a - 240, Rua da Palma, 246 - LISBOA

Tratamento especifico completo das **AFECÇÕES VENOSAS**

Veinosine

Drageas com base de *Hypophyse* e de *Thyroide* em proporções judiciosas,
de *Hamamelis*, de *Castanha da India* et de *Citrato de Soda*.

PARIS, **P. LEBEAULT & C^o**, 5, Rue Bourg-l'Abbé
A' VENDA NAS PRINCIPAES PHARMACIAS.

AMOSTRAS e LITTERATURA : **SALINAS**, Rua da Palma, 240-246 - LISBOA

LISBOA MEDICA

VIGANTOL

Marca registrada

Preparado de Vitamina-D estandardizada de alta eficiência. Em dosagem terapêutica de boa tolerância e sem efeitos secundários: promove o crescimento dos ossos e o desenvolvimento dos músculos, favorece a cura de afecções osseas (osteoparatirose, tuberculose ossea, fracturas), impede perturbações da odontogenese, actua favoravelmente sobre a consolidação do esmalte dentário e sobre a erupção dentária, aumenta o apetite e o metabolismo geral.

Aumenta a defesa orgânica contra as moléstias da lactância e da infância.

Impede o raquitismo e protege a mãe na gravidez e no periodo de lactação, contra a descalcificação do organismo, que se manifesta nos transtornos da dentadura, dores articulares, osseas e musculares.

Embalagens originaes:

Oleo de Vigantol (1 c. c. contem 50 unidades clinicas), conta-gotas de 10 e 50 c. c.
Drageas de Vigantol (1 dragea contem 10 unidades clinicas), caixas com 50 e frascos com 250 draneas.



«Bayer-Melilot-Liclus»

Secção Farmacêutica Científica
I.G. Farbenindustrie Aktiengesellschaft
Leverkusen (Alemanha)

Representante:
- LUSOPHARMA -

AUGUSTO S. NATIVIDADE
Rua dos Douradores, 150, 3.º
LISBOA

E. MERCK

Fábrica de Produtos Químicos
DARMSTADT (Alemanha)

Depositário:

Estabelecimentos HEROLD, Ltd.
Rua dos Douradores, 7
LISBOA

Parfois les artériographies des deux côtés ne se ressemblent pas entièrement, soit parce que la dilatation ventriculaire est plus forte d'un des côtés, soit à cause de la position des artères du groupe sylvien en relation aux ventricules.

TUMEURS DE L'ANGLE PONTO-CÉRÉBELLEUX

Dans les tumeurs de l'angle, les artériographies présentent un

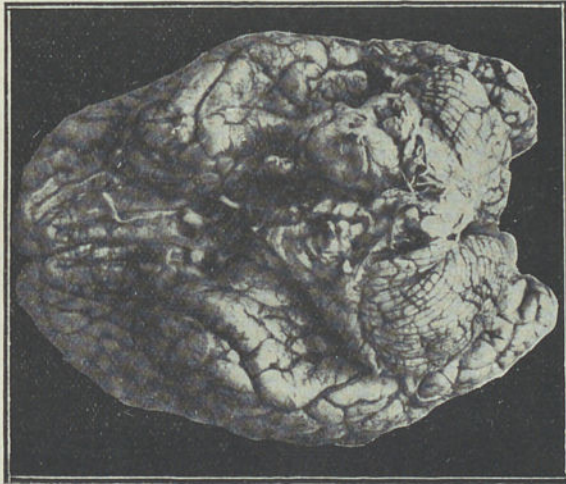


Fig. 50 — Tumeur de l'angle ponto-cérébelleux à gauche.
(Cas des artériographies des figs. 48 et 49.)

aspect spécial. Le groupe sylvien, dans l'artériographie du côté de la tumeur, monte en diagonale dans le tiers antérieur et prend en suite une position horizontale, *en plateau* (fig. 48). Du côté opposé, l'artériographie montre une dilatation ventriculaire (aspect *en diagonale*), en général moins accentuée (fig. 49) que dans les cas de tumeur du cervelet. Tumeur de l'angle à gauche (fig. 50).

Dans un cas opéré et guéri, les artériographies montraient une

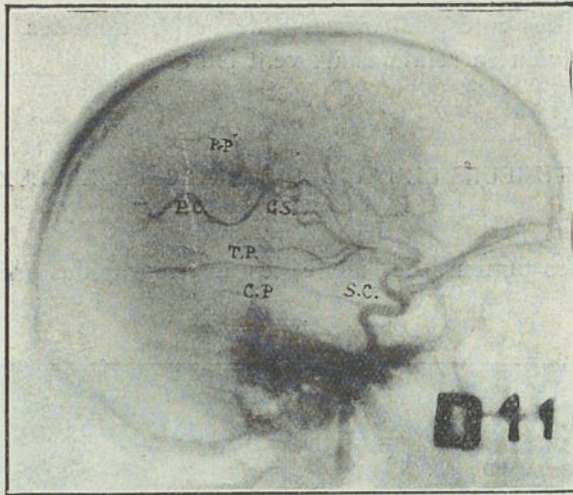


Fig 51 — Artériographie à droite. *En plateau*. Tumeur de l'angle de ce côté. Opération. Guérison.

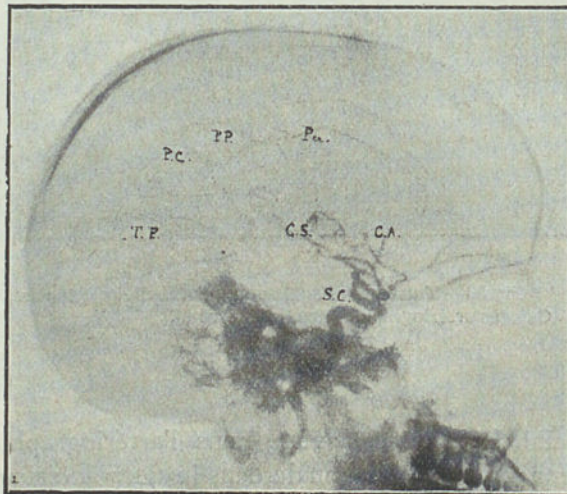


Fig. 52 — Artériographie à gauche du même malade de la fig. 51. Dilatation ventriculaire.

disposition semblable (figs. 51 et 52) si l'on fait spécial attention

à droite, à l'artère du pli courbe, la plus importante à considérer. Il s'agissait d'un neurinome de l'angle ponto-cérébelleux droit (fig. 53).

La tumeur de l'angle de la malade des artériographies 48 et 49 n'a pas été diagnostiquée. Elle a eu des crises épileptiques, au début, généralisées, après, de nombreux accès jacksoniens limités à la moitié gauche de la face. Elle a eu, ensuite, une grossesse à bon terme. Après l'accouchement, une nouvelle crise épileptique généralisée. Puis des céphalées frontales et occipitales et des

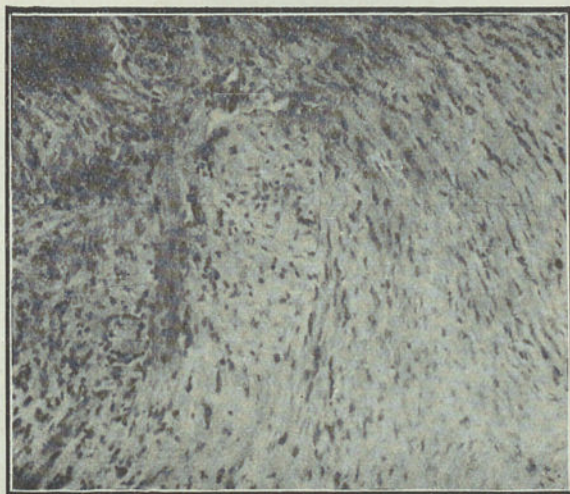


Fig. 53 — Neurinome. (Cas des figs. 51 et 52)

vomissements. Les convulsions faciales ont toujours continué, par accès, à gauche.

Symptomatologie observée: Reflexes normaux; pas de Babinski. Sensibilités superficielles diminuées à gauche. Stase papillaire. La malade, amaurotique à droite, avait une vision 6/15 à gauche. L'auditif était normal des deux côtés. Le V^e normal, aux premières observations. Quelques jours avant l'opération le réflexe cornéen était faible à gauche. Légère parésie faciale à gauche. Fonctions cérébelleuses: marche un peu hésitante; pas de dysmetrie ni d'adiadococynésie; pas de nystagmus.

Avec cette symptomatologie on ne pouvait faire, à notre avis, un diagnostic sûr de tumeur de l'angle.

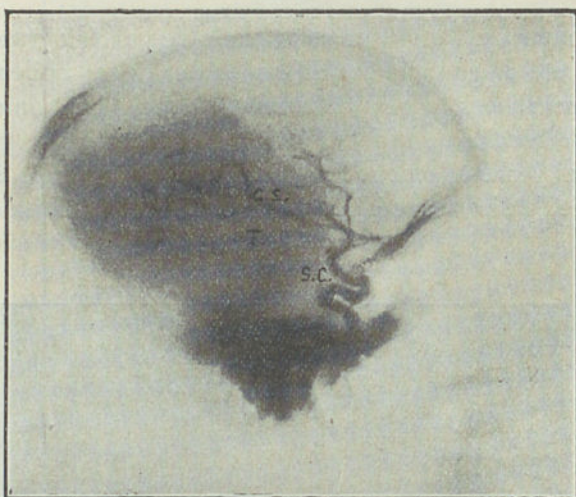

Fig. 54—Artériographie à droite. Groupe sylvien (G. S.) très élevé et tiré en arrière. Tumeur de la partie antérieure du lobe temporal.

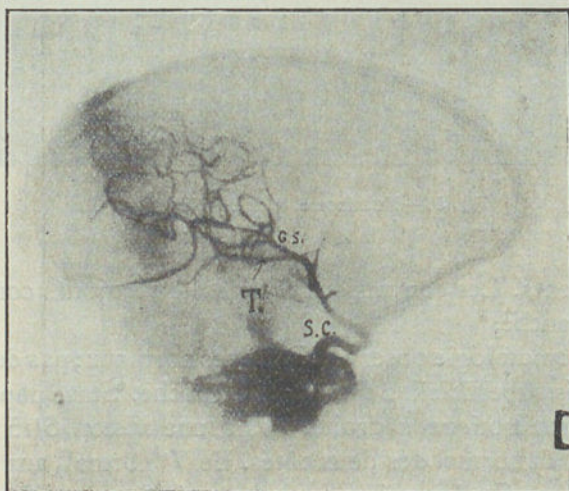

Fig. 55 — Artériographie à gauche. Même malade de la figure antérieure. Le siphon carotidien (S. C.) présente l'aspect d'un double siphon. Groupe sylvien (G. S.) assez élevé. Tumeur de la partie antérieure du lobe temporal.



TUMEURS MULTIPLES DU CERVEAU

Dans un cas de tumeurs multiples du cerveau, nous avons diagnostiqué une tumeur de chaque lobe temporal (figs. 54, 55 et 56), ce qu'on n'aurait pu faire d'une autre manière.

ARTÉRIOSCLÉROSE CÉRÉBRALE

L'artériosclérose cérébrale peut aussi être diagnostiquée par

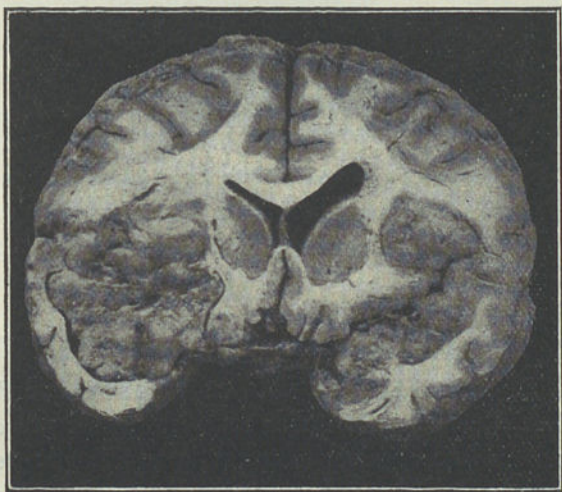

Fig. 56 — Coupe du cerveau. Tumeur double des lobes temporaux. (Cas des figs. 54 et 55).

l'encéphalographie artérielle. Quelques artères sont grossies, quelques autres paraissent coupées. L'artériographie de la figure 57, obtenue il y a deux ans, montre une des artères du groupe sylvien (F) comme étant coupée. La malade, encore vivante, se plaint toujours de céphalées qui surviennent par accès.

Il faut prendre, cependant, des précautions spéciales dans l'épreuve chez les artérioscléreux, parce que, comme nous avons dit, les injections intracarotidiennes sont dangereuses dans ces cas.

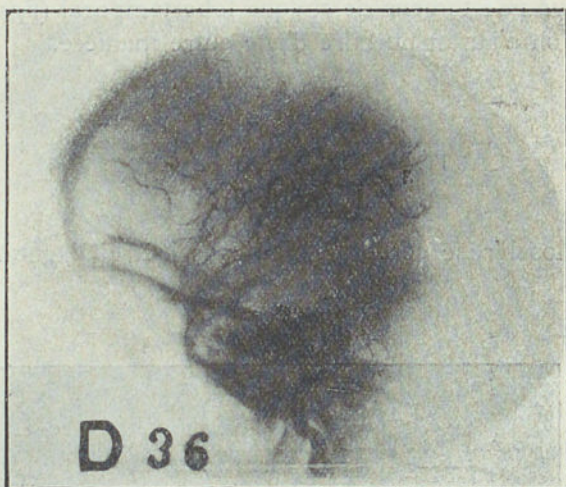


Fig. 57 — Artériosclérose cérébrale. Artère thrombosée (F.).

*

*

*

De tout ce exposé nous ne voulons pas dire que l'encéphalographie artérielle puisse résoudre tous les problèmes de localisation des tumeurs cérébrales. Souvent le diagnostic se fait avec une très grande précision à la première lecture des films artériographiques; mais il y a parfois des difficultés d'interprétation; il y a même des cas négatifs.

Il faut s'aider de tous les éléments neurologiques. Une observation minutieuse du malade est toujours indispensable.

Les méthodes radio-diaphoriques: la ventriculographie et l'encéphalographie artérielle, ont apporté à la localisation des tumeurs cérébrales de remarquables indications. La chirurgie cérébrale a beaucoup progressé grâce à la ventriculographie et, chez nous, à

l'encéphalographie artérielle. Beaucoup de tumeurs ont été localisées par ces méthodes dans des cas où les symptômes neurologiques étaient insuffisants pour préciser le diagnostic.

La ventriculographie de Dandy a déjà obtenu la consécration des neurologistes et des neuro-chirurgiens. Elle constitue une des bonnes ressources pour la localisation des tumeurs cérébrales. Nous l'avons pratiquée, en cas de doute, après avoir fait l'épreuve de l'encéphalographie artérielle. Les deux méthodes ne s'excluent pas.

Il nous paraît, cependant, que l'encéphalographie artérielle présente sur la ventriculographie quelques avantages :

1) L'épreuve de l'encéphalographie artérielle, pratiquée par la *nouvelle technique de la carotide primitive libre*, est plus facile et plus simple que celle de la ventriculographie.

2) L'épreuve de l'encéphalographie artérielle gêne moins les malades que la ventriculographie. Parfois ils voient disparaître, sous l'action intra-artérielle de l'iodure de sodium, les symptômes de l'hypertension crannienne.

3) Les dangers que les deux méthodes peuvent occasionner, semblent moins graves dans l'encéphalographie artérielle exécutée comme nous l'avons indiqué.

4) On précise bien mieux les localisations des tumeurs cérébrales par l'encéphalographie artérielle que par la ventriculographie.

5) On peut même diagnostiquer par l'encéphalographie artérielle certaines espèces de néoplasies.

6) L'interprétation des artériographies cérébrales est, en général, plus simple que celle des figures ventriculographiques.

SUMMARY

The technical methods of the arterial encephalography have been by and by improved and simplified. We at first used to inject the solution of iodide of sodium into the carotis interna which artery we obliterated momentarily, on effecting the injection, by squeezing it with a special pincette. Now we make the injection into the main carotid, without any obliteration. After some experimenting we succeeded in obtaining good arteriographs also by this new method. This technique is of the utmost simplicity, so that the whole operation can be easily carried out by the neurologist alone, without any assistance of the surgeon.

Preparatory treatment of Patient. — Sometimes, the operation brings about slight and transitory epileptic attacks. To avoid them, or at least to reduce their intensity as much as possible, we usually give the Pat. the night before and early on the day of the operation, 0,30 grammes Luminal.

Laying open the main carotid. — Under local anaesthesia we make a small incision in the middle part of the neck, separate the sterno-cleido-mastoideus and the sub-tyroidei, penetrate into the fold so obtained and slowly advancing therein reach easily the big blood-vessels of the neck. The main carotid is usually entirely covered by the V. jugularis interna. We therefore lift it carefully and get to the carotid into which we introduce the needle specially bent for the purpose.

To be quite sure with regard to the introduction of the needle, we can first isolate the carotid by means of a probe with a small hook at one end, which we put underneath (fig. 1). By moving the probe to and fro, in the proper directions, we pick up the

IODALOSE GALBRUN

IDO PHYSIOLOGICO, SOLUVEL, ASSIMILAVEL

A IODALOSE É A ÚNICA SOLUÇÃO TITULADA DO PEPTONIODO
 Combinação directa e inteiramente estavel do Iodo com a Peptona
 DESCOBERTA EM 1896 POR E. GALBRUN, DOUTOR EM PHARMACIA
 Comunicação ao XIII^o Congresso Internacional de Medicina, Paris 1900.

**Substitue Iodo e Ioduretos em todas suas applicações
 sem Iodismo.**

Vinte gotas IODALOSE operam como um gramma Iodureto alcalino.
 DOSES MEDIAS : Cinco a vinte gotas para Crianças ; dez a cincoenta gotas para Adultos.

Pedir folheto sobre a Iodotherapia physiologica pelo Peptoniodo.
 LABORATORIO GALBRUN, 8 et 10, Rue du Petit-Musc. PARIS

TUBERCULOSE MEDICAÇÃO BRONCHITES

CREOSO - PHOSPHATADA

Perfeita Tolerancia da creósote. Assimilação completa do phosphato de cal.



SOLUÇÃO PAUTAUBERGE



de Chlorhydro-phosphato de cal creosotado.

**Anticarrhal e Antiseptico
 Eupeptico e Reconstituente.**

Todas as Affecções dos Pulmões e dos Bronchios.

L. PAUTAUBERGE, 10, Rue de Constantinople

PARIS (8^e)

GRIPPE

RACHITISMO

PILULAS OPOBYL PILULAS

TRATAMENTO PHYSIOLOGICO

das *Ictericias, Hepatites e Cirrhosos, Angiocholites e Cholecystites,*
Lithiasis biliares, Enterocolites.

Prisões de ventre chronicas, Estados hemorrhoideos.

COMPOSIÇÃO

Extracto hepatico Saes biliares
 Boldo e Combretum Rhamnus,
 Podophyllo e Evonymina

**INSUFFICIENCIAS
 Hepatica e Biliar**

PHARMACODYNAMIA

*Cholagogo, Reducador das
 funções entero-hepaticas,
 Descongestivo do fígado
 e dos intestinos.*

MODO DE EMPREGO Uma a duas pilulas por dia, após as refeições.

Amostras gratuitas, a um simples pedido endereçado aos :

Laboratorios A. BAILLY 15 et 17, Rue de Rome. PARIS (8^e)

SIRAN

CONTRA A TOSSE

COMPOSIÇÃO:

Sulfogaicolato de potássio (6 0/0), xarope de hortelã pimenta composto, adicionado de ácido thimico e de extracto de tomilho.

INDICAÇÕES:

Doenças catarrhaes dos órgãos respiratorios, bronchite aguda e chronica, tuberculose pulmonar e laryngea, gripe, coqueluche e asma.

.....
TEMMLER — WERKE
BERLIN — Johannisthal

BROSEDAN

Medicamento sedante, de toda a confiança, com elevada percentagem de vitaminas de levadura

INDICAÇÕES:

Neurasthenia e padecimentos nervosos de toda a especie, especialmente insomniã nervosa e nevrose cardiaca. Padecimentos nervosos sobrevindo durante a menstruação e durante a menopausa. Estados de excitação de origem psychica; nevroses de terror e afecções semelhantes. Hyperexcitabilidade sexual. Neuralgias e enxaqueca. Epilepsia. Alem disso o Broседan é empregado, quando se quizer fazer uma alimentação pobre de sal (na nephrite, rheumatismo, tuberculose).

.....
TEMMLER — WERKE
BERLIN — Johannisthal

Hämafopan

feito de
Extracto de Malte e Sangue
contem todas as substancias baseas e complementares em estado activo para a formação de sangue novo

Dr. August Wolff, Blelefeld

A terapeutica das enfermidades reumaticas e inflammatorias

SINNODIN

(Dr. Bauer)

Injecção intra-venosa ou intra-gluteal **indolor** para os diferentes processos reumaticos e inflammatórios, gota, neuralgias, mialgias e irite.

Chem. Fabrik Milkal, Altona-Hamburgo

Poderoso desinfectante vaginal — O protector ideal para a mulher, conhecido desde há 25 anos.

SPETON



Temmler-Werke, Berlin-Johannisthal

Depositários exclusivos: HENRIQUE LINKER L.^{da}, Lisboa, Rua D. Pedro V, 34

artery and introduce the needle. This small operation is carried out on the table of the radiologist.

After this, we place the head of pat. on the frame in such a way that it comes to lie in a parallel position in which the head is held fast by means of a proper bandage. We introduce the needle and as soon as we make sure that it has properly entered into the artery, we connect it with the syringe, containing the solution, ask the radiologist to make ready and inject quickly 2-3 cubic centimetres per second and make the exposure while we inject the last cubic centimetre of the solution. An exposure of $1/20$ of a second is sufficient to get a good arteriograph.

Quantity of solution. — We inject 7-8 ccm. of the iodide of sodium solution, at 25 0/0, per each arteriograph. In case of stereoarteriographs we employ 8-9 ccm. For children, who by the way support this solution quite well, we employ 2-3 ccm.

Arteriographs shall be made from both sides of the skull seeing that for an accurate interpretation of the films it is almost indispensable to confront the two arteriographs. The injection into the main carotid being very simple, we can repeat it, and in order to avoid the scarred tissue, make it either a little higher or a little lower.

By employing this new method we can detect on the films not only the so-called sylvic group (viz. the sylvic artery, the A. temporalis posterior and the A. parietalis posterior) but also the A. cerebri anterior and the A. pericallosa, which is very important for the localization of tumours.

This arteriographic method shall not be employed in cases of very advanced arteriosclerosis nor in cases of heavy intoxication.

Dangers of the method. — As a rule, the arteriographic proof is quite harmless, transitory hemiplegia or aphasia being quite exceptional.

Therapeutical results. — The injection of the iodide of sodium solution at 23-35 0/0 brings about, at times, a considerable improvement of the brain pressure syndroma. Head-ache diminishes and the papillar stasis disappears sometimes entirely. In cases of brain tumours these results are of short duration, but in cases in which we have some reason to suspect meningitis serosa the said improvement is almost permanent.

Radioarteriographs. — By means of the arterial encephalographic proofs we can easily detect the various directions followed by the brain arteries within the system of the carotis interna. In fact we can see quite well (fig. 2):

1) The carotis-syphon (S. C.) which is always constant on normal arteriographs.

2) The «sylvic group» (G. S.) with its three arteries (viz. the sylvic artery, the A. parietalis posterior (P. P.) and the A. temporalis posterior (T. P.) which form rather a bundle of arteries, rising at first a little in a more or less vertical direction and taking afterwards a horizontal course. We can also see rise in the same direction the fine branches and ramifications of the sylvic group, viz. the arteriae frontales inferiores (F. I.) and the frontales anteriores (C. F.). From the sylvic group there branch off also the A. parietalis anterior (P. A.) and the arteriae parietales mediae (P. M.), but these vessels are of no special importance for the localization of tumours.

3) By means of the new method we can also see on the arteriograph the A. cerebri anterior (C. A.) (1), which follows the same direction as the A. pericallosa. Within the convexity formed by the A. cerebri anterior there branch off and take an upward course the arteriae orbitales and the arteriae frontales anteriores internae (F. A. I.). The A. pericallosa (Per.) goes towards the inside wall of the brain and round the corpus callosum. From this latter artery there branches off a very important artery, viz. the A. fronto-parietalis interna (F. P. I.) after which the pericallosus artery becomes, as a rule, very thin, rising up to the splenium. Here we can also detect the calloso-marginal group of arteries.

4) The fronto-choroid artery (Ch. A.) branches off from the carotis interna before the sylvic group.

5) The A. ophthalmica (Oph.) becomes also frequently visible.

6) The A. cerebri posterior is equally visible if quite abnormally it branches off from the carotis interna (fig. 3).

Circulation of blood within brain tumours. — By means of the

(1) On fig. 2 the sign + means that the so marked arteries run in the internal face of the hemisphere. (System of the A. cerebri anterior).

encephalographic proof we can possibly see the circulation within the tumours, viz.

1) We see this circulation as a dark stain (figs. 4, 6 and 8). In such cases we are in the presence of a meningioblastoma (figs. 5, 7 and 9).

2) The circulation is of greater intensity (figs. 10 and 12). No spots corresponding to the tumour are visible. Presence of heavy vascularized gliomas (figs. 11 and 13).

3) There are intermediary cases:—intense circulation and dark stains (figs. 14 and 16). Either meningioblastomas of a rather polymorphic histological structure, or very fibrous gliomas of the adult type (figs. 15 and 17).

4) Frequently we see on the arteriograph an almost normal circulation on the site of the tumour.

5) On the other side, this circulation disappears sometimes on the site of the tumour. In this case we have either kysts (fig. 18) or again cholesteatomas. (figs. 19 and 20).

Localization of tumours by means of the displacement of arteries.—This dislocation is a valuable mean for the localization of tumours.

Tumours of the frontal lobe.—There are three cases to be taken into account:

1) The carotid syphon is dislocated in the downward direction and projected over the petrous bone, ending in a semicircle or in the shape of a *U* opening towards back. The sylvic group accompanies the syphon. *The tumour is in the front and outside part of the frontal lobe* (fig. 21).

2) The carotid syphon is dislocated downwards in its terminal portion without being projected on the petrous bone. The sylvic group, equally dislocated in the downward direction, forms a concavity: *tumour in the back part of the frontal lobe* (fig. 18).

3) The A. cerebri anterior and the A. pericallosa are dislocated in the upward direction: *tumour in the midline* (figs. 22, 23, 24, 25 and 26).

Tumours of the chiasmatic region.—In these cases we usually see on the arteriographie picture the following:

1) The carotid syphon is destroyed.

2) The carotid syphon appears as a broken line (fig. 27). In

both cases we see that the front part of the A. pericallosa is dislocated in the upward direction.

Tumours of the temporal lobe. — In these cases the carotid syphon and the sylvic group appear dislocated as follows:

1) The carotid syphon is dislocated in the upward direction and entirely destroyed. The two front thirds of the sylvic group are dislocated *en masse* in the same direction. *Tumour in the front part of the temporal lobe* (figs. 19 and 28 and 29).

2) The carotid syphon is characteristically bent and dislocated in the upward direction. The sylvic group rises in the same direction *en masse* and remains in this position. *Tumour in the central and back part* (fig. 30).

3) The carotid syphon is more or less well preserved. The sylvic group rises upwards but not *en masse*. The arteriae temporales frontales, mediae and posteriores fall down to their original position. *Deep tumour on the basis of the brain* (fig. 31).

Tumours of the parietal lobe. — We see on the arteriographs three different positions, viz:

1) The arteriae parietales anteriores and posteriores are dislocated and the sylvic group falls slightly in the downward direction (figs. 12 and 14). *Tumour in the upper part of the parietal lobe.*

2) The arteriae parietales posteriores, the sylvic group and the A. temporalis posterior are dislocated towards the front. *Tumour in the back part of the parietal lobe.* (fig. 32).

3) The sylvic group falls on the level of the central and back part of the petrous bone, forming a concavity (fig. 33). *Tumour in the lower part of the parietal lobe.*

Tumours of the falx cerebri. — Owing to the visibility of the A. cerebri anterior and A. pericallosae we can make the diagnosis of a tumour also in this part of the brain. Meningoblastomas. Circulation visible. Dark spot on the site of the tumour (figs. 34, 35 and 36).

Tumours of the 3rd ventricle and of the pineal gland. — The A. pericallosa appears in its back part dislocated in the upward direction, *but not so far as in the cases of a cerebellum tumour.* Fig. 37 and 38 show the arteriographic picture in the case of a tumour in the third ventricle, with a mean dilatation of the ventricle.

The arteriographs of tumours of the pineal gland and the quadrigeminate tubercles are very similar to these arteriographs. Sometimes we see rather a strong circulation going from the arteries of the sylvic group to the tumour (figs. 40, 41, 42 and 43).

Tumours of the cerebellum. — In this case the A. pericallosae and the A. callosae marginales are very considerably dislocated in the upward direction (figs. 44 and 45). A comparison of these arteriographs with those of a tumour in the third ventricle shows the difference. This dislocation is brought about by a very heavy dilatation of the ventricle what is, shown by figs. 46 and 47.

Tumours of the angulus ponto-cerebellous. — In its first third, the sylvic group rises diagonally and takes afterwards a horizontal course *en plateau* (fig. 48). On the other side, there is a dilatation of the ventricle, but as a rule not so considerable as in the cases of a tumour of the cerebellum (figs. 49 and 50). Figs. 51, 52 and 53 show another case, operated upon and thoroughly cured.

Multiple tumours of the brain. — We made a diagnosis of a tumour in both temporal lobes (figs. 54, 55 and 56), which would not have been possible to do without our method.

Cerebral arteriosclerosis can also be diagnosticated with the aid of the arterial encephalography. Some of the arteries seem to be cut off (fig. 57). In these cases, however, the greatest care shall be taken, for, as already stated, the method is in these cases not without danger.

By this summary we do not at all pretend to say that the arterial encephalography is capable of resolving all problems of the localization of brain tumours. Frequently we can make the diagnosis with the utmost precision by simply examining the arteriographs. Sometimes there are difficulties of interpretation and even negative results are not quite impossible. It is necessary to take into account all other neurological symptoms, it being indispensable to observe the patient very carefully.

The radio-diaphoric methods, the ventriculography and the arterial encephalography supply very valuable arguments for the localization of brain tumours. Owing to the ventriculography and the encephalography as practised by us, the cerebral surgery has taken a very considerable development. By these methods many

tumours have been localized, the neurological symptomatology of which was quite insufficient to make a diagnosis thereof.

Dandy's ventriculography is being generally practised by neurologists and neurosurgeons and it offers valuable arguments for the localization of brain tumours. We have been employing it ourselves in doubtful cases, when the arterial encephalographic proof was not quite satisfactory. Nevertheless, it seems to us that the encephalographic proof offers some advantages as compared with the ventriculography, viz.

1) The arterial encephalographic proof according to the new technique of injection into the main carotid is easier and simpler to be carried out than the ventriculography.

2) The arterial encephalographic proof is better supported by patients than the ventriculography. Sometimes it happens even that the brain pressure symptoms disappear under the intra-arterial action of the iodide of sodium.

3) The moments of danger which must be taken into account in either case seem to be less in the cases of the arterial encephalography than in cases of ventriculography.

4) With the aid of the arterial encephalographic proof the localization of brain tumours is by far more precise and accurate than by means of the ventriculography.

5) By the arterial encephalographic proof it is even possible to detect the nature of certain neoplasms which the ventriculography does not discover.

6) The interpretation of the cerebral arteriographs is, as a rule, simpler than that of the ventriculographic pictures.

RÉSUMÉ

Die Technik der arteriellen Encephalographie ist von uns nach und nach vereinfacht worden. Bekanntlich injizierten wir früher die Jodnatriumlösung in die innere Carotis, die wir im Augenblick des Nadeleinstichs mit einer Pinzette festdrückten. Jetzt machen wir die Injection in die Hauptcarotis, ohne diese irgendwie einzuklemmen. Nach einigen Versuchen gelang es uns, auch auf diese Art gute Röntgenographien zu erzielen. Das neue Verfahren ist von grösster Einfachheit, so dass die Operation ohne Beihilfe eines Chirurgen, also vom Neurologen selbst ausgeführt werden kann.

Vorbereitung des Pat. Bisweilen hat die Operation vorübergehende epileptische Anfälle zur Folge. Um diese vorzubeugen, bzw. um wenigstens ihre Intensität nach Möglichkeit herabzudrücken, verabreichen wir dem Pat. am Vorabend und am Tag der Operation je 0,30 Gramm Luminal.

Freilegung der Hauptcarotis. Unter lokaler Anaesthesie machen wir in der mittleren Halsgegend eine Inzision, ziehen den Sterno-cleido-mastoideus und die Subhyoidei auseinander, dringen in der so gebildeten Spaltöffnung vor und gelangen leicht zu den grossen Halsblutgefässen. Gewöhnlich wird die Hauptcarotis von der V. jugularis interna ganz überdeckt. Man hebt diese also ab, kommt zur Carotis und sticht die entsprechend gebogene Nadel ein.

Um ganz sicher zu gehen, kann man die Arterie noch isolieren, indem man unter dieselbe eine mit einem Endhaken versehene Sonde einführt (Fig. 1). Durch entsprechendes Hin- und Hergleiten der Sonde kommt man leicht dazu, die A. mit dem

Haken so festzuhalten, dass man sie ein wenig herausheben kann. Der Nadeleinstich erfolgt dann äusserst leicht und bequem. Diese kleine Operation wird auf dem Tisch des Röntgenologen ausgeführt.

Ist man nun so weit, so legt man den Kopf des Pat. derart auf die Filmkassette, dass er möglichst parallel zu ihr zu liegen kommt. Mit Hilfe einer Binde wird der Kopf in dieser Position festgehalten. Die Injektionsnadel wird eingeführt und sobald man ganz sicher ist, dass sie in die A. eingedrungen ist, verbindet man sie mit der Spritze, worin sich die Natriumjodatumlösung befindet, gibt dem Röntgenologen die Weisung aufzupassen, injiziert rasch 2 bis 3 ccm. per Sekunde und macht die Momentaufnahme während man den letzten Kubikzentimeter einspritzt. Bei einer Belichtungsdauer von $1/20$ Sekunde bekommt man gewöhnlich schon gute Arteriographien.

Quantität der Lösung. Für eine Aufnahme pflegen wir 7 bis 8 ccm. einer 25 prozentigen Natriumjodatumlösung zu injizieren. Bei Stereoarteriographien verwenden wir etwa 8 bis 9 ccm. Bei Kindern, die übrigens diese Jodnatriumlösung sehr gut vertragen, injizieren wir 2 bis 3 ccm.

Die Aufnahme soll von beiden Kopfseiten gemacht werden, denn zur richtigen Deutung des Filmbildes ist es fast immer unentbehrlich, die beiden Aufnahmen mit einander zu vergleichen.


Diese Injektion in die Hauptcarotis ist, wie gesagt, sehr einfach auszuführen und die Probe kann wiederholt werden; um die Bildung von Narbengewebe zu vermeiden sticht man die Nadel etwas höher oder tiefer ein. Bei diesem Verfahren sieht man nicht nur die sogenannte «Sylvische Gruppe» (d. h. die Sylvische A., die A. temporalis posterior und die A. parietalis posterior), sondern auch die A. cerebri anterior und die A. pericallosa, was für die Lokalisierung von Tumoren sehr wichtig ist.

Kontraindiziert ist diese arteriographische Methode in Fällen stark fortgeschrittener Arteriosklerose, sowie bei schweren Intoxikationen.

Unfälle. — Die encephalographische Probe ist im allgemeinen ganz harmlos. Nur selten beobachtet man vorübergehende Hemiplegien oder Aphasien.

Therapeutische Resultate. Die intrakarotiden Injektionen einer 23 bis 25 Proz. Natriumjodatumlösung haben bisweilen bemer-

LISBOA MÉDICA



GLEFINA

LABORATORIOS ANDRÓMACO

Pl. Central de Tibidabo 3

BARCELONA

Preparada com:

**EXTRACTO DE OLEO DE FIGADO DE BACALHAU.
EXTRACTO DE MALTE.**

HIPOFOSFITOS. De manganésio, de cálcio, de potássio de ferro, de quinina e de estricnina

D O S E S :

Crianças de 3 a 5 anos, duas a três colheres das de café por dia.
De 5 a 10 anos, de duas a quatro colheres das de doce por dia.
De 10 a 15 anos, de duas a quatro colheres grandes por dia.
Adultos, de três a quatro colheres grandes ao dia.

Tem um sabor agradável. Não produz transtornos digestivos

GLEFINA é o único meio que o médico tem para formular
ÓLEO DE FÍGADO DE BACALHAU NO VERÃO

LASA para as doenças das vias respiratórias.

Outras especialidades: **TONICO SALVE**: Reconstituinte do sistema nervoso
GOTAS F. V. A. T.: Potente antiescrofuloso.

Deposítários gerais para Portugal: **PESTANA, BRANCO & FERNANDES, L.ª**

Rua dos Sapateiros, 39, 1.º - LISBOA



Termómetros Clínicos “Scott Precisão,, de absoluta garantia

Adoptados nos mais prestigiosos SANATORIOS, HOSPITAIS
e à venda em tôdas as farmácias do mundo.


Modelos prismáticos de 11 e 13 centímetros de 1 minuto e de 12 centímetros de 1/2 minuto.

Representantes para Portugal e Colónias:

Pestana, Branco & Fernandes, Limitada

Rua dos Sapateiros, 39, 1.º

LISBOA



OPTARSÓN

Marca registrada

(Combinação do composto orgânico arsenical "Solarson" com estrichnina)

Melhora os estados físico e psíquico, reanima a actividade mental e aumenta a vontade. Empregase também nas desordens e na insuficiência da circulação, debilidade dos convalescentes e incómodos nervosos originados pelas moléstias ginecológicas

Embalagem original: Caixa de 12 ampolas de 1 c.c.

» *Bayer-Meister-Lucius* «

SECÇÃO FARMACEUTICA SCIENTIFICA
LG FARBENINDUSTRIE AKTIENGESELLSCHAFT, LEVERKUSEN (Alemanha)

Representante:

• LUSOPHARMA •

Augusto S. Natividade

Rua dos Douradores, 150, 3.º LISBOA

kenswerte Besserung des Hirndrucksyndroms zur Folge. Die Kopfschmerzen lassen nach und die Papillenstaung verschwindet bisweilen ganz. In Fällen von nachgewiesenen Hirntumoren sind diese Resultate oft nur von kurzer Dauer. Bei anderen Pat., bei denen etwa die Vermutung seröser Meningitis naheliegt, ist diese Besserung im Befinden jedoch anhaltender.

Röntgenoarteriographie. Hat man einmal die encephalographische Probe durchgeführt, so hat man die Möglichkeit, den Verlauf der Hirnarterien des Systems der Carotis interna gut zu überblicken.

Dabei treten deutlich hervor (Fig. 2):

1) Der Carotidensyphon (S. C.), der auf den normalen Arteriographien immer konstant ist.

2) Die «Sylvische Gruppe» (G. S.) mit den sie bildenden drei Arterien [die Sylvische A., die A. parietalis posterior (P. P.) und die A. temporalis posterior (T. P.)], die eigentlich ein Arterienbündel darstellen, das zuerst in der Richtung nach oben und dann mehr oder minder horizontal verläuft. Dabei kann man auch die aufsteigenden Verästelungen der Sylvischen Gruppe gut unterscheiden, nämlich die A. frontales inferiores (F. I.) und die frontales anteriores (C. F.). Aus der Sylvischen Gruppe entspringen auch die A. parietalis anterior (P. A.) und die A. parietalis media (P. M.), doch sind diese letzterwähnten Gefässe ohne grössere Bedeutung für die Lokalisierung von Hirntumoren.

3) Auf den nach der neuen Methode erzielten Arteriographien sieht man oft auch die A. cerebri anterior (C. A.) (1), die in der Richtung der A. pericallosa verläuft. An der von der A. cerebri anterior gebildeten Konvexität entspringen in der Richtung nach oben die A. orbitales und die inneren A. frontales anteriores (F. A. I.). Die A. pericallosa (Per.) dringt in das Hirnnere, indem sie sich an den Corpus callosum anschmiegt. Von ihr zweigt sich eine sehr wichtige Arterie ab, nämlich die innere A. frontoparietalis (F. P. I.). Nach dieser Abzweigung wird die A. peri-

(1) Auf Fig. 2 bedeutet das Zeichen +, dass die so gekennzeichneten Arterien an der Innenwandung der Hirnhälfte verlaufen (System der A. cerebri anterior).

callosa meist sehr dünn und steigt bis zum Splenium. Schliesslich sieht man noch die calloso-marginale Arteriengruppe.

4) Die vordere Choroidarterie (ch. A.) entspringt aus der inneren Carotis vor der Sylvischen Gruppe;

5) Auch die A. ophthalmica (Oph.) ist oft sichtbar;

6) Die A. cerebri posterior wird ebenfalls sichtbar, wenn sie normalerweise aus der inneren Carotis entspringt (Fig. 3).

Blutzirkulation der Hirntumoren. — Durch die encephalographische Probe kann auch die Zirkulation in den Hirntumoren sichtbar werden. Dabei kann man Folgendes feststellen:

1) Die Zirkulation erscheint als ein dunkler Flecken (Fig. 4, 6 und 8). In diesem Fall liegt ein Meningoblastom vor (Fig. 5, 7 und 9).

2) Die Zirkulation erscheint intensiver (Fig. 10 und 12). In diesem Falle sieht man keine dem Tumor entsprechenden Flecken. Es liegen stark vaskularisierte Gliome vor (Fig. 11 und 13).

3) Zwischen diesen beiden Extremen gibt es zahlreiche Übergangsstadien, wie starke Zirkulation und Hervortreten eines dunklen Fleckens (Fig. 14 und 16). Es handelt sich entweder um Meningoblastome ziemlich polymorpher histologischer Struktur, oder aber um stark fibröse Gliome vom Typ des Erwachsenen (Fig. 15 und 17).

4) Oft sieht man auf der Arteriographie an der Stelle des Tumors eine fast normale Zirkulation.

5) Andererseits verschwindet bisweilen die Zirkulation an der Stelle des Tumors. Es liegen vor entweder Kisten (Fig. 18), oder wieder Cholesteatome (Fig. 19 und 20).

Lokalisierung von Tumoren mit Hilfe der eingetretenen Arterienverschiebung. — Diese Verschiebung gibt wertvolle Aufschlüsse über die Lokalisierung der Hirntumoren.

Tumoren des Frontallappens. — Man kann drei verschiedene Fälle beobachten:

1) Der Carotidensyphon ist nach unten verdrängt und auf das Felsenbein projiziert, wo er die Form eines Halbkreises oder die eines nach hinten geöffneten *U* einnimmt. Die Sylvische Gruppe folgt diesem Verlauf des Syphons. *Der Tumor befindet sich im äusseren Vorderteil des Frontallappens* (Fig. 21).

2) Der Carotidensyphon erscheint in seinem letzten Teil nach unten verschoben, ohne auf das Felsenbein projiziert zu sein. Die

gleichfalls nach unten verdrängte Sylvische Gruppe bildet eine nach oben gewölbte Konkavität: — *Tumor im Hinterteil des Frontallappens* (Fig. 18).

3) Mit Hilfe der nach oben verdrängten A. cerebri anterior und der A. pericallosa diagnostiziert man die in der Mittellinie eingenisteten Tumoren (Fig. 22, 23, 24, 25 und 26).

Tumoren der chiasmatischen Region. — Diese zeigen meist eines der folgenden arteriographischen Bilder:

a) Der Carotidensyphon ist zerstört.

b) Der Carotidensyphon erscheint als eine gebrochene Linie (Fig. 27).

In beiden Fällen konstatiert man im vorderen Teil der A. pericallosae eine Verschiebung nach unten.

Tumoren des Temporallappens. — In den Fällen temporaler Tumoren können die Verschiebungen des Syphons und der Sylvischen Gruppe auf dreierlei Art erfolgen:

a) Der Carotidensyphon ist nach oben verschoben und gänzlich zerstört. Die Sylvische Gruppe ist in den vorderen zwei Dritteln *en masse* nach oben verdrängt. — *Tumor im Vorderteil des Temporallappens* (Fig. 19 und 28 und 29).

b) Der Carotidensyphon ist unter charakteristischen Verkrümmungen nach oben verschoben. Die Sylvische Gruppe steigt *en masse* nach oben, wo sie sich in der Position fixiert. — *Tumor des Mittel- und Hinterteils* (Fig. 30).

c) Der Carotidensyphon ist ziemlich intakt erhalten. Die Sylvische Gruppe steigt nach oben, aber nicht *en masse*. Die vorderen, mittleren und hinteren Temporalarterien senken sich nach und nach und erreichen ihre ursprüngliche Lage. — *Tumor des Temporallappens an der Basis des Hirns* (Fig. 31).

Tumoren des Parietallappens. — Die Arteriographien können in diesem Fall drei verschiedene Bilder ergeben:

a) Verschiebung der vorderen und hinteren Parietalarterien und leichte Senkung der Sylvischen Gruppe (Fig. 12 und 14). *Tumor im oberen Teil des Parietallappens.*

b) Die A. parietales posteriores, die Sylvische A. und die A. temporalis posterior sind nach vorn geworfen. *Tumor im Hinterteil des Parietallappens* (Fig. 32).

c) Die Sylvische Gruppe senkt sich in der Gegend des mittleren und hinteren Teils des Felsenbeins zu einer nach oben gewölb-

ten Konkavität (Fig. 33). *Tumor des unteren Teils des Parietallappens.*

Tumoren der Falx cerebri. — Durch das Sichtbarwerden der A. cerebri anterior und der A. pericallosae kann man auch einen Tumor dieser Hirngegend diagnostizieren. Meningeblastome. Zirkulation sichtbar. Dunkler Flecken an der Stelle des Tumors (Fig. 34, 35 und 36).

Tumoren des dritten Ventrikels und der Glandula pinealis. — In diesem Fall erscheint die A. pericallosa in ihrem hinteren Teil nach oben verdrängt, *jedoch nicht so stark wie im Falle von Kleinhirntumoren.* Fig. 37 und 38 zeigen das arteriographische Bild in einem Fall von Tumor im dritten Ventrikel mit mittlerer Dilatation der Seitenventrikel (Fig. 39).

Die Arteriographien von *Tumoren der Glandula pinealis und der Tubercula quadrigemina* sind den eben besprochenen sehr ähnlich. Bisweilen bemerkt man eine ziemlich starke Zirkulation, die von den Arterien der Sylvischen Gruppe in der Richtung des Tumors verläuft (Fig. 40, 41, 42 und 43).

Tumoren des Kleinhirns. — Hier sind die A. pericallosae und die sie begleitenden A. callosae marginales sehr stark nach oben verschoben (Fig. 44 und 45). Ein Vergleich dieser Arteriographien mit denen der Tumoren des dritten Ventrikels zeigt den Unterschied. Diese grosse Erhebung wird durch eine äusserst starke Ventrikeldilatation bedingt. Fig. 46 und 47 zeigen einen solchen Fall.

Tumoren des Kleinhirnbrückenwinkels. — In ihrem ersten Drittel steigt die Sylvische Gruppe in diagonaler Richtung und verläuft dann horizontal *en plateau* (Fig. 48). Auf der entgegengesetzten Seite besteht Ventrikeldilatation, die aber meist nicht so stark ist wie bei Kleinhirntumoren (Fig. 49 und 50). Einen anderen operierten und in Heilung ausgegangenen Fall zeigen Fig. 51, 52 und 53.

Multiple Hirntumoren. — Wir diagnostizierten je einen Tumor in den beiden Temporallappen (Fig. 54, 55 und 56) was man ohne Arteriographie nicht erzielen könnte.

Cerebrale Arteriosklerose — Kann auch mit Hilfe der arteriellen Encephalographie diagnostiziert werden. Einige Arterien scheinen wie abgeschnitten zu sein (Fig. 57). Bei diesen Proben ist jedoch höchste Vorsicht Grundbedingung denn, wie gesagt, sind sie in diesen Fällen nicht ungefährlich.

*

*

*

Mit diesem Exposé wollen wir durchaus nicht sagen, dass die arterielle Encephalographie alle Probleme der Hirntumorlokalisierung lösen kann. Oft stellt man die Diagnose mit grösster Präzision schon gleich bei der ersten Prüfung der arteriographischen Aufnahmen. Bisweilen gibt es jedoch erhebliche Interpretationsschwierigkeiten und selbst negative Fälle sind nicht ausgeschlossen. Man muss eben alle neurologischen Momente mit in Betracht ziehen, wobei eine genaue Beobachtung des Pat. immer unvermeidlich erscheint.

Die röntgeno-diaphorischen Methoden, die Ventrikulographie und die arterielle Encephalographie liefern für die Lokalisierung von Tumoren höchst wertvolle Aufschlüsse. Dank der Ventrikulographie und der bei uns geübten arteriellen Encephalographie hat die cerebrale Chirurgie jedoch eine grössere Entwicklung genommen. Man hat nach diesen Methoden zahlreiche Hirntumoren lokalisiert, bei denen die neurologische Symptomatologie für die Stellung der Diagnose ganz unzureichend war.

Die Dandysche Ventrikulographie wird von den Neurologen und Neurochirurgen allgemein geübt und bildet einen der wertvollsten Behelfe zur Lokalisierung von Hirntumoren. Auch wir haben sie in zweifelhaften Fällen angewandt, wenn uns die encephalographische Probe nicht befriedigt hat. Die beiden Methoden schliessen sich gegenseitig nicht aus. Es scheint uns aber, dass die arterielle Encephalographie gegenüber der Ventrikulographie gewisse Vorteile aufweist, die wir wie folgt zusammenfassen möchten:

- 1) Die arterielle Encephalographie ist nach dem neuem Verfahren der freigelegten Carotis technisch einfacher und leichter auszuführen als die Ventrikulographie.

- 2) Die arterielle encephalographische Probe wird vom Pat. besser als die Ventrikulographie vertragen. Es geschieht manchmal sogar, dass unter der interarteriellen Wirkung der Natriumjodatumlösung die Hirndrucksymptome zum Verschwinden gebracht werden.

- 3) Die Gefahrmomente, die bei den beiden Methoden in

Betracht kommen, scheinen bei der nach unserem Verfahren angestellten arteriellen encephalographischen Probe geringer als bei der Ventrikulographie zu sein.

4) Mit Hilfe der arteriellen Encephalographie präzisiert man die Lokalisierung der Hirntumoren weitaus besser als durch die Ventrikulographie.

5) Durch die arterielle encephalographische Probe kann man sogar die Natur gewisser Neoplasmen bestimmen, was die Ventrikulographie nicht gestattet.

6) Die Interpretation der arteriellen Encephalographien ist im allgemeinen einfacher als die der ventrikulographischen Bilder.

ALGUMAS CONSIDERAÇÕES
CLÍNICAS E HISTO-PATOLÓGICAS ACERCA DE UM
CASO DE DEGENERESCÊNCIA COLÓIDE
DA PELE (MILIUM COLOIDE)

POR

ÁLVARO LAPA E CHAVES FERREIRA

O problema da classificação anátomo-patológica da chamada degenerescência colóide constitue no momento presente, a-pesar-dos progressos da bioquímica, uma questão obscura, controversa, para a qual não se encontrou ainda uma solução definitiva.

Em certas circunstâncias patológicas a degenerescência colóide pode íntalar-se bruscamente na intimidade do tecido conjuntivo, transformando êste numa substância homogénea, hialóide, de reacções histoquímicas especiais. Porém, em certas estruturas epiteliaes, na glandula tiroidea, por exemplo, a mesma substância colóide representa, pelo contrário, um elemento característico, fisiológico do funcionamento normal da referida glândula de secreção interna.

Sob o ponto de vista dermatológico a referida degenerescência, isto é a transformação mais ou menos completa do tecido dérmico em substância colóide, pode considerar-se como um fenómeno de observação rara entre as afecções da pele.

As causas determinantes do mecanismo da transformação bioquímica citada são-nos ainda hoje completamente desconhecidas.

Na pele, no tecido dérmico, a degenerescência colóide costuma aparecer — e é êsse facto o que se observa com mais frequência — sob a forma de uma dermatose primitiva; outras vezes, a afecção surge secundariamente — ainda que em raros casos — no decurso da evolução de certos processos patológicos da pele.

Wagner foi o primeiro autor que descreveu, em 1866, esta

singular e curiosa entidade mórbida da cútis, sob a designação de *coloide milium*. Os elementos constitutivos da dermatose eram exclusivamente compostos por pequenos nódulos dérmicos arredondados, transparentes, fazendo saliência sôbre a superfície lisa da pele e formando grupos na face, no nariz, na região frontal, nas orelhas, etc.

Em geral, as lesões citadas localizavam-se de preferência nas regiões do tegumento que estão habitualmente mais expostas à acção da luz e às intempéries.

A punção dos citados elementos nodulares provocava a saída de uma substância gelatinosa de côr ligeiramente amarelada. Wagner considerava tais lesões como uma formação quística dos elementos epiteliaes das glândulas sebáceas da pele e por êsse facto o mesmo autor designou a moléstia sob o nome de *coloide milium*.

Anos depois Besnier e Balzer observaram, em 1879, um novo caso desta dermatose num homem de 46 anos, assinalando que a erupção do seu doente, situada exclusivamente na face, era idêntica à do caso mencionado por Wagner.

Estes dermatologistas, em virtude dos caracteres histopatológicos observados, consideraram a afecção como uma consequência directa da transformação do tecido conjuntivo dérmico em substância de aspecto coloidal. O processo degenerativo referido invadia as camadas superficiais da derme e desorganizava por completo a estrutura habitual das papilas.

Balzer e seu mestre, ao contrário da opinião de Wagner, estabeleceram por uma forma irrefutável que as lesões cutâneas peculiares à dermatose não correspondiam a alterações dos elementos constitutivos das glândulas sebáceas. Os focos primitivos da degenerescência colóide, segundo êste autor, formavam-se em pleno tecido conjuntivo e tinham o seu início nas regiões contíguas dos vasos sanguíneos.

Besnier e Balzer, em consequência do resultado da sua observação histológica, propuseram a substituição do primitivo nome da dermatose (*milium coloide*) pelo de «degenerescência colóide da derme».

Feulard e Balzer, em 1885, publicaram a observação de um outro caso da mesma rara doença cutânea. E estes autores verificaram de novo que o processo degenerativo característico da

LISBOA MÉDICA

AMPOLA COOLIDGE GAIFFE-GALLOT ET PILON

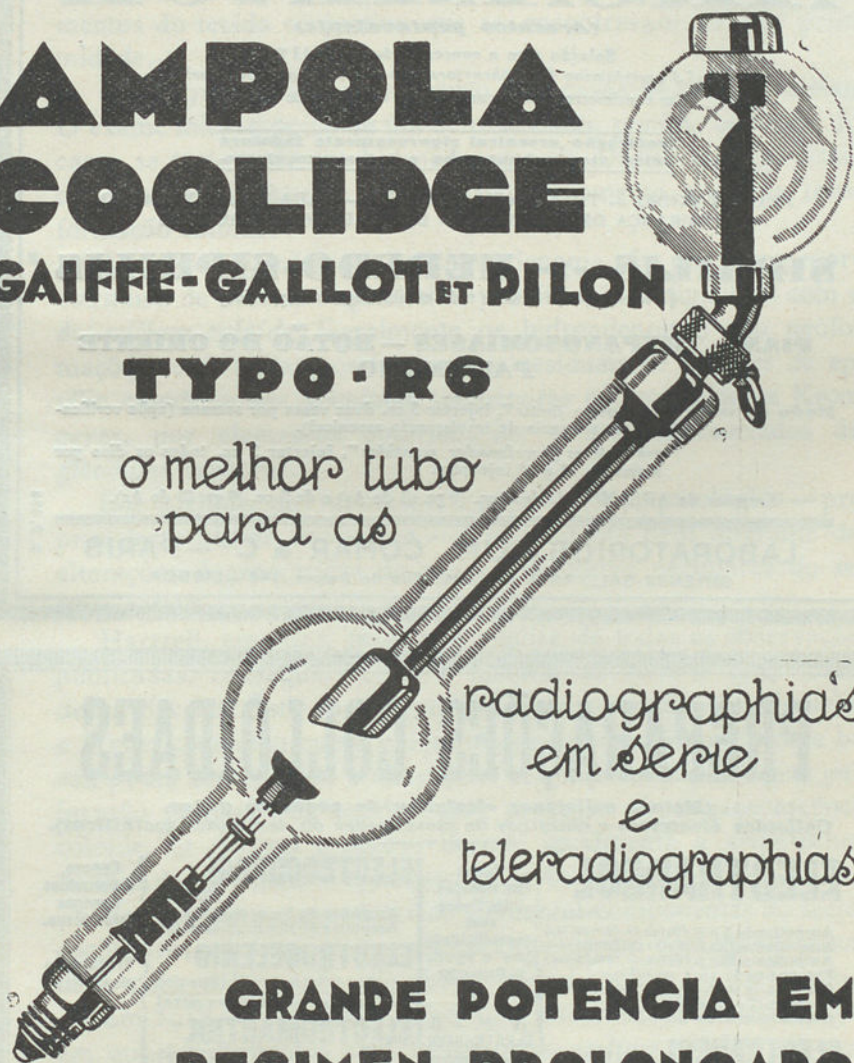TYP0-R6

*o melhor tubo
para as*

*radiographias
em serie
e
teleradiographias*

GRANDE POTENCIA EM REGIMEN PROLONGADO

REPRESENTANTES: LISBOA
SOCIEDADE IBERICA DE CONSTRUÇÕES ELECTRICAS
PRAÇA LUIZ DE CAMÕES, 36-2º - T.1722



ARSAMINOL

(Arsenico pentavalente)

Solução com a concentração de 26.13%
de "3 acetylâmimo 4 oxyphenylarsinato de diethylaminoethanol"

Um centimetro cubico corresponde a 0 gr. 05 de arsenico.

**Medicação arsenical rigorosamente indolora
pelas vias subcutaneas e intra-musculares.**

FRACA TOXIDEZ — TOLERANCIA PERFEITA — NADA DE ACUMULAÇÃO
SEGURANÇA DE EMPREGO EM DOSES ELEVADAS ACTIVAS

SIPHILIS -:- HEREDO-SIPHILIS

(Tratamento de assalto e de estabilização terapeutica)

PIAN — TRYPANOSOMIASAS — BOTÃO DO ORIENTE PALUDISMO

Modo de usar : em "doses fortes", injectar 5 cc. duas vezes por semana (apòz verificação da ausencia de intolerancia arsenical).

em "doses fraccionadas repetidas", injectar 3 cc. todos os dias por series de 12 a 16 injecciones.

Empolas de ARSAMINOL de 3 cc. (0 gr. 15 de As) e de 5 cc. (0 gr. 25 de As).

LABORATORIOS CLIN COMAR & C^{ie} — PARIS

GIMENEZ-SALINAS & C.^a, 240, Rua da Palma, 246 — LISBOA

D. P. 158

PREPARAÇÕES COLLOIDAES

(Metaes colloidaes electricos de pequenos grãos.
Colloides electricos e chimicos de metalloides ou derivados metallicos).

ELECTRARGOL

(Prata)

Ampollas de 5 c.c. (Caixa de 6 ampollas)
Ampollas de 10 c.c. (Caixa de 3 ampollas)
Ampollas de 25 c.c. (Caixa de 2 ampollas)
Frascos de 50 c.c. e de 100 c.c.
Collyrio em amp. conta-gott. de 10 c.c.
Pomada (Tubo de 30 gr.).
Ovulos (Caixa de 6).

ELECTRAUROL (Ouro)

Ampollas de 1 c.c. (Caixa de 12 ampollas)
Ampollas de 2 c.c. (Caixa de 6 ampollas)
Ampollas de 5 c.c. (Caixa de 6 ampollas)
Ampollas de 10 c.c. (Caixa de 3 ampollas)

ELECTROPLATINOL (Platina)

ELECTROPALLADIOL (Pó)

Ampollas de 5 c.c. (Caixa de 6 ampollas)
Ampollas de 10 c.c. (Caixa de 3 ampollas)

ELECTRORHODIOL (Ródio)

Ampollas de 5 c.c. (Caixa de 3 e 6 ampollas).

ELECTR = Hg (Mercurio)

Ampollas de 5 c.c. (6 por caixa).

Todas as doenças infecciosas sem especificidade para o agente pathogenico.

N. B. — O

ELECTRARGOL

é egua mente

empregado no

tratamento

local de

numerosas

afecções

septicas

(Anthrax,

Oites,

Epididymites,

Abcessos

do Scio,

Pleurisia,

Cystites, etc.)

Todas

as fórmas da

Syphilis.

ELECTROCUPROL

(Cobre)

Ampollas de 5 c.c. (6 por caixa)
Ampollas de 10 c.c. (3 por caixa)

ELECTROSELENIO

(Selenio)

Ampollas de 5 c.c. (3 por caixa)

ELECTROMARTIOL

(Ferro)

Ampollas de 2 c.c. (12 por caixa)

Ampollas de 5 c.c. (6 por caixa)

ARRHENOMARTIOL

(Complexo ferro colloidal +

Arsenico organico)

Ampollas de 1 c.c. (12 por caixa)

COLLOTHIOL (Enxofre)

Elixir — Ampollas de 2 c.c. (6 por caixa)

— Pomada.

IOGLYSOL (Complexo

iodo-glycogenio)

Ampollas de 2 c.c. (12 por caixa)

ELECTROMANGANOL

(Manganez)

Ampollas de 2 c.c. (6 por caixa).

Cancro, Tuberculose, Doenças infecciosas.

Tratamento do Cancro.

Tratamento do Syndroma anemico.

Todas as Indicações de Medicação sulfurada.

Curas lodada e lodurada

Afecções estaphylo coccicas.

LABORATORIOS CLIN. COMAR & C^{ia} - PARIS

1507

dermatose começava sempre na parede dos vasos e entre os elementos do tecido conjuntivo que se encontravam na sua proximidade.

Em 1891, Phillipson descreveu dois casos de *coloide milium*. O exame microscópico de um dêles revelou, porém, que num dos casos se tratava de um hidroadenoma de Darier (siringo-cistoadenoma de Torök) que sofrera secundariamente a citada transformação colóide.

As lesões histológicas do hidroadenoma são por sua própria estrutura de natureza epitelial e, portanto, inconfundíveis com as do *milium coloide*. Geralmente os hidroadenomas são neofor-mações constituídas por fragmentos residuais de cordões de epitélio cilíndrico das glândulas sudoríporas ou, como quere Kromperer, por elementos embrionários e mal diferenciados das glândulas sebáceas.

Em qualquer das hipóteses, o processo histopatológico — próprio desta última dermatose — é no entanto bem diferente das alterações degenerativas do tecido conjuntivo peculiares do *milium coloide*.

Hartzell, em 1914, fazendo a análise de todas as observações publicadas, conseguiu reunir a história de vinte e cinco casos desta afecção. Êste autor, como já fôra apontado por Bosselini e Hyde, constatou que a epiderme, principalmente a camada basal, podia ser atingida e alterado o seu aspecto morfológico pela invasão gradual dos tecidos pelo processo da degenerescência colóide. O mesmo processo destrói igualmente a architectura normal dos elementos epiteliaes das glândulas sebáceas.

Hartzell afirma que, entre os elementos componentes do tecido conjuntivo, o colagéneo e a elastina concorrem com igual intensidade para a formação das lesões degenerativas da dermatose.

Em 1918, W. Ketron relatou a observação de um doente em que os elementos característicos do *milium coloide* apareceram em primeiro lugar sôbre o dorso das mãos, e só muito mais tarde é que outras manifestações análogas surgiram na face, próximo do pavilhão auricular esquerdo.

W. Ketron constatou, depois de um breve exame anátomo-patológico das lesões, a presença no protoplasma granuloso de certas células de pequenos blocos de substância hialina.

Como Bizzozéro, que já tinha descrito êsse aspecto especial

das referidas células, Ketron supõe que se tratava de macrófagos, isto é, de fagócitos absorvendo a matéria colóide, considerada como um corpo parasitário e estranho ao organismo.

Muitos outros autores têm descrito, nos últimos anos, vários casos de *milium colóide* e completado o estudo anátomo-patológico das referidas lesões.

Assim, ainda recentemente Thor Jager, a-proósito de um caso dessa afecção, verificou que a degenerescência colóide pode infiltrar-se igualmente entre as camadas epiteliaes dos folículos pilosos. O mesmo autor, depois do estudo das reacções químicas próprias da matéria colóide, concluiu que tal substância não era, sob o ponto de vista químico, idêntica à do tecido hialino.

*

* *

A localização especial da moléstia sôbre a face, e de um modo geral sôbre todas as regiões mais ou menos expostas à acção dos agentes exteriores, sugere a hipótese da decisiva influência de alguns dêsses factores na génese da erupção cutânea característica da dermatose. Do mesmo modo, deve-se ter em conta a circunstância especial de se ter notado o aparecimento quási exclusivo da doença entre operários e trabalhadores vivendo ao ar livre e, portanto, mais sujeitos à intervenção dos factores irritantes que determinariam a aparição da referida moléstia. Essa predisposição não deverá, no emtanto, ser de natureza familiar, visto que, até o presente, em nenhuma das observações publicadas se assinalou a tendência referida.

Bosselini supõe que o *milium colóide* é uma doença determinada pela acção dos raios luminosos, radiações várias do espectro actuando sôbre uma pele distrófica, isto é, sôbre um tegumento sensibilizado, pronto a reagir por um processo bioquímico singular e anómalo — a degenerescência colóide das camadas superficiais da derme.

Jager confirma o papel preponderante e decisivo da luz solar, demonstrando que a mencionada moléstia se encontra com maior freqüência nos países quentes ou em regiões de clima temperado.

O *milium colóide*, segundo a opinião dêste dermatologista,

seria uma doença quasi desconhecida entre os povos habitando as regiões mais frias do globo.

A influência perturbadora da luz na marcha do processo degenerativo dérmico é confirmada ainda pelo facto de alguns investigadores italianos — e, entre êsses, Bosselini — terem notado que as lesões cutâneas se agravavam especialmente durante os meses de verão. Alguns doentes, portadores da citada dermatose, são de igual modo sensíveis às variações bruscas de temperatura e às de exposição cotidiana à luz solar.

As manifestações cutâneas, uma vez estabelecidas, não regresam com facilidade, conservando durante meses e anos o seu aspecto característico e inalterável. Há casos, porém, em que os elementos eruptivos podem regressar espontaneamente. Prior observou, pelo menos, três doentes em que êsse facto se produziu. Habitualmente as manifestações, uma vez formadas, mantêm-se estacionárias; no entanto, há muitos casos em que as lesões não só aumentam de volume mas confluem, dando lugar à formação de placas de aspecto protuberante de relêvo mamiloso.

Nos doentes em que êste facto se observa, a face adquire um aspecto leonino, exuberante, vagamente análogo ao do *facies* de certos leprosos portadores de manifestações de lepra tuberculosa.

A dermatose não é congénita nem tem predilecção especial por qualquer dos sexos; contudo, a afecção deve ser mais frequente entre aqueles indivíduos que, pelas condições da sua profissão, vivem habitualmente ao ar livre e expostos, portanto, à acção da luz solar.

Numa das observações mencionadas por Jager, a doença appareceu precocemente quando o doente tinha apenas sete anos. Trimble, pelo contrário, verificou a aparição da mesma degenerescência cutânea num homem de cinqüenta e sete anos.

O aspecto morfológico da dermatose é típico. Os elementos eruptivos localizam-se quasi que de um modo exclusivo nas regiões habitualmente descobertas, tais como a face, o nariz, as orelhas, o pescoço e o dorso de ambas as mãos. Bosselini observou também a aparição de lesões na mucosa da conjuntiva e na dos lábios.

O *milium coloide* — ou pelo menos assim o consideram muitos dermatologistas — deve ser considerado como uma fotodermatose, isto é, um tipo especial de degenerescência do tecido

conjuntivo dérmico provocada pela luz. A raridade da moléstia e o mecanismo especial da sua formação pela influência sensibilizadora dos raios luminosos justificam a publicação de um caso clínico da referida doença por nós observado recentemente.

J. P., 37 anos, natural de Charneca (Caparica). O doente é um trabalhador do campo, que vive quasi sempre à beira-mar, sujeito à acção constante da luz do sol.

Os seus pais, que ainda vivem, tiveram sempre saúde e na sua familia nunca ninguém sotreu de qualquer moléstia de pele.

Nunca se recorda de ter estado doente. É casado há dez anos e os filhos são tão saudáveis como êle.

Há dois anos, notou que em vários pontos da face, principalmente nas maçãs do rosto, a pele mudava de aspecto, começando a aparecer pequenos nódulos que se desenvolviam com certa rapidez. Alguns meses depois elementos eruptivos semelhantes faziam a sua aparição sôbre o dorso de ambas as mãos.

A dermatose, a-pesar-de ter quasi dois anos de duração, não lhe causava prurido, dor ou qualquer outra modificação aparente da sensibilidade local.

E. A. — O doente é um homem robusto que não apresenta, excluindo a sua erupção cutânea, quaisquer sinais indicativos de perturbação no funcionamento dos seus órgãos internos.

A pele das regiões descobertas tem, de um modo geral, um aspecto sêco, rugoso. Na face, junto da base do nariz, sôbre as arcadas zigomáticas e, principalmente, próximo das pálpebras inferiores, da comissura externa palpebral, existem pequenos nódulos transparentes de volume e configuração mais ou menos variáveis.

Os elementos eruptivos são de tal modo numerosos e confluentes que entre êles difficilmente se observa a existência de qualquer zona de tegumento isenta de lesões. Os elementos constitutivos da erupção — translúcidos e de consistência gelatinosa — atingem dimensões que vão desde o tamanho de uma cabeça de alfinete até o de um pequeno bago de milho. As referidas manifestações, pelo seu aspecto morfológico, dão a impressão de constituírem quasi uma placa ininterrupta de elementos salientes de um e de outro lado da linha média. À maneira que nos afastamos dessa região da face, e da região próxima das pálpebras inferiores, os elementos nodulares não são tão confluentes e sulcos da pele escavam com mais nitidez e regularidade os contornos mamilosos dos pequenos tumores característicos da erupção.

Na região frontal, as lesões tornam-se mais discretas: os elementos eruptivos — perceptíveis sômente pelo seu aspecto translúcido — não fazem quasi que relêvo apreciável sôbre a pele; e esta, pelos seus caracteres morfológicos, pela côr, pela consistência, pela deminuição da espessura, pela perda da elasticidade, parece ter sido invadida por um processo de degenerescência senil.

Próximo das orelhas e sôbre o bordo do maxilar inferior os nódulos citados formam pequenos grupos isolados de lesões, pequenas placas que con-



J. Souza

Togal

ANTINEVRÁLGICO
ANTIPIRETICO
ANTIREVMÁTICO

COMPRIMIDOS

DE



Combinação químico-farmacéutica de
Ácido acétil salicílico, de quinino e de lítio
eficaz e completamente inofensivo

ANTIREUMÁTICO
ANTIPIRÉTICO
ANTINEVRÁLGICO

TOGAL

Prescreve-se 2 ou 3 comprimidos de cada vez, duas
a tres vezes ao dia, depois ou ás refeições, com água,
podendo-se fazer uso prolongado do medicamento.

Agentes exclusivos para
Portugal, Ilhas e Colonias

FARMACIA BARRAL

Rua Aurea, 126-128
Telefones: P. B. X.
2.5321 e 2.5322



Marca Registrada

Escritórios
Rua Aurea, 124-1.º
L I S B O A

Pedir amostras medicas

tudo se destacam e salientam de um modo bem visível sôbre o fundo aparentemente normal do tegumento.

As manifestações da cútis mencionadas neste doente não atingem o pescoço nem o revestimento cutâneo do tórax.

Sôbre o dorso de ambas as mãos observam-se lesões de aspecto análogo

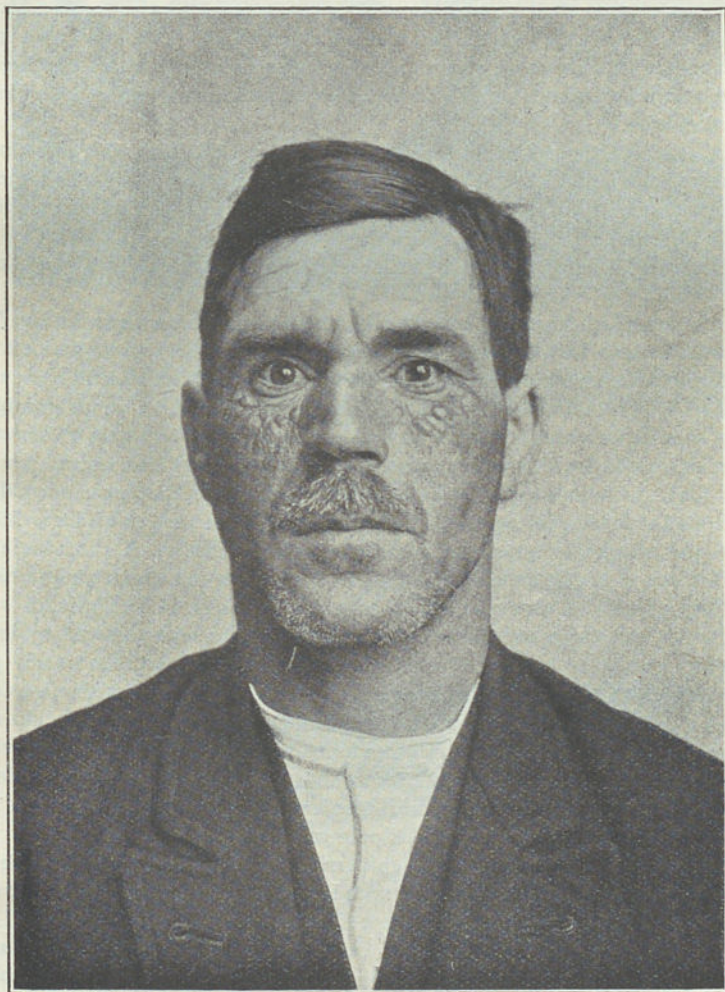


Fig. 1. — Milium Coloide da face.

às da face. Êsses elementos eruptivos, extremamente abundantes, destacam-se de um modo bem nítido sôbre o fundo pigmentado e edematoso da pele. Mas, ao contrário do que sucede na face, os nódulos transparentes colocados

na periferia das placas desaparecem ou, antes, confundem-se insensivelmente com o tom geral citrino ou amarelado do tegumento circunvizinho.

No seu conjunto, a pele do dorso de ambas as mãos e a da região posterior dos antebraços — zonas expostas à luz — surpreende-nos pelo seu aspecto singular: a cútis está aumentada de espessura, edematosa, de superfície desigual e de cor amarelo-citrina uniforme. O tegumento apresenta um aspecto morfológico análogo ao daquela forma especial de atrofia descrita por Milian sob o nome de *pele citrina*, afecção cutânea que pelos seus caracteres anátomo-patológicos especiais se distingue perfeitamente das lesões degenerativas hialinas dos elementos componentes do tecido conjuntivo próprias do *milium coloide*.

O doente afirma que tanto as lesões da face como as do dorso das mãos têm aumentado gradualmente de tamanho e de número nos últimos meses, parecendo que êsse agravamento se torna mais sensível durante o tempo quente de verão.

Exame histológico. — Da região próxima da comissura palpebral direita foi retirado para exame histológico um fragmento de pele.

Pelo emprêgo de vários métodos de coloração, hematoxilina-eosina, Mallory-modificação Löwenstein, Van Gieson, verificou-se que a maioria das alterações patológicas observadas se encontravam principalmente nas camadas mais superficiais da derme, isto é, na camada papilar e zonas contíguas desta. A mais importante dessas alterações era determinada pela presença na derme de cavidades de aspecto quístico, separadas umas das outras por paredes mais ou menos espessas de tecido conjuntivo de aparência normal. As mencionadas formações quísticas estavam repletas de uma substância homogênea que ocupavam quasi por completo essas cavidades. A substância em questão, sob a acção da eosina, adquiria apenas um tom ligeiramente róseo.

Tais quistos, de aspecto colóide, estavam situados de preferência entre os folículos pilosos e encontravam-se habitualmente separados da epiderme por uma camada de espessura variável de tecido conjuntivo. Em vários pontos, porém, essa separação não era muito evidente e a degenerescência colóide atingia a camada basal da epiderme, destruindo por completo o tecido conjuntivo das papilas. A substância colóide incriminada insinuava-se por vezes entre os prolongamentos de união das células de Malpighi, desagregando-os, libertando as células e dando a impressão em alguns pontos de que tais elementos seriam em breve assimilados pela massa do colóide.

Esta modificação especial da epiderme, bem visível em pontos diversos das nossas preparações, foi já descrita por Hyde, Hartzell, Bosselini, Lombardo e Jager nas suas publicações respeitantes ao *milium coloide*.

Na parede desses pseudo-quistos repletos de substância colóide nota-se a existência de um número verdadeiramente anormal de vasos sanguíneos de dimensões variáveis, vasos que deverão exercer seguramente uma influência decisiva na patogenia da infiltração degenerativa.

Nos blocos da matéria colóide que preenchem as cavidades constata-se vestígios de tabique de tecido conjuntivo de aspecto normal, fraccionando a massa hialina em vários segmentos.

Observando com maior ampliação alguns dos pontos referidos, nota-se

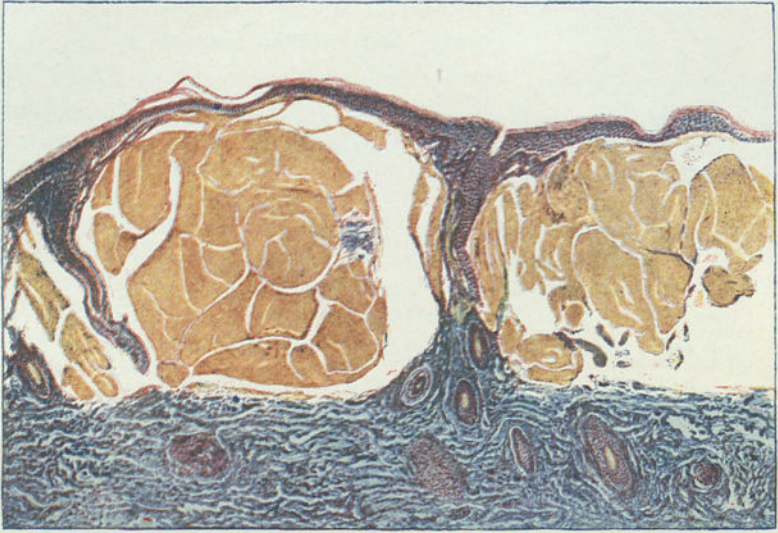


Fig. 2.—Histologia do Miliun Coloide (Coloração: Mallory-Löwenstein). Cavidades quísticas situadas entre os folículos pilosos na intimidade do tecido dérmico. A substância colóide apresenta-se corada de amarelo-alaranjado, os elementos celulares de vermelho e os restantes componentes do tecido conjuntivo de azul.

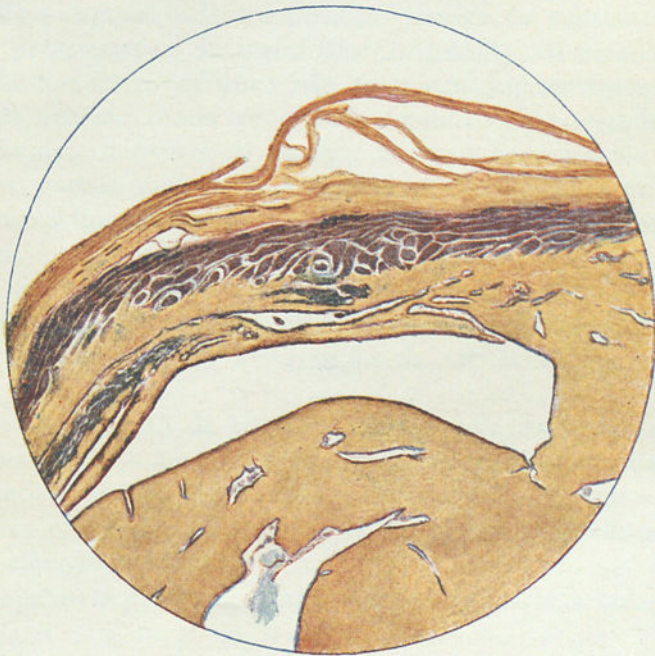


Fig. 3.—Uma maior ampliação do mesmo corte histológico permite observar a desagregação (à esquerda) dos elementos celulares da camada basal da epiderme, pela marcha invasora do processo degenerativo.

que o protoplasma das células do tecido conjuntivo, que ainda persistem, contém granulações evidentes de matéria hialina. Alguns autores presumem que se trataria apenas de macrófagos que tivessem englobado a substância colóide; ao passo que Bizzozero e Jager concluíram que essas células eram de natureza endotelial e representantes, portanto, dos últimos vestígios dos vasos sanguíneos e dos linfáticos das zonas atacadas pela degenerescência.

O facto de se encontrar no protoplasma de tais células fragmentos de substância colóide não é um indício concludente da presença de elementos fagocitários, visto que o mesmo fenómeno se observa em uma ou outra célula das várias camadas da epiderme.

As preparações coradas com orceína e destinadas, portanto, ao estudo das alterações das fibras elásticas revelaram-nos que a rêde do tecido elástico era normal e apenas, próximo das paredes dos vacúolos repletos de matéria colóide, as fibras elásticas pareciam ser em menor número e distribuídas de um modo irregular. Tais elementos dispunham-se em pequenos grupos, nos quais abundavam fragmentos de fibras elásticas aumentadas de volume, fibras que pela sua menor afinidade tintorial revelavam ser sede de um acentuado processo de degenerescência.

*

* *

O problema complexo da composição química da substância homogénea característica da transformação colóide dos elementos do tecido conjuntivo dérmico não foi ainda suficientemente estudado. Do mesmo modo se ignora a causa das alterações histoquímicas determinantes da doença, as quais parecem ter o seu início na parede dos vasos e devem ser atribuídas a perturbações intracelulares de natureza bioquímica completamente desconhecida.

Seja, porém, como fôr, o que parece certo é que tanto as fibras elásticas como os restantes elementos do tecido conjuntivo contribuem igualmente para a formação da citada degenerescência.

Segundo a concepção de Unna, a matéria colóide representaria o último termo de um complexo processo degenerativo cujas fases de desenvolvimento seriam as seguintes:

- 1) O tecido elástico transformar-se-ia em *elacina*, substância de menores afinidades corantes.
- 2) O colagéneo degenerado com a *elacina* formaria a colastina.
- 3) O colagéneo com a *elacina* daria lugar à formação da colacina.

4) Da fusão de alguns dêsses elementos degenerados resultaria, finalmente, a substância homogênea conhecida sob o nome de colóide.

A propósito das alterações degenerativas da pele do tipo referido, Herxheimer estudou ainda recentemente os métodos electivos de coloração que permitem distinguir a elastina da colastina.

Em resumo, a substância colóide deverá ser constituída por um complexo de materiais histoquímicos de proveniência diversa e de afinidades corantes mal definidas.

*

* *

O aspecto clínico da dermatose, a sua localização topográfica nos pontos do tegumento mais expostos à acção dos raios luminosos, a sua estrutura histológica característica não permitem confundir esta afecção cutânea com qualquer outro processo degenerativo ou de neoformação epitelial peculiares do tegumento.

Os hidroadenomas, hidrocistomas, distinguem-se facilmente do *milium coloide*; mas outros estados mórbidos há, como por exemplo o pseudo-xantoma elástico e a «cútis citrina» de Milian (uma variedade especial de atrofia colóide da pele) em que essa distinção não é tão evidente.

As lesões do pseudo-xantoma, por exemplo, têm sobretudo tendência para se localizar no tegumento das grandes pregas articulares; o aspecto morfológico amarelado, xantomatoso destas manifestações é também muito diferente do dos elementos nodulares gelatinosos do *milium coloide*.

Darier atribuiu, sob o ponto de vista histológico, a origem das lesões a um processo especial de degenerescência das fibras elásticas, caracterizado pelo aumento do volume destas e fragmentação intensa de tais elementos (a chamada transformação de elastorrhaxis de Darier). A maioria, porém, dos dermatologistas considera que a característica histológica fundamental do pseudo-xantoma deve ser antes definida pela formação abundante, hiperplásica das fibras elásticas. A referida dermatose seria determinada, portanto, por uma verdadeira neoformação de fibras, um elastoma mais ou menos difuso da derme, característico his-

tológico êste bem diferente da degenerescência colóide do tecido conjuntivo dérmico do *milium coloide*.

Em resumo: é possível que a degenerescência colóide, conforme a opinião de Bosselini e de Jager, seja a conseqüência de uma predisposição da pele, de um estado de distrofia congénita e de uma sensibilização ocasional da cútis à luz. O mecanismo bioquímico que determina, porém, essa degenerescência extremamente rara do tegumento, e que constitue, em última análise, o *milium coloide*, é que é ainda para nós um fenómeno completamente ignorado.

BIBLIOGRAFIA

- KETRON. — Bull. Johns Hopkins Hosp. (July) 1908.
- TRIMBLE. — J. Cutan. Dis. (June) 1919.
- THOR JAGER. — So-Called Colloid Degeneration of The Skin (with report and discussion of a case). *Arch. Dermat. and Syph.* (Nov.) 1925.
- J. LABADIE. — Colloid Degeneration of The Skin (Report of a case). *Archiv Dermat. and Syph.* (August) 1927.
- K. HERXHEIMER und F. SCHMIDT LA BAMME. — Zur Kenntnis und Differenzierung der Elazin — und Collazindeneration der Haut. *Arch. fur. Derm. und Syph.* T. 157. Heft. 1.º.
- A. NAVARRO MARTIN y C. AGUILERA. — Un caso gigante de Milium Coloide. *Actas Dermo-Sifiliográficas.* (Junio) 1930.

Revista dos Jornais de Medicina

Acetaldeído como um fixador da neurógliã. (*Acetaldehyde as a fixative for neuroglia*), por J. GOUGH. — *The Jour. of Path and Bact.* Junho de 1931.

Descreve-se um método de impregnação dos astrócitos pelos solutos amoniacais de sais de prata.

Os métodos correntes para efectuar esta impregnação exigem uma fixação demorada ou o emprêgo dos chamados mordentes.

Desde que alguns aldeídos reduzem os compostos amoniacais de prata, pensou o autor empregá-los como mordentes da impregnação. O acetaldeído em soluto a 10% é particularmente útil ainda como fixador do tecido nervoso e é dos aldeídos experimentados o mais activo. O tempo de fixação vai de 12 a 48 horas.

A impregnação pelos sais de ouro também em algumas preparações se pôde obter depois da fixação com acetaldeído, mas, em tódo o caso, os resultados são menos brilhantes do que para os sais de prata.

MORAIS DAVID.

Reacções cutâneas e imunização contra a escarlatina e a difteria. (*Skin tests and immunization against sarlet fever and difteria*), por P. Rhvads. — *The Jour of Am. Med. Ass.* 18 de Junho de 1931.

Estudo feito entre o pessoal de um hospital na totalidade de 1.280 casos. A reacção de Dick revelou-se como um bom indicador da imunidade para a escarlatina. Em 583 casos que se mostraram imunes para a escarlatina, com reacções cutâneas negativas (R. de Dick) não houve um único caso de escarlatina, emquanto que entre 449 pessoas com reacções de Dick positivas, ou não imunizadas e investigadas para a reacção de Dick, houve 15 casos de escarlatina.

A imunização activa por meio da toxina com doses sucessivas de 500, 2.000, 8.000, 25.000 e 80.000 doses cutâneas, respectivamente, provou o seu valor.

Entre 298 pessoas imunizadas por êste processo não ocorreu um único caso de escarlatina, ao passo que em 419 indivíduos que não foram imunizados houve 14.

Os resultados da imunização contra a difteria por meio da mistura toxina-antitoxina ou com o toxóide diftérico, também em cinco doses sucessi-

vas, são mais favoráveis do que os que se obtinham com a imunização da mistura toxina-antitoxina em três doses.

Em 141 pessoas tratadas com cinco ou mais doses de toxina-antitoxina diftérica houve três casos de difteria, e em 424 que receberam 2,5 c. c. ou mais de toxóide houve um caso de doença. Por outro lado, em 550 pessoas que não foram imunizadas, ou insuficientemente imunizadas, apontaram-se 18 casos de difteria.

Dois casos de difteria foram apontados entre 165 pessoas que tinham inicialmente apresentado uma reacção de Schick negativa.

A série completa de tratamentos com o toxóide (dose total de 2,5 c. c. ou mais) imunizou 81,4% dos casos ou, melhor, tornou a reacção de Schick negativa em 81,4% dos casos. Esta reacção tornou-se negativa em 64,4% de casos que receberam injecções de toxina-antitoxina na dose total de 4,5 c. c.

MORAIS DAVID.

Tipos de pneumococo em relação com as suas diferentes localizações.
(*Types of pneumococci in relation to disease*), por J. F. SMEALL. — *The Brit. Med. Jour.* 18 de Abril de 1931.

O pneumococo mais frequentemente encontrado nas lesões oculares, nasais e dos seios pertence ao grupo IV.

Nas otites médias e nas mastoidites o tipo III e o tipo IV encontram-se em proporções sensivelmente iguais. O estreptococo piogénico tem um significado patogénico importante nos processos inflamatórios do ouvido médio e dos seios mastoídeos, e apareceu associado ao pneumococo na maioria dos casos que o autor refere.

O tipo de pneumococo predominante nos casos de pneumonia lobar aguda foi o II.

Nos casos de empiema o tipo I isolou-se em uma larga percentagem de casos.

MORAIS DAVID.

Queimaduras. (*Burns and Scalds*), por E. LLOYD. — *The Brit. Med. Jour.* 1 de Agosto de 1931.

Depois de algumas considerações gerais a propósito da mortalidade das queimaduras, da sua patogenia, do *shock* que determinam e do seu tratamento, fala-se do tratamento local da queimadura, factor do mais alto interesse no que interessa ao prognóstico, e diz:

Dos diferentes tratamentos locais propostos para as queimaduras, o do ácido tânico em soluto aquoso a 2,5% marca um importante progresso.

Sabia-se que as condições graves de toxemia que se seguem às queimaduras são devidas à formação de produtos de autólise de substâncias proteicas que se decompõem na área da queimadura e à sua ulterior entrada no sangue. O ácido tânico coagula estas substâncias proteicas alteradas e impede a sua absorção.

Em consequência desta acção os fenómenos de intoxicação são reduzidos ao mínimo, as dores fortemente reduzidas e bem assim as retracções dos tecidos e, mais importante ainda do que qualquer destas qualidades, o tratamento reduz enormemente a mortalidade.

Mal o doente começa a mostrar a atenuação dos sintomas de *shock* inicial, procede-se à sua anestesia com a mistura de oxigénio e protóxido de azoto e lava-se depois com éter toda a área da queimadura, limpando-a de qualquer resíduo, abrindo as vesículas e cortando toda a parede que as recobre. Aplicam-se então pensos húmidos de ácido tânico, soluto aquoso recente, a 2,5 0/0, e repete-se esta aplicação de hora a hora, sete ou oito vezes, até que se forme uma crosta castanha, escura.

Com êste tratamento a febre e as dores baixam rapidamente, e, se há oportunidade de o fazer com precocidade e em condições de técnica conveniente, a infecção secundária da queimadura não é de costume aparecer. Ao fim de duas semanas, mais ou menos, cai a crosta espontâneamente.

MORAIS DAVID.

O limiar renal para a glucose, nos individuos diabéticos e não diabéticos. (*The kidney threshold for glucose in diabetes and non diabetic persons*), por B. GLASSBERG. — *The Jour. of Lab. and Clin. Med.* Julho de 1931.

O limiar da glucose mostra largas variações individuais e para cada individuo pode variar também e em poucos minutos.

A glicosúria, sem mais averiguações, não significa perturbação no metabolismo dos hidratos de carbone. O diagnóstico de diabetes não pode firmar-se apenas na presença de açúcar nas urinas e nem sempre pode ainda estabelecer-se com a presepça simultânea de hiperglicemia e glicosúria.

O diagnóstico de diabetes deve ser corroborado por todos os elementos capazes de o esclarecer, de modo a não se imporem restrições dietéticas injustificadas.

MORAIS DAVID.

Uma classificação das doenças chamadas colites. (*A classification of diseases called colitis*), por S. JORDAN. — *The Surg. Clin. of Nort Am.* — Abril de 1931

Durante anos houve o hábito de chamar colite a qualquer afecção do cólon, independentemente da sua natureza. Os abusos principais da denominação referem-se às perturbações funcionais do cólon, mais pròpriamente chamadas cólon irritável, acompanhadas de grandes descargas de muco.

As doenças inflamatórias poder-se-ão assim classificar:

Colite simples.

Colite amœbiana.

Colite ulcerosa, também conhecida por colite não especificada.

Colite epidémica ou disenteria bacilar.

MORAIS DAVID.

A cirurgia na colite ulcerosa. (*Surgery in ulcerative colitis*, por F. LAHEY.— *The Surg. Clin. of North Am.* Abril 1931.

É muito difícil de determinar a altura exacta em que a ileostomia está indicada na colite ulcerosa.

É um critério errado deixar a ileostomia para quando a doença tem progredido até o ponto de tornar inevitável o insucesso da intervenção.

MORAIS DAVID.

Resultados terminais do tratamento operatório no bócio tóxico. (*Late results of operative treatment in toxic goitre*), por C. DON.— *The Brit. Med. Jour.* 15 de Agosto de 1931.

Conclusões do artigo:

O desaparecimento do exoftalmo não se obtém sempre a par da melhoria dos outros sintomas que constituem o quadro clínico do bócio tóxico, pôsto que a deminuição dos sintomas tóxicos seja de regra acompanhada de uma atenuação do exoftalmo. O exoftalmo persiste mais vezes nos casos em que o metabolismo não regressa aos valores normais. O nervosismo é invariavelmente melhorado com o tratamento operatório, mas a pesar-disso os doentes continuam por vezes nervosos, mesmo com valores de metabolismo normais.

O aumento de pêso verifica-se também na maioria dos doentes, ainda que ocasionalmente possam aparecer doentes em que o pêso se mantém sem variação e em que os outros sintomas se modificam favoravelmente. A falta de aumento de pêso pode coexistir com glicosúria. A tiroidectomia sub-total segue-se em geral um apasiguamento dos sintomas tóxicos, um aumento do pêso e um abaixamento do metabolismo.

A laqueação das artérias tiroideias, só por si, não constitue uma medida terapêutica curativa. O método terapêutico electivo consiste na lobectomia com preparação médica preliminar.

MORAIS DAVID.

Acelerada reacção gravídica hormonal. Método éter-açúcar. (*Beschleunigte hormonale Schwangerschaftsreaktion. Atter-Zuckermethode*), por B. ZONDEK.— *Klinische Wochenschrift.* N.º 32. 1931.

Por meio da reacção gravídica acelerada (método éter-açúcar) a duração da reacção é encurtada 24 horas, de modo que o diagnóstico da gravidez pode ser feito decorridas três horas.

Com o método éter-açúcar aparecem as neoformações do ovário características da reacção gravídica, isto é, os pontos hemorrágicos e corpos amarelos, e tão nitidamente que é desnecessário o exame anatómico em série dos ovários. Isto representa uma grande vantagem do método éter-açúcar.

A reacção acelerada baseia-se nas seguintes constatações:

1— O éter extrai da urina das grávidas substâncias tóxicas, evitando

assim a morte de alguns dos animais de experiência em virtude da acção venenosa de muitas urinas.

II — O éter afasta da urina das grávidas (humana) uma substância hormonal inibitória, de modo que a H V-reacção, principalmente a H V R II (pontos hemorrágicos), decorre mais rápida e nitidamente.

III — A glucose desintoxica a urina das grávidas. Por meio da desintoxicação combinada com açúcar e éter consegue-se injectar uma maior quantidade de urina (3 c. c.), de forma que a reacção é melhorada pela introdução duma maior quantidade de hormona.

IV — A glucose acelera o tempo da acção biológica da H V H, principalmente a formação dos corpos amarelos (H V R III).

F. FONSECA.

Vesícula biliar e ictericia mecânica experimental. (*Gallenblase und experimenteller mechanischer Skterus*), por F. GASSMANN. — *Klinische Wochenschrift*. N.º 32. 1391.

O A. demonstra que os valores da bilirubina do sêro sobem mais rapidamente, depois da obstrução do colédoco, quando simultaneamente se extirpa a vesícula biliar. Assim se confirma a função reguladora da vesícula.

F. FONSECA.

Acção das doenças infecciosas intercorrentes sôbre as nefropatias crónicas. (*Zur Beeinflussung chronischer Nephropathien durch interkurrente Infektionskrankheiten*), por B. ASCHNER. — *Klinische Wochenschrift*. N.º 33. 1931.

Apresentação de quatro casos nos quais uma doença infecciosa intercorrente teve uma acção terapêutica benéfica sôbre a doença crónica. Dois casos de nefrose melhorados depois de uma erisipela; um caso de diabetes insípida curada em seguida a uma disenteria; um caso de hipertensão arterial em que depois dum paratifo se observou uma baixa duradoura da pressão.

A aplicação medicamentosa dêstes factos na forma de proteínoterapia das nefroses não dá resultado.

F. FONSECA.

Fisiologia dos fenóis. (*Physiologie des phénols*), por B. HOUSSAY e A. MARENZI. — *Révue Sud-Américaine de Médecine et de Chirurgie*. Tôm. II. N.º 7. 1931.

As proteínas alimentares e as do organismo fornecem por hidrólise certas substâncias aromáticas (fenilalanina, tirosina, triptofana) que, pela acção de diversos agentes da putrefacção (côli, etc.), dão lugar, no intestino, à formação de fenol, cresol, pirocatequina e nidoxilo. Estes corpos são observados e no organismo oxidam-se parcialmente ou transformam-se, na maior parte

em derivados sulfo-conjugados correspondentes e numa pequena parte em conjugados glicurônicos.

Ainda não está bem averiguada a importância quantitativa da origem endógena dos fenóis à custa da desintegração das proteínas do organismo em condições normais ou anormais.

Os ácidos aminados com função fenol, em particular a tirosina e a fenilalanina têm, sob o ponto de vista químico, relações com a adrenalina, a tiroxina, os pigmentos melânico e ocronótico, o ácido homogentísínico.

As investigações dos autores são feitas em dois sentidos:

1.º — Determinar o ou os órgãos reguladores da fenolémia, isto é, da riqueza do sangue em fenol.

2.º — Determinar o ou os órgãos que conjugam o fenol livre.

A fenolémia foi determinada pelo processo de Theis e Benedict e a fenolúria pelo mesmo processo adaptado por um dos autores (Marenzi).

Os autores concluem que:

1.º — A desapareição dos fenóis do sangue é devida ao rim.

2.º — A sulfo-conjugação é uma função geral, mas que só se efectua rapidamente na presença do intestino delgado.

F. FONSECA.

Fibrilação auricular paroxística. (*Fibrillation auriculaire paroxystique*), por T. PADILLA e T. COSSIO. — *Révue Sud-Américaine de Médecine et de Chirurgie*. Tôm. II. N.º 7. 1931.

A fibrilação auricular paroxística foi confundida nos primeiros tempos com a taquicardia paroxística. Quando Mackenzie descreveu em clínica a fibrilação das aurículas, diversos autores fizeram uma descrição completa da fibrilação auricular de forma paroxística, mostrando a sua diferenciação com a doença de Bouveret. Mais tarde Rothberger, Winterberg e Lewis fizeram a demonstração electrocardiográfica deste estado.

Os autores apresentam dez casos de fibrilação auricular paroxística e do seu trabalho tiram as seguintes conclusões:

1.º — A fibrilação auricular paroxística foi observada com mais frequência no sexo feminino e nos adultos em volta dos cinquenta anos.

2.º — A fibrilação auricular paroxística foi observada em pessoas atingidas de cardiopatia valvular reumatisal, de oclusão coronária definitiva e de oclusão coronária transitória, de hipertiroidismo e mesmo nas pessoas isentas de qualquer doença cardíaca aparente.

3.º — A fibrilação auricular paroxística caracteriza-se por crises de palpitações, acompanhando-se de sensações diversas e dum brusco aumento de frequência de pulso, mas com ritmo irregular, se bem que por vezes se possa encontrar um ritmo regular aparente e apenas um discreto aumento de frequência.

4.º — A fibrilação auricular paroxística deve dividir-se em três grupos:

a) Crises curtas de repetição regular.

b) Crises progressivamente mais prolongadas e mais frequentes até terminarem em fibrilação auricular permanente.

c) Uma crise única e prolongada.

5.º — O diagnóstico seguro da fibrilhação auricular paroxística faz-se pelo exame electrocardiográfico duma crise e em seguida pelo do ritmo sinusal.

6.º — O tratamento da fibrilhação auricular paroxística é primeiro a daleira e depois a quinidina, quando há sintomas de insuficiência cardíaca, e apenas a quinidina em ingestão ou por via intravenosa quando a fibrilhação é pura.

F. FONSECA.

Encerramento asséptico do ânus artificial. (*Fermeture aseptique de l'anús artificiel*), por A. MONTEIRO. — *Révue Sud-Américaine de Médecine et de Chirurgie*. Tõmo II. N.º 7. 1931.

O autor emprega o seguinte processo :

I. — Incisão circular ou elíptica circunscrevendo o orifício anal, a dois dedos da linha cutâneo-mucosa e compreendendo a pele e o tecido subcutâneo. Dissecta-se um pouco a pele que rodeia o orifício e encerra-se êste último com uma sutura contínua, feita na face profunda da pele dissecada.

II. — Praticar em seguida duas incisões partindo das duas extremidades opostas da incisão circular ou elíptica primitiva. Por uma delas, que será a do lado em que não há aderências, seccionam-se todos os planos da parede, compreendendo o peritõneo.

III. — Aberta a serosa, coloca-se o esmagador no intestino junto à sua aderência ao peritõneo parietal.

IV. — Feito o esmagamento, substitue-se o esmagador por duas pinças de Kocher, entre as quais se secciona o intestino com o bisturi.

V. — Resseca-se em seguida, por acção das partes laterais, o fragmento da parede que contém o ânus artificial, e isto sem o perigo de abrir a cavidade intestinal, sob o contrõle da vista e sob a protecção da mão.

V. — A conduta varia no que diz respeito ao restabelecimento da continuidade do intestino. Se verificamos que não produz estenose, basta a simples enterorrafia lateral em dois planos sero-musculosos, à maneira de Gudim. Nos casos em que parece que assim sobreviria um apêrto, fazemos a enterectomia com anastomose término-terminal perfeita. Sutura de todos os planos, compreendendo o peritõneo, sem drenagem.

Segundo o autor êste método tem apenas o mérito de provar a importância de certos detalhes de técnica mínimos aparentemente, e sobretudo de renovar o método do esmagamento em cirurgia intestinal, indicando a forma mais segura de o praticar com perfeita assepsia. O autor apresenta as seguintes conclusões :

I. — O processo apresentado é uma variedade do método transperitoneal.

II. — O tempo inicial, o encerramento do orifício cutâneo é digno de nota, porque a agulha, tendo passado sob a face profunda da pele, assegura uma sutura com oclusão perfeita da cavidade séptica.

III. — O método tem todas as vantagens do encerramento transperitoneal, sem ter os seus perigos, graças à segurança que dão o esmagamento e as suturas sero-musculosas.

IV. — A enterorrafia lateral ou a enterectomia com entero-anastomose término-terminal acabam a operação.

F. FONSECA.

Considerações sobre alguns casos de paralisias dos nervos motores cranianos observados durante uma pequena epidemia de poliomielite anterior aguda. (*Considerazioni sur alcuni casi di paralisi di nervi motori cranici osservate durante una piccola epidemia di poliomielite ante aguta*). *Il Cervello*. Ano VIII. N.º 3. Pág. 15.

É este estudo baseado numa série de casos de paralisias dos nervos cranianos observados durante uma pequena epidemia de poliomielite anterior aguda, ocorrida em Livorno, nos meses de Março de 1928 e de 1929. O número de doentes de paralisias periféricas do facial atingiu 29, todos provenientes da localidade indicada, coincidindo o seu aparecimento com a recrudescência da poliomielite anterior aguda febril. Tendo em conta esta coincidência, admite o A. uma relação etiológica entre a paralisia periférica isolada de certos nervos cranianos (especialmente do VII) e a poliomielite anterior aguda de Heine Medin.

ALMEIDA LIMA.

A nevralgia do frénico. (*La névralgie du phrénique*), por HENRY MARCUS. — *La Revue Neurologique*. Jun. 1931.

Põe o A. de uma maneira clara o estado actual dos nossos conhecimentos sobre a nevralgia do frénico.

Ainda hoje para alguns autores o frénico não é um nervo mixto (sensitivo e motor) mas simplesmente motor. Não é esta a opinião do A., estando para êle, assim como para Foerster, plenamente demonstrada a presença de fibras sensitivas no frénico.

A-pesar-da nevralgia do frénico ser pois anatómicamente possível, o seu diagnóstico raramente poderá ser pôsto sem grandes reservas.

Discute então o A., discussão que se pode repetir a-propósito de todas as nevralgias, a questão da destrição das nevralgias idiopáticas e sintomáticas, assunto sempre estéril e sem conclusões definitivas possíveis.

Apresenta alguns casos que julga serem de nevralgias do frénico primitivas.

A sua sintomatologia principal é a seguinte :

Dores paroxísticas ou persistentes seguindo o trajecto do nervo desde o diafragma à região cervical, aumentando com os movimentos do diafragma, irradiando para o ombro e para a extremidade dos dedos. A dor é as mais das vezes unilateral e geralmente do lado esquerdo.

A dificuldade de respiração provoca angústia. Como fenómeno de irritação é freqüente o soluço. Os pontos dolorosos à pressão são os pontos conhecidos para o frénico. Um ponto importante deste género é o situado na porção mais interna da região supraclavicular, ponto que corresponde à passagem do nervo à frente dos escalenos. Como uma característica muito particular

insiste no caracter irradiante da dor e principalmente na dor no ombro, em regra muito mais acentuada do que a dor diafragmática.

Das observações relatadas uma é a história clínica dos padecimentos do próprio autor do artigo, uma outra é uma auto-observação de Óscar Medin.

Uma última história clínica apresenta o caso de um doente que, além da nevralgia do frénico, tinha sintomatologia dos núcleos centrais. O A. emite a hipótese de algumas nevralgias poderem ter a significação de dores talâmicas. Lembra a frequência do soluço na nevralgia do frénico e na encefalite epidémica.

ALMEIDA LIMA.

Grave sequela de encefalomielite post-vacinal. (*Klinische Mitteilung über schwere Defektzustände nach Encephalomyelitis post-vaccinalis*), por F. KRAUSE. — *Deutsche Zeitschrift für Nevenheilkunde*. Tõmo cxiv. N.º 46. Pág. 214. Setembro de 1930.

Passa o A. uma rápida revisão da literatura da encefalite post-vacinal. Recomenda para quem se interesse em profundar o assunto a monografia de Eckstein (*Ergebn. der inn. Med. Kinderheilk.*, 1929. T. 36).

Descreve um caso (que julga ser o primeiro publicado) de encefalomielite com a seguinte sintomatologia: cefaleias, astenia, vômitos e febrícula; passados poucos dias, paralisias dos braços e das pernas que não mais retrocederam. Em vários grupos musculares observou grandes atrofias com degenerescência eléctrica completa. Não havia perturbações da sensibilidade nem da via piramidal.

Interpreta o caso como devido a uma d. struição electiva da substância cinzenta medular.

ALMEIDA LIMA.

Novo processo na cirurgia de certos tumores da glândula pineal. (*A surgical approach for the removal of certain pineal tumors*), por W. VAN WAGENEN. — *Surgery, Gynecology and Obstetrics*. Vol. LIII. N.º 2. Pág. 216. Agosto de 1931.

Entende o A. que a trepanação descompressiva da região subtemporal direita e rádio ou roentgenerapia consecutiva é a terapêutica mais aconselhável nos tumores da pineal.

Consegue-se assim uma notável melhoria, principalmente dos syndromas hipertensivos, podendo-se então tentar a extirpação do tumor.

A via de acesso, aproveitando a trepanação já feita, deve ser, segundo o A., através do ventriculo direito, em regra muito dilatado.

O A. relata um caso de tumor da glândula pineal (Espongioblastoma típico) em que interveio seguindo a técnica indicada. Quinze meses após a operação o doente mantinha-se bem e sem nenhum sintoma de hipertensão.

ALMEIDA LIMA.

A encefalografia arterial e o seu valor no diagnóstico dos tumores cerebrais. (*Arterial encephalography and its value in the diagnosis of brain tumors*), por EGAS MONIZ, AMANDIO PINTO e ALMEIDA LIMA. — *Surgery, Gynecology and Obstetrics*. Agosto de 1931. Vol. LIII. N.º 2.

Descrevem os AA. a técnica da encefalografia arterial, apresentando em seguida casos de tumores do encéfalo cujo diagnóstico topográfico pôde ser feito graças a êsse método.

ALMEIDA LIMA.

Variações da tensão intra-raquidiana motivadas pelas variações de posição da cabeça, por MARINUR CARTEX, L. OUTANEDA e E. MAZZEI. — *Revista Oto-neuro-ophtalmológica e da cirurgia neurológica*. Tõmo VI. N.º 1. Pág. 11.

Após numerosas investigações clínicas e cuidadas mensurações anatómicas das dimensões da cisterna magna nas várias posições da cabeça, chegam os autores às seguintes conclusões principais:

A pressão cisternal e lombar é maior com a cabeça em posição perfeitamente vertical do que flectida para diante, e maior ainda com a cabeça fortemente inclinada para trás.

As variações são mais nítidas na posição sentado (mensurações em 30 doentes), menos acentuadas em decúbito (10 mensurações).

Os movimentos laterais da cabeça não alteram a tensão raquidiana.

Estas modificações de pressão não seriam motivadas, segundo os autores, pelo arqueamento da coluna e a estase venosa não teria nisso qualquer interferência.

O encurtamento do diâmetro ântero-posterior da cisterna magna, ao deitar a cabeça para trás, motiva essas variações. Apoiam-se os autores, para fazer esta afirmação, em medições cuidadosas de cortes de cabeças congeladas.

ALMEIDA LIMA.

Síndrome de Parkinson sequela da escarlatina, por J. OBARRIO. — *Revista Argentina de Neurologia, Psiquiatria e Medicina Legal*. Ano IV. Maio-Junho. N.º 21. (Buenos-Aires).

Apresenta o autor dois casos clínicos minuciosamente estudados de doentes que, tempo depois de uma escarlatina, mostravam um síndrome de Parkinson. No passado dêstes doentes não foi possível encontrar quaisquer sintomas de encefalite epidémica ou de qualquer outra doença infecciosa além da escarlatina.

Os casos apresentados são de facto notáveis, sendo os primeiros em que se apresenta essa etiologia para o síndrome parkinsonico.

ALMEIDA LIMA.

Afásias cruzadas? por L. DE LISI. — *Rivista di Patologia Nervosa e Mentale*.
Agosto de 1931.

O A. faz uma revisão crítica da questão das afásias cruzadas nos direitos, examina a casuística clínica e anatômica na sua grande maioria só macroscópica, pois apenas encontra um caso estudado em cortes histológicos seriados.

A transposição total dos centros da linguagem articulada não a considera demonstrada.

Submete às mesmas críticas de método e de interpretação as pretensas afásias cruzadas nos esquerdos.

Cita o A. uma observação pessoal de afasia motora num direito com hemiplegia esquerda. Apresenta êste cérebro um amolecimento silvico do hemisfério direito correspondendo a quási toda a zona da afasia.

Poder-se-ia, pois, por êstes caracteres clínicos e anátomo-patológicos, atribuir-se a afasia a êste amolecimento do hemisfério direito; porém, cortes verticais seriados e corados pelo método de Weigert mostraram uma pequena zona de amolecimento no início das fibras radiadas calosas frontais à esquerda do centro oval imediatamente por debaixo das circunvoluções F_2 e F_3 e de parte da zona supra-lenticular. Estas lesões, que teriam passado despercebidas a um exame macroscópico, são perfeitamente suficientes para explicar uma afasia motora.

Trata-se, pois, de um cérebro em que se constituíram vários focos de amolecimento isquémico, eventualidade tida pelo A. como mais comum do que habitualmente se julga.

O problema das afásias cruzadas leva o A. a considerações gerais sobre a função fásica do hemisfério direito, ao qual se tem dado grande importância no processo de cura das afásias, ou de uma maior ou menor gravidade da afasia quando haja ou não lesões duplas das regiões fásicas de ambos os hemisférios.

Todos êstes pontos estão ainda mal esclarecidos, terminando o A. por pôr em dúvida a existência de afásias cruzadas.

ALMEIDA LIMA.

Novo estigma de lués congénita. (*News Stigma der Kongenitalen Lues*),
por AIGOUMENAKIS, G.-K. — *Deutsche Zeitschrift für Nervenheilkunde*.
Tômo CXIV. N.ºs 4-6. Pág. 228. Setembro de 1930.

Descreve o A. como estigma de sífilis congénita o engrossamento da extremidade esternal da clavícula direita.

Radiograficamente prova não se tratar de uma subluxação da articulação esterno-clavicular, mas de uma verdadeira hiperostose, por periostite crónica de origem luética. Julga o A. que a localização direita pode depender da maior actividade do membro superior dêsse lado.

ALMEIDA LIMA.

Sôbre os astrocitomas cerebelosos. Critica de 76 casos, por HARVEY CUSHING. — *Surgery, Gynecology and Obstetrics*. Vol LII. N.º 2. Pág. 129. Fevereiro de 1931.

Artigo extenso e muito documentado (62 figs.) sôbre uma espécie de tumores cerebelosos bem caracterizados, as conclusões principais parecem-nos ser as seguintes :

Os astrocitomas cerebelosos fornecem-nos um outro exemplo de tumores que, como os meduloblastomas, apresentam uma localização predilecta e um quadro clínico bastante constante.

Estes tumores são muito provavelmente congénitos, pois os primeiros sintomas apresentam-se em geral na infância, sendo, nos casos do A., 13 anos a idade média da admissão hospitalar.

Caracterizam-se clinicamente por crises periódicas de cefaleias e vômitos, principalmente de manhã. Pela sua localização especial, vermis cerebeloso, provocam um hidrocéfalo secundário, em geral acompanhado de uma atrofia papilar; é, porém, tão lenta e insidiosa a progressão do hidrocéfalo e da hipertensão, que o primeiro sintoma observado é uma acentuada perda de visão.

Uma particularidade muito notável destes tumores, certamente devido ao seu lento crescimento, é o enorme volume que podem adquirir sem que se apresentem sintomas cerebelosos.

Estes tumores são sólidos ou quísticos. Neste último caso encontra-se sempre num ponto qualquer do quisto um nódulo neoplásico fazendo saliência na parede. Se quando da intervenção êste nódulo não é reconhecido e tirado, a recidiva é de regra.

No diagnóstico diferencial tem de se ter em conta os outros tumores habituais na mesma região: meduloblastomas, angioblastomas, endimomas. Os astrocitomas são os mais freqüentes.

A sede do tumor varia: ora se encontra a nu sôbre a superfície do vermis, ora pelo contrário está bastante profunda.

A intervenção pode-se em geral praticar com anestesia local. Deve ser sempre de preferência praticada num só tempo.

Cushing operou assim 76 doentes com uma mortalidade de 18%, julgando êste número um tanto elevado devido à inexperiência das primeiras intervenções e às operações em dois tempos. Com efeito, com um melhor conhecimento da natureza e da sede destes tumores, e a-pesar-da duração por vezes enorme da intervenção para chegar a uma extirpação completa num só tempo, a mortalidade nos últimos 25 casos foi só de 4%.

ALMEIDA LIMA.

Sopra di un caso di surrenalectomia per gangrena spontanea giovanile, pelo Prof. BOBBIO. — *Boll. e Mem. della Società Piemontese di Chirurgia*. Vol. 1. N.º 4. Pág. 181. 7 Marzo 1931.

O autor apresenta um caso de supra-renalectomia praticada por gangrena espontânea juvenil dos membros inferiores. Não discute e faz notar que assim procede deliberadamente, se, no seu caso, se trata de uma forma de trom-

boangeíte de Buerger, ou de arteriose supra-renal de Opiel ou de endarterite produtiva de Winiwarter.

Mostra como a extirpação da supra-renal esquerda, pelo método de Herz e sob raquianestesia, fez desaparecer progressivamente as dores (há casos em que as dores cessam bruscamente), conseguindo que os fenómenos de gangrena se limitassem desde logo.

Faz notar como de uma casuística que já compreende cêrca de 200 casos se pode concluir pela benéfica, e muitas vezes persistente, influência da supra-renalectomia sôbre as dores, principalmente se é precocemente praticada. Sôbre a gangrena não tem acção tão importante, mas, comparada à simpaticectomia, à irradiação das supra-renais, à ressecção do simpático lombosagrado, à anastomose artério-venosa, à laqueação da veia femural e às intervenções sôbre os nervos mixtos, e *mantendo justa reserva sôbre a duração e a estabilidade dos resultados*, mesmo quando inicialmente bons e completos, é ainda o processo terapêutico preferível.

Refere o autor a recente tentativa de Lärven (*Klin. Woch.* N.º 36. 1930) pelo emprêgo da congelação do ciático com ácido carbônico na gangrena juvenil, mas julga-a insuficientemente documentada.

Conclue afirmando que «a supra-renalectomia deve entrar na terapêutica cirúrgica da gangrena juvenil sob precisas e especiais indicações clínicas».

Na discussão dêste caso foi afirmado o êxito obtido por Alessandri (de Roma) com a ressecção, em vários casos, de gânglios simpáticos pelo processo de Adson modificado, e incidindo sôbre o último cervical e os 2 primeiros torácicos (à direita e à esquerda) ou sôbre a cadeia ganglionar simpática lombar.

Chiasserini apresentou 11 casos de ressecção do simpático lombar que julga preferível na doença de Raynaud, praticando-a quando provoca reacção febril pela injecção de proteínas bactericas e obtém modificações da temperatura local pela anestesia raquidiana.

F. G.

Le **Pancreatiti**, pelo Prof. O. UFFREDUZZI (relatore). — *Boll. e Mem. della Società Piemontese di Chirurgia*. Vol. 1. N.º 15. Pág. 969. Seduta straordinaria. 14 Luglio 1931.

Importante trabalho de revisão que coloca o problema das pancreatites sob o seu verdadeiro aspecto clínico. A-pesar-da multiplicidade de trabalhos sôbre pancreatites e de elas apresentarem quadros clínicos que ferem pela gravidade, pela violência e pela forma típica, tanto os médicos como os próprios doentes, pode afirmar-se ser ainda hoje a patologia do pâncreas *muito pouco conhecida dos médicos* quando têm de discutir um diagnóstico.

Uffreduzzi classifica as pancreáticas em três grupos, de importância clínica equivalente, a-pesar-de a necrose aguda do pâncreas parecer dominar pela gravidade e imponência dos sintomas.

Para êle o primeiro grupo compreende a chamada tragédia pancreática, o quadro da *necrose aguda hemorrágica do pâncreas*.

O segundo grupo compreende as formas que representam uma forma *subaguda* ou *reliquat da forma precedente*, forma crônica secundária.

«Este grupo ainda pouco recordado, quer na literatura, quer na clínica, equivale ao primeiro pela importância cirúrgica e engloba numerosos casos clínicos e anátomo-patológicos, que vão do *abscesso pancreático*. subagudo ou crônico, como foi descrito e operado pela primeira vez por Körte em 1894, até os *equestro pancreático* subtotal ou parcial, limitado por um invólucro de neoformação formado por pâncreas, cápsula e tecido conjuntivo de reação inflamatória; e ao *pseudo quisto pancreático*, último resultado da necrose, por destruição do sequestro pancreático e formação do pseudo quisto. O conteúdo d'êste revela a sua origem pela presença de fermentos mais ou menos típicos. Ainda no 2.º grupo há a *pancreatite crônica parcelar*, em que se observam numerosos e pequeníssimos focos de necrose, sem tendência a confluírem, e cada um cercado por uma cápsula fibrosa de reação. Êste tipo, em muitos focos, tem uma grande importância e não deve ser englobado na verdadeira pancreatite crônica.

O terceiro grupo compreende a pancreatite crônica, de patogênese vária, mas essencialmente ligada à colelitíase e mais raramente à litíase pancreática».

Uffreduzzi mostra como, sendo completo o acôrdo sôbre as lesões anátomo-patológicas da pancreatite aguda — *necrose, infiltração hemorrágica, reação inflamatória* — é discutível a patogenia em que muitos pontos são obscuros e contestáveis.

Faz um interessante simile com a osteomielite que tem real interêsse clínico, até na necessidade de intervir precocemente. O início, à marcha, as terminações, à parte a fisionomia derivada da acção digestiva do suco pancreático, recorda uma infecção hiperaguda tóxica.

Entre os factores etiológicos, recorda o autor em primeiro lugar a colelitíase e algumas doenças infecciosas. Recorda a influência da raça (raridade nos latinos e freqüência nos alemães e anglo-saxões) e da alimentação, «pois os povos de alimentação rica em gordura são predispostos». Provam esta asserção as estatísticas alemãs que viram desaparecer a necrose pancreática no período de privações durante a guerra, quando as gorduras animais e vegetais tinham quasi desaparecido da alimentação, e o reaparecimento da doença na sua freqüência usual quando voltaram à alimentação normal.

Na sintomatologia nada refere o autor que possa interessar-nos e no diagnóstico accentua, e bem, que só é difficil diferenciar algumas formas da pancreatite aguda da perfuração aguda da úlcera duodenal, sendo mais fácil não a confundir com a apendicite aguda perfurada.

«Mas em geral o quadro (da pancreatite) tem tais características, que o êrro só se dá se o médico não pensa no pâncreas.

O tratamento, naturalmente, é cirúrgico, pois só uma intervenção a tempo pode aumentar as probabilidades de resolução favorável. Não se deve porém esquecer, ao pôr uma indicação, a possibilidade de uma limitação espontânea, mesmo com sequestro muito extenso e às vezes subtotal do pâncreas, como demonstram intervenções praticadas nas formas atenuadas e circunscritas.

Os resultados da operação são bons, relativamente à gravidade da doença; abandonada à sua evolução, mata 90%; operada dá 50% de curas».

Uffreduzzi faz a revisão da história da pancreatite crónica, recordando Klebs que, em 1876, afirmava a coincidência entre colecistite e pancreatite; e Mayo Robson que, em 1890, mostrava como diagnósticos de tumor da cabeça do pâncreas eram invalidados pela evolução clínica, pela longa sobrevivência e pelo regresso da massa tumoral. Dai nasceu a noção das pancreatites esclerosantes, com esclerose do tecido perilobular, periacinoso e *peripancreático*. O autor chama a atenção para o facto da frequência da lesão da cabeça do pâncreas, para daí inferir que a origem do tumor seja extrapancreática e que o estado inflamatório, infiltrante primeiro e depois esclerosante, comece em órgãos contíguos e em especial no colédoco intrapancreático, difundindo-se ao parênquima que o cerca. O tumor da cabeça do pâncreas, que se confunde com a neoplasia do órgão, seria uma pericoledocite difusa do pâncreas, mais do que uma verdadeira pancreatite.

«Uma objecção feita à existência da pancreatite crónica é a que se refere à lenta evolução de alguns carcinomas cirrosos do pâncreas, quando a terminação não é precipitada pela icterícia».

O autor faz notar que a intervenção suprimindo a icterícia faz retardar a evolução dos neoplasmas.

«Eu (Uffreduzzi) tenho observado muitos neoplasmas da cabeça do pâncreas, mas não observei nunca duração superior a 14-16 meses depois de uma colecistogastroanastomose ou uma colecistoduodenostomia, e nunca mais de 5-6 meses nos casos de fístula externa.

A pancreatite crónica prefere o sexo feminino e o adulto dos 30 aos 60 anos.

É uma afecção mais vulgar do que em regra se julga. A dificuldade de diagnóstico, a facilidade de a confundir com lesões das vias biliares, especialmente se não se opera, criaram uma falsa fama de raridade a esta afecção.

A muitos médicos, diz Kürte, é necessário recordar que todos os doentes têm *um pâncreas*.

Pode afirmar-se que em 10% dos velhos colelitiásicos existe uma reacção esclerosante da cabeça do pâncreas.

Sob o ponto de vista patogénico pode distinguir-se a *pancreatite crónica chamada primitiva, a secundária a lesões dos órgãos vizinhos* e em especial das vias biliares, e as *pancreatites crónicas secundárias a uma doença do pâncreas* e em especial a *litiase pancreática*».

Uffreduzzi não considera neste capítulo a difusão ao pâncreas das perfurações das úlceras terebrantes.

Finalmente, sob o ponto de vista diagnóstico, estabelece a grande distinção entre: pancreatites com icterícia e pancreatites sem icterícia.

Nas primeiras distingue duas formas, a litiásica ou pseudo-litiásica e a forma pseudo-neoplásica.

«Têm grande interêsse também as *formas dolorosas*, nas quais a dor é provavelmente por compressão da massa pancreática sobre o plexo solar, dando crises pancreático-solares. De resto, é provável que muitas das chamadas solarites sejam lesões pancreáticas com pressão secundária sobre o plexo solar».

Sobre diagnóstico, e nos casos em que se não palpa tumor, cita Uffreduzzi a evolução da velha reacção de Cammidge até hoje, confessando que um meio seguro de diagnosticar a insuficiência pancreática não existe ainda.

A quantidade de gordura das fezes, a contraprova de Carnot, a pesquisa da tripsina pelo método de Carpi e Baj, as pesquisas da amilase pelo método de Wohlgemuth (nas fezes e na urina), a pesquisa do poder amilolítico do sangue, útil para o diagnóstico diferencial entre lesões de oclusão do canal pancreático e estase da secreção ou lesões do parênquima, dando aumento da amilase na estase e diminuição nas lesões inflamatórias do parênquima, tudo tem fraco valor diagnóstico.

A colheita do suco duodenal por sonda, mesmo injectando nas veias 8 mgrs. de secretina e 78 mgrs. de lactose, e repetindo por três vezes a injeção, não dá, ao autor, melhores resultados.

«A secreção interna é estudada pelo exame da glicemia normal e da hiper-glicemia provocada e a pesquisa de açúcar na urina. Não se pode ocultar, porém, que muitas pancreatites crônicas evoluem sem qualquer alteração da secreção interna do pâncreas».

O autor discute o tratamento, sendo intransigentemente partidário do tratamento cirúrgico nas pancreatites com icterícia e insurgindo-se contra métodos de excepção e em especial contra o abandono de tubos de drenagem no colédoco indo ao intestino; fundando antes a conduta cirúrgica sobre a vesícula e o estado das suas paredes para resolver pela drenagem, externa ou de preferência para o aparelho digestivo, ou pela colecistectomia com drenagem no cístico ou no colédoco em casos favoráveis a *colecistectomia sem drenagem da bilis*, mas com drenagem do peritoneu.

F. G.

Diagnóstico radiológico dos quistos do pescoço mediante injeção endoquística de uroselectan. (*Diagnostica radiologica di cisti del collo, mediante iniezione di uroselectan*), pelo Dott. AUGUSTO PICCO. *Bolla e Mem. della Società Piemontese di Chirurgia*, Vol. 1. Pág. 461. N.º 8. 1931.

O autor, numa doente portadora de um volumoso quisto supraclavicular, empregou o uroselectan com o fim de obter pela radiografia a verdadeira profundidade da cavidade e os seus limites exactos.

Conseguiu obter uma radiografia nitida que mostrou a expansão intratorácica da cavidade quística, o que orientou muito a intervenção cirúrgica.

A técnica empregada consistiu em fazer a aspiração de 30 c. c. do líquido da cavidade, injectando depois 20 c. c. de solução a 40 % de uroselectan e fazendo logo em seguida a radiografia.

Não observou qualquer inconveniente para a doente, tanto local como geral. Uma nova radiografia feita 24 horas depois mostrou que a substância opaca estava quasi por completo reabsorvida.

Preconiza o emprego do uroselectan na exploração das cavidades quísticas e cavidades naturais de difícil acesso ao exame clínico, confiando na sua inocuidade e na rapidez da sua absorção.

A. Ródo.

Colecistografia rápida por via oral. (*Colecistografia rapida por via orale*), pelo Dott. ARRIGOA FOÁ. — *Boll. e Mem. della Società Piemontese di Chirurgia*. Vol. I. Pág. 515. N.º 9. 1931.

O A. referindo-se ao trabalho de Antonucci, publicado em *Il Policlinico* n.º 1 e 17, 1931, sôbre um método de hepatografia e colecistografia rápida por via endovenosa, comunica os seus resultados pessoais obtidos com o emprêgo do tetraiodo por via oral, em que utilizou certos pormenores dêsse método endovenoso.

Antonucci demonstrou que, mantendo um doente durante 2 a 6 dias numa dieta pobre de hidratos de carbono ou fazendo uma injeccção de 25 unidades de insulina e depois uma injeccção de 50 grs. de glucose a 40 0/0, seguida da injeccção endovenosa de tetraiodo, a visualização da vesícula biliar dava-se no fim de 2 a 2 horas e meia.

O A. empregou êste método em 6 individuos sãos com muito bons resultados, tendo completado a técnica com o emprêgo da insulina apenas em dois casos. Nos outros 4 casos manteve a dieta pobre de hidratos de carbono e obteve resultados idênticos.

Experimentou em seguida em cinco doentes o emprêgo do tetraiodo por via oral misturado com uma solução de glucose a 40 0/0. Em três dêstes doentes, mantidos a dieta privada de hidratos de carbono, obteve a visualização da vesícula 4 horas depois da injeccção do tetraiodo. Nos outros dois doentes empregou 20 unidades de insulina e obteve uma visualização muito fraca da vesícula passadas 5 horas.

O A. julga indicado o estudo e o aperfeiçoamento dêste método, pois o número de casos não é suficiente para se julgar do seu valor e utilidade.

A. RÓDO.

Raquitismo, interpretação da sua patogenia, por E. DIAS LIRA (Santiago do Chili). — *Archivos del Hospital de Niños Roberto del Rio*. Ano I. N.º 4. Págs. 209-231. Ref. de Albert Mouchet in *Rev. d'Orthopédie*. N.º 4. 1931.

O A. faz muito interessantes considerações sôbre a patogenia do raquitismo e resume-as êle próprio, muito bem, nas seguintes linhas:

A teoria patogénica, que pretende explicar a etiologia do raquitismo, deve esclarecer, dum modo satisfatório, porque a doença desaparece espontaneamente e numa determinada época da vida. Nenhuma das teorias formuladas até esta data respondeu a esta pergunta.

Deve-se reconhecer no raquitismo, como sintoma, independentemente da hipotonia muscular com a qual foi confundido até hoje, uma insuficiência funcional dos tecidos conjuntivos em geral, dependendo duma defeituosa constituição íntima.

As alterações da ossificação no raquitico são o resultado dum defeito de constituição da cartilagem de crescimento, tecido conjuntivo diferenciado, como o prova a sua invasão pelos vasos sanguíneos e a modificação que sofre a multiplicação das células cartilaginosas. Êste defeito de constituição im-

pede a precipitação do cálcio coloidal, dá origem a uma substância preósssea anormal, resultando um osso pobre em calcáreo contendo 20 % em vez de 50 % de substância mineral.

A hipofosfatemia, síndrome humoral constante no raquitico, é apenas a expressão duma discrasia sanguínea.

Este estado discrásico, que é provavelmente uma modificação coloidal, mostra-se quando as albuminas heterogéneas e as toxialbuminas produzidas por causas ocasionais (infecções e intoxicações crónicas de origem intestinal, etc.), não podem ser destruídas pelo fígado, quer dizer, quando provocam ou agravam uma insuficiência antitóxica deste órgão. É o fígado quem, no estado de insuficiência antitóxica, provoca a discrasia sanguínea por intermédio da sua secreção interna: a antitrombina. A supressão das causas ocasionais melhora o funcionamento do fígado e por conseguinte a discrasia sanguínea.

É a discrasia sanguínea quem produz as alterações dos tecidos conjuntivos porque os feixes conjuntivos dum têm a sua origem no fibrinogénio do outro.

Da insuficiência hepática no raquitismo depende por um lado a hipotonia muscular por falta de produção do glicogénio, e por outro lado a anemia por perturbação da função eritropoiética.

Os modos de prevenir e de curar o raquitismo, raios ultra-violetas, esterol irradiado e óleo de fígados de bacalhau, impedem ou fazem desaparecer a discrasia sanguínea por meio do factor anti-raquitico que introduzem ou activam no organismo. O factor anti-raquitico não é uma vitamina-substância, é uma propriedade que os esteróis irradiados adquirem e que actuam directamente sobre o fígado insuficiente do raquitico. Esta propriedade é que explica as múltiplas aplicações do factor anti-raquitico nos domínios muito diversos da medicina, anemias, hemorragias, estados distróficos, atrasos de cicatrização, fracturas, etc.

Da normalização do fígado resulta directamente a desapareição da hipotonia muscular e da anemia. A regularização do meio traz consigo a dos tecidos conjuntivos e das suas especializações, o que tem por resultado a fixação normal do cálcio e do fósforo nos ossos.

A melhoria espontânea da doença numa determinada época da vida está em relação directa com a hipertrofia fisiológica que o fígado sofre durante o crescimento, hipertrofia que pode compensar espontaneamente o seu estado de insuficiência antitóxica.

MENESES.

Sobre o tratamento das artrites tuberculosas do ombro. (*Sul trattamento delle artriti tubercolari della spalla*), pelo Prof. F. SATTA (Génova). — *Archivio di Ortopedia*. Vol. XLVII. Fasc. I. Pág. 199. 31 de Março de 1931.

O tratamento das artrites escápulo-humerais de natureza tuberculosa com a imobilização do ombro em posição de abdução, de modo a favorecer uma rigidez ou anquilose angular próxima de 90°, funda-se nos princípios de

compensação fisiopatológica das lesões funcionais; a recuperação de um grau suficiente de abdução activa escapulo-torácica é de regra, enquanto que nos casos tratados com a imobilização com o braço em adução é habitual a terminação com rigidez adutória, desfavorável à função.

MENESES.

Iodo-reacção urinária e tuberculose osteoarticular. (*Iodoreaçione urinaria e tuberculosi osteoarticulare*), pelo Dott. POLI ANTONIO (Milano). — *Archivio di Ortopedia*. Vol. XLVII. Fasc. II. Pág. 577. 30 de Junho de 1931.

O A. fez, com técnica seleccionadora qualitativa e quantitativa, a iodo-reacção de Petzetakis em urinas de 132 doentes de tuberculose ósseo-articular e obteve um resultado positivo em 56 % dos casos.

A prova, que o A. pensa seja devida à presença nas urinas de ptomaínas e de leucomaínas, nunca foi positiva em indivíduos sãos, mas sim nos mais ou menos gravemente doentes. A reacção não tem valor diagnóstico porque é comum a outras doenças e porque na tuberculose ósseo-articular aparece mais tardiamente. Pelo contrário, a prova tem uma notável importância prognóstica porque o seu aparecimento e a sua intensidade decorrem paralelamente à evolução da doença e pode portanto ser praticamente útil inclusivamente para avaliar da oportunidade de intervenções cirúrgicas e da eficácia da terapêutica.

MENESES.

Sympatectomia periarterial por acção química. (*Sympathectomie périarterielle par action chimique*), por H. GAUDIER (Lille). — *Bulletins et Mémoires de la Soc. Nationale de Chirurgie*. TÔMO LVII. N.º 25. Pág. 1147.

O A. apresenta os resultados da sua prática da sympatectomia utilizando o amoníaco, na sua solução vulgar, como se encontra no comércio.

Há quatro anos que, nas suas muito numerosas intervenções sobre o simpático, apenas se serve desse produto químico, e do seguinte modo: descobre a artéria, que isola no comprimento que será preciso amoníacar; durante este tempo, que tem de ser feito com toda a prudência, evitar sectionar as arteriolas finíssimas que, no caso em que isto se dê, devem ser laqueadas imediatamente com sêda muito fina; um pequeno tampão de gaze do tamanho dum caroço de cereja, molhado no amoníaco, preso numa pinça, serve de pincel para pincelar a artéria; quando as paredes estão bem humedecidas, o tampão principia a trazer grandes restos de fragmentos de parede edemaciada pelo líquido da pincelagem. De vez em quando, mergulha-se o tampão no amoníaco e quando se chegou ao resultado desejado *neutraliza-se* a acção química por uma lavagem da ferida operatória com soro fisiológico quente. Em seguida, encerramento da ferida operatória em dois planos.

O A. nunca obteve senão bons resultados, tendo renunciado por completo à sympatectomia com o bisturi.

Numa nota ulterior o A. apresentará o resultado das suas numerosíssimas intervenções, quer por perturbações tróficas cutâneas, como por atrasos de

consolidação, afecções viscerais, estômago, ovários, em que, além da ressecção do nervo pre-sagrado, fez também a pincelagem com amoníaco dos vasos ováricos.

MENESES.

Relatório sobre o tratamento da coxalgia. (*Rapport sur le traitement de la coxalgie*), por MARCEL GALLAND (Berck). — VI Congrès de l'Association Internationale de Thalassothérapie. Berck. 1931.

Lemos sempre com o melhor proveito e enlêvo as publicações científicas de Marcel Galland, discípulo e colaborador de Calvé. O seu relatório a que nos referimos hoje, e cujas conclusões não condizem absolutamente com as emanadas do outro centro ortopédico de Berck, o dirigido por Etienne Sorrel, mantém o alto nível dessas outras publicações, excedendo-se na sua apresentação material. Aqui agradecemos o exemplar que nos foi enviado.

A coxalgia exige, segundo M. G., um tratamento geral climático muito activo, que deve ser seguido numa estação ortopédica importante e organizada.

O tratamento local deve ser de princípio conservador, imobilizador, com o doente deitado, e deverá durar dois anos e meio no adulto e três anos na criança. A cirurgia intrafocal conservadora (a única admissível) é uma cirurgia das fístulas e não se pode executar no foco senão após o 18.º mês de doença.

A cirurgia ortopédica extrafocal é sempre autorizada. A artrodese tardia é uma intervenção que encontrará a sua indicação em todo o doente curado, mas sofrendo ainda duma das seqüelas tão tenazes das ancas móveis (dôres, abscessos repetidos, atitudes viciosas, recidivantes, antalgia).

A artrodese precoce é talvez a terapêutica do futuro para o adulto e para o doente de hospital. Mas será absolutamente prematuro pôr semelhante indicação como princípio já estabelecido.

MENESES.

A terapêutica cirúrgica da insuficiência renal. (*Chirurgische Therapie der Niereninsuffizienz*), por P. JANSSEN. — *Fortschritte der Therapie*. Heft. 13. 1931.

As doenças dos rins, que podem conduzir à sua insuficiência, e que justificam a intervenção cirúrgica são: todas as variedades de nefrite, as toxicoses, principalmente a do sublimado, a eclampsia e a anúria reflexa. Os métodos operatórios adoptados consistem na descapsulação, a nefrotomia e a pielostomia. A primeira encontra a sua indicação principalmente nas nefrites agudas, onde os resultados são mais brilhantes que nos crónicos, e essencialmente porque nos primeiros a estase venosa é grandemente influenciada pela extirpação da cápsula renal, e tanto mais quanto mais precoce for a intervenção dentro das primeiras 24 horas de anúria; por sua vez, o acto operatório em si deve ser o mais rápido possível: evitar tanto quanto possível gran-

des manipulações dos rins e proceder-se a descapsulação *in situ*. O mesmo se deve acentuar a respeito da anestesia; qualquer dos anestésicos gerais comumente empregados danificam o parênquima renal e devem por isso evitar-se. A anestesia dos esplâncnicos à Kappis é a de aconselhar, a não ser que o estado de torpor do doente permita só a anestesia local. Os resultados dependem em parte da gravidade da doença e, como já se disse, da precocidade da operação.

Nos casos de eclampsia houve inicialmente uma certa esperança na descapsulação, mas verificou-se com a prática que poucos resultados se obtinham; quando muito, em virtude da diminuição da tensão provocada pela descapsulação, uma maior e melhor irrigação do rim com melhoras passageiras.

Os resultados podem considerar-se francamente maus, quando se trata de insuficiências renais motivadas por nefroses ou por intoxicações: cantáridas, ácido oxálico e sublimado; Wehner refere uma estatística de 24 casos com 22 mortes.

Uma outra forma de insuficiência que tem chamado a atenção dos cirurgiões é a provocada pela anúria reflexa, que aqui deve considerar-se como provocada num rim sã, por um cálculo da pelve ou uretero contra-lateral, por manipulações endovesicais ou traumatismos da pelve. No primeiro caso o cuidado primário consiste na extracção do cálculo; no segundo caso basta quasi sempre a anestesia dos esplâncnicos ou ainda, segundo a opinião de Schwartz, a roentgenterapia profunda.

J. ROCHETA.

Modificações permanentes no «tractus» digestivo e urogenital como consequência duma função patológica dos esfínteres. (*Bleibende Formveränderung am Digestions und Urogenitaltraktus infolge pathologischer Sphinkterfunktion*), por W. LEHMANN. — *Deutsche Medizinische Wochenschrift*. N.º 30. 1931.

O A. conclue do seu artigo o seguinte:

1) A dilatação idiopática do esófago ou o cárdio-espasmo, a estenose congénita do piloro e a doença de Hirschsprung são consequências duma disfunção dos esfínteres (*esfincter cardia, pylori, ani e pelyvrectalis*). Pode admitir-se a mesma etiologia para certas formas de hidronefrose congénita, megaurétere, megavésica e, possivelmente, para os chamados quistos idiopáticos do coledoco (*ostium ureteri, esfincter vesicae e esfincter de Oddi*).

2) As perturbações dos esfínteres manifestam-se na maioria das vezes pela ausência no reflexo da abertura — acalásia, do grego: não me abro — podendo todavia existir também espasmo. Aparecem principalmente nos casos de megacólon, nas alternativas de incontinência e obstipação crónica, nos casos de megabexiga, megaurétere e hidronefrose nos períodos sucessivos de insuficiência de esfíncter e dificuldade de micção.

3) A disfunção do esfíncter acarreta a estase, hipertrofia e dilatação da parte do órgão que lhe fica atrás.

4) Uma parte das acalásias que conduzem a estes quadros mórbidos é

congénita e ataca, como a estenose do piloro e a doença de Hirschsprung, vários membros da mesma família, sendo além disso hereditária. A proporção constante 5 : 1 de todas estas afecções a favor do sexo masculino, com excepção dos quistos do colédoco que na mesma proporção aparecem no sexo feminino, está presumivelmente ligada aos factores ainda hoje desconhecidos, que presidem às leis da hereditariedade.

5) As acalásias congénitas, aparecem em determinadas circunstâncias, simultaneamente em vários órgãos e simulam assim malformações orgânicas congénitas.

6) Na dilatação do esófago (cárdio-espasmo) a disfunção do esfíncter é a maioria das vezes adquirida, no divertículo do esófago é-o sempre.

7) As opiniões expostas permitem um tratamento cirúrgico mais racional na estenose do piloro e na doença de Hirschsprung e, possivelmente, também nas hidronefroses congénitas, em geral de prognóstico sombrio.

J. ROCHETA.

Contribuição ao tratamento vacínico da tosse convulsa. (*Beitrag zur Vaccinebehandlung des Keuchhustens*), por A. REHMANN. — *Klinische Medizinische*. N.º 29. 1931.

O A. refere os resultados obtidos pelo emprêgo da vacina contra a tosse convulsa em 47 crianças. Injectou de 3 em 3 dias, e em doses crescentes de 500 a 600 milhões de germes, a vacina no tecido muscular. Em geral, 4 a 5 horas depois da injeccção dá-se um aumento de temperatura que vai até nalguns casos a 39-39,5 para retroceder ao fim de 8 horas. Durante êste periodo, a linfocitose característica desta afecção transforma-se num aumento dos neutrófilos.

O A. verificou que, logo após a primeira injeccção, se dá uma influencia benéfica no apetite, de modo a evitar a inanição sempre de reear, assim como o periodo de estado deminue e termina quasi sempre sem complicações.

A vacina pode também usar-se como profiláctica.

J. ROCHETA.

O tratamento do reumatismo articular crónico pelo Solganal, «per os». (*Zur peroralen Solganalbehandlung der chronischen Gelenkrheumatismus*), por E. ISRAELSKI. — *Deutsche Medizinische Wochenschrift*. N.º 30. 1931.

O A. refere os resultados obtidos em 12 casos de reumatismo articular crónico, por meio do Solganal, os quais já tinham sido submetidos anteriormente aos tratamentos usuais (salicilato, proteinoterapia, balneoterapia, etc.) sem resultado. Dos 12 doentes só 4 experimentaram melhoras objectivas e subjectivas, dois dos quais eram velhos de 75 e 80 anos que padeciam desta enfermidade há muito tempo. Todavia, como o próprio A. acentua, o emprêgo desta terapêutica deve ser reservada às clinicas hospitalares, em virtude dos

fenômenos acessórios que provoca: diarreias e, principalmente, irritação do pârênquima renal — em 50 0/0 dos casos — que se traduz por albuminúria e cilindrúria.

J. ROCHETA.

Dores gástricas e hemorragias do estômago. (*Magenschmerzen und magenblutung*), por C. SCHÖNE. — *Deutsche Medizinische Wochenschrift*. N.º 32. 1931.

O A. apresenta uma estatística de 20 casos de hemorragias gástricas graves, nas quais uma anamnese cuidadosa e a evolução ulterior permitiam excluir quasi absolutamente a hipótese de que fôssem devidas a carcinoma, cirrose no fígado ou doença de sangue. Procura depois estabelecer uma relação entre as dores gástricas e as hemorragias do estômago, chegando à conclusão de que, em metade dos casos destas, não se encontram nas queixas dos doentes o sintoma dor, que fizesse suspeitar a existência duma úlcera, a afecção que mais freqüentemente as provoca. A-pesar-disso, é da opinião que a dor gástrica que se repete periódicamente é um sinal importante da úlcera, considerando ao mesmo tempo de maior valor uma anamnese típica do que a pesquisa do sangue oculto.

No que respeita a idade e o sexo, dos 20 casos, um apenas era do sexo feminino, e só dois tinham menos de 40 anos.

As dores de estômago são em geral mais intensamente sentidas na juventude que na idade avançada, com mais violência no sexo feminino que no masculino, de tal modo que pode admitir-se que com freqüência se encontram velhos portadores de úlcera gástrica que acusam dores, e *vice versa* raparigas que delas se queixam e que não tinham nenhuma lesão orgânica do estômago.

J. ROCHETA.

O diagnóstico das diarreias crônicas. (*Diagnostik chronischer Durchfälle*), por P. MORAWITZ. — *Münchener Medizinische Wochenschrift* N.º 31. 1911.

O A. apresenta um caso de enterocolite, cujo diagnóstico discute, e que apresentava como principal sintoma uma diarreia crônica. Aconselha os práticos a nunca se contentarem com o diagnóstico de diarreia crônica, mas a procurarem sempre a sua etiologia. Se bem que muitas vezes, para um completo esclarecimento do assunto, é necessário o internamento de tais doentes num hospital, nem por isso na prática diária se torna impossível fazer um diagnóstico exacto. Depois duma cuidadosa anamnese, na qual se indagará da existência de tenesmo, freqüência, côr, cheiro, sangue e muco das fezes, doenças anteriores (tuberculose, disenteria), deve fazer-se o seguinte: análise do suco gástrico (diarreias gastrogêneas), toque rectal e palpação do abdômen (tumores) e exame das fezes (muco, sangue, gordura, côr, cheiro e reacção), e radiografia na suspeita dum tumor do intestino grosso. Se, após todas estas pesquisas, nada de seguro se pode estabelecer, recomenda a refeição de prova de Schmidt, muito bem suportada mesmo pelos doentes que continuam com

as suas ocupações. A análise ulterior das fezes indicará se se trata duma causa puramente intestinal (fezes de fermentação ou de putrefacção, por vezes atenuadas) ou de origem pancreática (digestão incompleta das gorduras).

J. ROCHETA.

Estudo comparativo entre o endométrio e o ovário nos fibromiomas uterinos, em especial relação com as hemorragias uterinas. (*Studio comparativo tra l'endometrio e l'ovario negli uteri fibromiomatozi con speciale riguardo all'emorragia uterina*), por A. TURCO. — *Minerva Medica*. Vol. II. N.º 30. 1931.

O A. numa série de casos de histerectomia sub-total por fibromioma, acompanhada de ovariectomia unilateral, parcial ou total, procurou averiguar a origem das metrorragias de que sofriam os doentes, estudando num caso o estado da mucosa uterina, a flora bacteriana da mucosa e, emfim, a constituição histológica do ovário extirpado, sabido como é que actualmente a maioria dos autores não admite a hipótese da endometrite como causa daquelas e defende antes a teoria de que são provocadas por alterações do ovário (degenerescência escleromicroquística) ou pela presença nesse órgão dum número muito abundante de células luteínicas. O número de casos estudados foi de 11. Pelo que respeita a flora bacteriana, em 6 a cultura foi estéril, em 3 desenvolveu-se estafilococos e nos 2 restantes micrococcos e diplococcos; nenhum dos germes encontrados tinha propriedades hemolíticas. O exame histológico da mucosa uterina revelou em cinco casos um ligeiro grau de inflamação, em regra pouco evidente; em 4, nada de notável na mucosa e nos dois restantes sinais de atrofia. Acêrca do ovário, verificou que em todos existiam fenómenos de degenerescência microquística e nalguns mesmo verdadeiros quistos ováricos.

Conclue, por isto, admitindo assim as últimas teorias explicativas das hemorragias por fibromioma, que estas são devidas a uma alteração funcional dos ovários, quer, segundo Costano, pela persistência das células luteínicas, que manteriam a mucosa do útero num estado permanente pre-menstrual, quer por uma congestão uterina que teria como ponto de partida uma excitação anormal dos filamentos nervosos de que é rico o ovário, excitação devida à esclerose do órgão.

J. ROCHETA.

O carcinoma do ovário sob o ponto de vista clinico. (*Das ovarial-karzinom in Klinischer Beziehung*), por W. LIEPMANN. — *Münchener Medizinische Wochenschrift*. N.º 30. 1931.

Acentua-se neste artigo a necessidade de suspeitar sempre da existência dum carcinoma do ovário, visto que a percentagem do cancro que se inicia neste órgão comporta, em relação com outros tumores, uma média de 25 %, tanto mais que o seu aparecimento é em geral muito mais precoce do que em qualquer outra região do aparelho sexual feminino. É por isso de aconselhar que todos os tumores do ovário, mesmo aqueles que não provocam sin-

tomás suspeitos, devem ser operados, não só por causa da sua possível degenerescência, se são de início benignos, como ainda para evitar uma possível torsão do pedículo. O diagnóstico torna-se difícil naqueles casos em que o cancro ovárico simula um tumor dos anexos; nestas circunstâncias, quando não cedem à terapêutica adequada, devem considerar-se suspeitos e fazer-se uma laparotomia de prova, para lhe fixar o carácter; deve sempre, em seguida, investigar-se a sua natureza histológica, pois, conforme se tratar dum tumor maligno de células epiteliais ou conjuntivas, assim variará o doseamento consecutivo dos raios X.

J. ROCHETA.

Indicações e contra-indicações operatórias na hipertrofia da próstata.

(*Indicazioni e contra-indicazioni operative nella ipertrofia prostatica*).

Lições de G. Marion recolhidas por G. GIORDANENGO. — *Minerva Medica*. Vol. II. N.º 28. 1931.

A-pesar-da terapêutica constituir sempre um problema com características especiais por cada portador duma hipertrofia prostática, existem sempre regras gerais, que podem resumir-se como segue:

1) Um doente que seja obrigado a sondar-se deve ser operado, e tanto mais rapidamente quanto mais frequentemente se tem de recorrer à sondagem.

2) Nos pacientes que não são obrigados a recorrer à sonda, a indicação operatória é subordinada à constatação de um agravamento progressivo da sintomatologia.

3) Nos indivíduos em quem a sintomatologia não é grave, nem se constata uma progressão da doença, pode ser necessária a intervenção, quando a hipertrofia dá origem a complicações recidivantes, perigosas ou causadoras de notáveis perturbações.

4) Qualquer que seja o grau da hipertrofia, a idade do paciente e as condições gerais, deve aconselhar-se a intervenção rápida, quando se constata pela palpação um nódulo duro na massa adenomatosa, em geral índice duma transformação carcinomatosa.

5) A tuberculose, o cancro e todas as graves doenças crónicas, excepto a diabetes, são contra-indicações à intervenção cirúrgica.

6) Não há praticamente um limite de idade que impeça a operação; todavia a idade muito avançada é uma contra-indicação à prostatectomia.

7) Entre os órgãos que devem ser estudados a fundo antes da intervenção merece especial atenção o estudo do rim; uma função renal insuficiente constitui contra-indicação. A constante de Ambard nem sempre fornece indicações precisas, devendo por isso recorrer-se também à curva de eliminação fenolsulfonofalcaína.

8) Não existem contra-indicações à intervenção por parte da bexiga.

9) Deve emfim recordar-se que muitos pacientes nos quais a sintomatologia dá indicação suficiente para operação, e que não estão em condições de suportar a prostatectomia, podem ser, por condições terapêuticas apropriadas, levados a condições de operabilidade.

J. ROCHETA.

NOTÍCIAS & INFORMAÇÕES

Faculdades de Medicina

Do Pôrto

Foi sancionada, por despacho ministerial, a deliberação do Conselho Escolar da Faculdade de Medicina relativo à colocação dos seguintes professores catedráticos da mesma Faculdade: Profs. João da Silva Martins Júnior, higiene; Alberto Pinto de Aguiar, química fisiológica e fisiologia geral; Carlos Alberto de Lima, patologia cirúrgica; Antônio Joaquim de Sousa Júnior, medicina operatória; José Mendes de Magalhães, terapêutica geral; Joaquim Pires de Lima, anatomia descritiva; Álvaro Teixeira Bastos, clínica cirúrgica; José de Oliveira Lima, fisiologia; Abel de Cima Salazar, histologia; Manuel Lourenço Gomes, medicina legal; Antônio de Almeida Garrett, pediatria; Alfredo da Rocha Pereira, clínica médica; Carlos Moreira Ramalhão, bacteriologia e parasitologia; Hernani Bastos Monteiro, anatomia topográfica; Manuel de Moraes Frias, obstetrícia e ginecologia; e José Maria de Oliveira, farmacologia.

— O Prof. Antônio de Almeida Garrett vai, em viagem de estudo, ao estrangeiro.

— Para elaborar os programas de F. Q. N. da Faculdade de Medicina foi nomeada uma comissão composta pelos Profs. Alberto Pinto de Aguiar e Joaquim Pires de Lima, da mesma Faculdade, e Gonçalo Ferreira Sampaio e Alvaro Rodrigues Machado, da de Ciências.

De Lisboa

O Prof. Egas Moniz foi autorizado a ir ao estrangeiro em missão de estudo, tendo assistido ao Congresso Internacional de Neurologia, onde apresentou o relatório que a *Lisboa Médica* publica neste número.

— A comissão destinada a elaborar os programas de F. Q. N. é, para a Faculdade de Medicina de Lisboa, composta pelos Profs. Sílvio Rebêlo Alves e Marck Athias, da mesma Faculdade, e António Pereira Forjaz e Rui Teles Palhinha, da de Ciências.

— Os Profs. Francisco Gentil e Henrique Parreira representaram a Faculdade nas Jornadas Médicas Galegas.

Hospitais Civis de Lisboa

O Prof. Manuel Moreira Júnior, director de serviço clínico dos Hospitais Civis de Lisboa, foi encarregado de apreciar o desenvolvimento da ginecologia e obstetrícia no país e no estrangeiro, em comissão gratuita, durante sessenta dias.

Foram também encarregados os Drs. Sebastião da Costa Sacadura, director de serviço clínico da especialidade de obstetrícia, de estudar no estrangeiro as maternidades e a sua organização, e, especialmente, assistir aos congressos de obstetrícia e ginecologia de Bordeus e de cirurgia de Paris; Carlos Artur da Silva, director de serviço clínico da especialidade de dermatologia, sifilografia e doenças venéreas, de estudar em Espanha, França e Bélgica os progressos da sua especialidade, e Carlos Larroudê Gomes, assistente de serviço clínico da especialidade de oto-rino-laringologia, de frequentar o curso de aperfeiçoamento da sua especialidade em Bruxelas e de assistir ao congresso de cirurgia da face e crânio.

Ainda o Dr. José Júlio Leite Lage, director do serviço clínico da especialidade de pediatria médica, foi encarregado, em comissão gratuita de serviço público, de tomar parte, como membro da União Internacional da Protecção à Infância, na sua primeira conferência realizada em Haia em 6, 7 e 8 de Setembro, bem como em Estrasburgo, na reunião da mesma associação (dia da protecção à infância), no dia 4 de Outubro e no VII Congresso de Pediatras da Língua Francesa, também em Estrasburgo, nos dias 5, 6 e 7 do mesmo mês, e ainda visitar os hospitais da Bélgica e Holanda.

— O regulamento para a concessão da medalha dos Hospitais Civis foi aprovado ultimamente.

Escola de Medicina Tropical

O Prof. Aires Kopke, director da Escola de Medicina Tropical, apresentou ao Ministro das Colónias a cópia do relatório sobre «Tripanosomíase das colónias portuguesas em África», que apresentou nas Jornadas Médicas Coloniais ultimamente realizadas em Paris.

Também o Prof. Firmino Santana, da mesma Escola, entregou um relatório referente à missão de estudo que efectuou em Cabo Verde, sobre o clima, história, epidemiologia, nosologia, necrologia e demografia daquela colônia.

Medicina colonial

Em S. Tomé foi criado um organismo de investigação científica e de análises denominado Laboratório Geral de Análises e Centro de Investigação Científica.

Prof. Ricardo Jorge

O Prof. Ricardo Jorge representará a Faculdade de Medicina de Lisboa na sessão que a Academia de Medicina de Paris consagra no dia 13 de Outubro à medicina e à higiene coloniais.

Jornadas Médicas Galegas


Os trabalhos apresentados pelos médicos portugueses nas Jornadas Médicas Galegas foram os seguintes:

O Prof. Amândio Tavares, da Faculdade de Medicina do Pôrto, apresentou em nome dos Profs. Hernani Monteiro e Roberto Carvalho uma comunicação intitulada «Dentes no seio (diagnóstico radiológico)», em seu nome, «Um caso de teratoma cístico do ovário», e de colaboração com o Prof. Hernani Monteiro e Dr. Óscar Ribeiro, «Sobre o cancro das cicatrizes».

O Dr. Vilas Boas Neto, assistente da mesma Faculdade, relatou um trabalho sobre «Depilação pelo acetato de tálio nas tricofitias do coiro cabeludo; notas para o seu estudo».

Os Profs. Álvaro Rodrigues e Sousa Pereira, do Pôrto, apresentaram os trabalhos, efectuados no Instituto de Anatomia e no Laboratório de Medicina Operatória, sobre «Novas orientações no estudo do sistema linfático» e «A moderna concepção das hidronefroses dinâmicas e sua prova experimental», e ainda, de colaboração com o Prof. Hernani Monteiro, «Conceito actual das anastomoses vago-simpáticas».

O Prof. Ernesto Moraes e o Dr. A. Salvador Júnior falaram sobre «Cancro primitivo do rim».



*
*
*

Missões de estudo

Vai em missão de estudo ao estrangeiro o Dr. Tiago Marques.

— Os Drs. Amândio Pinto e Celestino Henriques tomaram parte no Congresso Internacional de Neurologia realizado em Berne de 28 de Agosto a 5 de Setembro.

*
*
*

Necrologia

Faleceram, em Lisboa, o Dr. Aníbal Matoso da Câmara Pires e o Dr. José Augusto Coutinho de Oliveira, assistente livre da Faculdade de Medicina de Lisboa.





Tratamento completo das doenças do fígado e dos síndromas derivativos

Litíase biliar, insuficiência hepática, colemia amiliar,
doenças dos países quentes,
prisão de ventre, enterite, intoxicações, infecções



Opoterapias hepática e biliar
associadas aos colagogos

2 a 12 pílulas por dia
ou 1 a 6 colheres de sobremesa de Solução

PRISÃO DE VENTRE, AUTO-INTOXICAÇÃO INTESTINAL

O seu tratamento racional, segundo os últimos trabalhos científicos

Lavagem
de Extracto de Bilis
glicerinado
e de Panbiline.



1 a 3 colheres em 160 gr.
de água fervida
quente.
Crianças : $\frac{1}{2}$ dose

Depósito Geral, Amostras e Literatura: LABORATÓRIO da PANBILINE, Annonay (Ardèche) FRANÇA
Representantes para Portugal e Colónias: GIMENEZ-SALINAS & C.^a Rua da Palma, 240 - 246 — LISBOA

ADRENALINA BYLA

Solução a $\frac{1}{1.000}$

NATURAL

QUIMICAMENTE PURA

DOENÇA D'ADDISON — SINCOPEs CARDIACAS — HEMOPTISES, ETC.

Agentes para Portugal:

GIMENEZ-SALINAS & C.^a — Rua da Palma, 240-246 — LISBOA

FORMITROL

O formaldeído é um poderoso desinfectante que no uso externo, se emprega em larga escala. Há vinte anos, quando se experimentou o valor dos produtos bactericidas como medicamento interno, o formaldeído revelou-se o mais apropriado de todos. As experiências sobre a cultura dos bacilos provaram que as doses muito mínimas de formaldeído impediam o desenvolvimento de micróbios patogénios, por exemplo a difteria, a escarlatina, tífos, etc. Foi em seguida a estas experiências que as pastilhas de Formitrol foram creadas: cada pastilha contém 0,01 gr. de formaldeído. Um dos nossos colegas escreve-nos: «Utilisei com successo, eu próprio e duas crianças, as vossas pastilhas de Formitrol. Não deixarei de recomendar calorosamente esta preparação».

Dr. A. WANDER, S. A., BERNE

Amostra gratuita e literatura pedindo-se á firma

ALVES & C.^A (Irmãos)

RUA DOS CORREEIROS, 41, 2.º

LISBOA

Sala

Est.

Tab

N.º