

J. F. ALVARES

Relatorio dos doentes d'olhos
Tratados no hospital de
Faro (Portugal)

DE

1 DE SETEMBRO A 16 DE DEZEMBRO



VOLUME I

1926

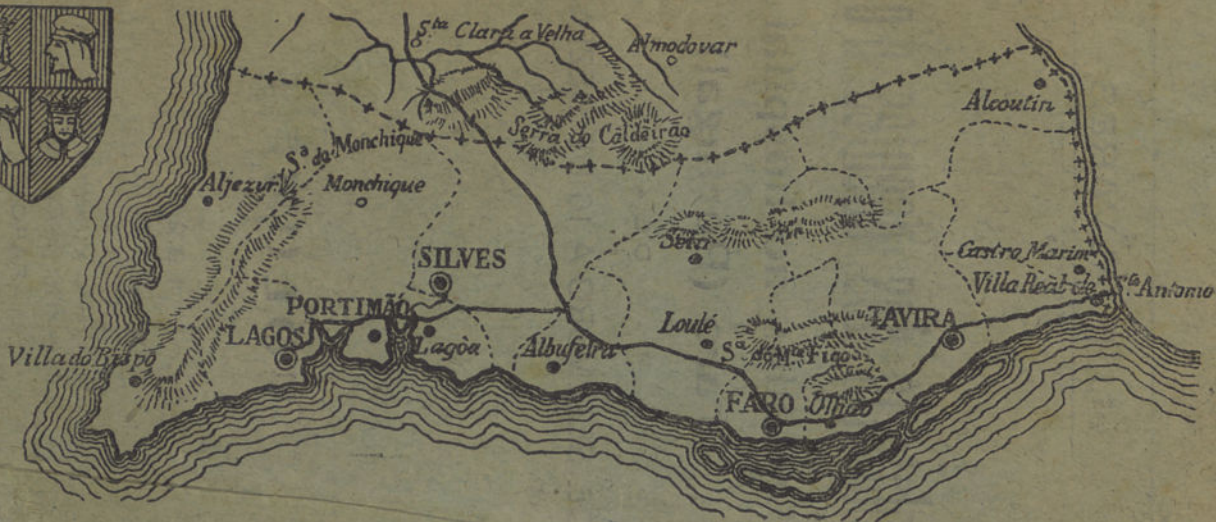COMPOSTO E IMPRESSO
na «Tipografia União»
FARO

Est. 2

Tab. 2

N.º 26

MAPA DO ALGARVE



Sala A
Est. 10
Tab. 2
N.º 26

INV. - Nº 1943

MINISTÉRIO DA EDUCAÇÃO NACIONAL
MUSEU NACIONAL DA CIÊNCIA
E DA TÉCNICA

J. F. ALVARES

1873

Est. 6 Tab. 7 N. 116

Relatorio dos doentes d'olhos

Tratados no hospital de
Faro (Portugal)

DE

1 DE SETEMBRO A 16 DE DEZEMBRO



VOLUME I

1926

COMPOSTO E IMPRESSO
na «Tipografia União»
FARO



MUSEU NACIONAL DA CIÊNCIA
E DA TÉCNICA

R
MNCI
617
AIN

No. 1043

F. ALVARES

Relatório dos doentes e outros

tratados no hospital de

Faro (Portugal)

de


DE SETEMBRO A 16 DE DEZEMBRO



VOLUME I

1958

FARO



D. Francisco Gomes do Avelar



D. Francisco Gomez de Avelar

D. Francisco Gomes do Avelar

D. Francisco Gomes do Avelar o reformador do Hospital da Misericórdia de Faro, nasceu na freguezia de S. Marcos de Calhandriz em 17 de Janeiro de 1739, tendo sido nomeado Bispo do Algarve em 16 de Janeiro de 1779 e falleceu em 1816.

Entre outros melhoramentos o illustre prelado legou à nossa provincia alem dos grandes melhoramentos no Hospital da Misericordia, o seguinte :

Arco da Villa, Ermida de S. Luiz, Seminario e as egrejas de Albufeira, Estoy, Cacella, Lagos, Tavira, S. Braz d'Alportel, Aljezur, transformação das Caldas de Monchique, pontes de Ludo, Marim, Cacella, Marzil e em Arão, freguezia de Mexilhoeira Grande, etc., etc.

Em varias localidades fundou escolas e construiu hospitais. Contudo o venerando prlado vivia parcamente.

Quando morreu o seu fato não poude ser aproveitado nem mesmo pelos pobres.

Em signal de gratidão os habitantes do Algarve celebraram o centenario do seu fallecimento.



Historia do Hospital da Misericordia de Faro

Em principios de Janeiro de 1501, João Dias auxiliado por sua mãe deu começo a um pequeno hospital em terreno seu na Praça de Faro conseguindo do sr. D. Manuel, rei de Portugal, que lhe fosse doado um terreno anexo ao seu para a referida construção.

Mais tarde o sr. D. Affonso Castello Branco bispo da diocese com sede em Faro fundou n'uma parte do terreno, primitivo de João Dias a igreja e a casa da misericordia, formando tudo com o que já estava construido um só predio que ficou muito acanhado.

No anno em que o sr. D. Francisco Gomes tomou conta da diocese foram vendidos em hasta publica uns terrenos e casebres juntos ao velho hospital, pertencentes ao capitão Manuel Rodrigues Correia em uma execução promovida contra este pela Fazenda Real.

O venerando prelado propoz á meza do antigo hospital a compra dos já aludidos terrenos e casébres e a meza realisou a compra por um conto e sete centos mil reis.

As obras no Hospital de Misericordia foram começadas em 1795 e n'ellas gastou o venerando prelado 29.320.019 rs. o que hoje não se faz com 3.000 (tres mil) contos. 24.437.274 arranjou o venerando prelado por meio de subscrições publicas 4.130.030 rs. do seu bolso e 730.715 das comutações das multas que impuzera aos delinquentes ecclesiasticos.

Tão grandiosa foi a sua obra que só foi modificada em 1926 pelo actual provedor a fim de adaptar o referido hospital as exigencias modernas da sciencia.


Actualmente o hospital está remodelado de modo a poderem trabalhar os especialistas em varios ramos de medicina e cirurgia.

O actual provedor que é d'uma dedicação digna do nosso reconhecimento deseja comprar os instrumentos necessarios para que o hospital esteja á altura de poder receber os doentes que necessitem ser operados, a fim de evitar-lhes o transporte incomodo e dispendioso para Lisboa.



Hospital da Misericórdia de Faro

11023101 00 111201010101 00 1110



PREFACIO

Ha dez annos que se lucha sem resultado por um Hospital em Faro.

A linda provincia do Algarve dista da capital, aproximadamente 300 kilometros, sendo portanto criminoso o que se passava na provincia em materia de hospitalisação.

Muitas doencas se agravavam durante a viagem para Lisboa, capital de Portugal.

Só em 1926 devido aos esforços do distinto agronomo, sr. Dr. José Mattos, actual provedor da Misericordia do hospital de Faro, auxiliado pelo dignissimo engenheiro o sr. Athayde Ferreira, o hospital—grandiosa obra do sr. D. Francisco Gomes—começou a funcionar em condições de se poder hospitalisar os doentes sem morrerem de fome.

E' de justiça não esquecer neste modesto opusculo o nome do sr. Dr. Sousa Coutinho, dignissimo ex-deputado pela nossa provincia, que collocando os interesses da provincia a cima dos interesses do seu partido, conseguiu obter dos poderes publicos o dinheiro necessario para começar as obras do hospital.

O pessoal menor do hospital é d'uma dedicação extrema para com os doentes, em especial o enfermeiro Maltzinhos, que trabalha com reconhecida proficiencia.

* * *

Portugal é um paiz pobre, o seu estado economico agrava-se de dia para dia, sendo um dos symptomas, o constante augmento dos tuberculosos, devido á má alimentação.

Comprehende-se portanto, que a industria medica só seja possivel nas grandes cidades, Lisboa, Porto e Coimbra.

A maior parte dos medicos das provincias, ou vivem da sua fortuna pessoal, ou acumulam a profissao de medico com outras profissões (comercio, professorado etc., etc.)

Contudo a classe medica das provincias de Portugal, não reacia confronto sob ponto de vista profissional, com a classe medica das vilas e cidades de segunda ordem do estrangeiro.

Os medicos das provincias de Portugal apesar de inumeras dificuldades que encontram, exercem o seu sacerdocio com uma competencia profissional digna de admiração.

A provincia do Algarve é situada ao sul de Portugal tendo por capital a linda cidade de Faro que tem vinte a trinta mil habitantes.

Na cidade de Faro não ha 50 pessoas que possam pagar ao medico 5 libras ouro, o que reduzido á nossa moeda representa quinhentos escudos.

Alguns dos habitantes de Faro que podem pagar a quantia a cima referida, a opinião publica exige que sejam tratados em Lisboa.

Sucede pelo motivo acima referido, que a chamada gente rica de Faro, aproveita o primeiro pretexto para consultar um medico da capital, trazendo de lá uma receita que ás vezes serve para toda a familia e para os vizinhos.

Quando um farense rico vae parar á mão d'um medico da localidade, já tem gasto todas as suas economias em Lisboa, sendo um dos motivos porque não pode pagar o medico da cidade onde reside, que no geral ou não recebe remuneração pelos seus serviços, ou quando a recebe, é uma quantia de tal modo irrisoria que mal dá para o calçado que gasta.

O já fallecido e distincto clinico Dr. Cortes, recebia todos os annos pelo Natal d'uma das familias ricas de Faro, um casal de perus e um doce em forma de peixe como remuneração dos seus serviços clinicos.

Note-se que esta familia segundo as informações que me foram dadas por pessoa de respeitabilidade, incomodava o medico durante todo o anno.

Pelas razões acima expostas podem os leitores d'este modesto opusculo avaliar as dificuldades que n'uma sociedade capitalista, um ophthalmologista pode encontrar em Faro.

Especialidade extremamente difficil, exigindo um profundo conhecimento não só de ophthalmologia como de medicina geral, e portanto um instrumental e uma biblioteca cara, necessita d'um esforço sobrenatural, para se manter n'uma cidade de segunda ordem como a cidade de Faro.

A tudo isso acresce que o doente não quer abandonar a sua profissão habitual, o que complica ainda mais a situação d'um ophthalmologista.

Entretanto Faro necessita d'um ophthalmologista.

O numero de doentes d'olhos no Algarve, com excepção de cataratas, é muito superior ao da provincia d'Huelva (Hespanha).

Lisboa fica muito longe, e o Estado não tem dinheiro para hospitalizar na capital todos os doentes d'olhos que existem na nossa provincia e que por mim são tratados em varias localidades com auxilio dos distinctos medicos de clinica geral e ás vezes dos pharmaceuticos.

Pela estatística que publico ver-se-ha a quantidade de doentes d'olhos de Faro que são tratados no hospital.

Como em Faro ha uma sociedade de socorros mutuos de que sou medico, uma parte de doentes d'olhos pobres são tratados no meu consultorio e portanto não necessitam frequentar o hospital.

Não sendo a cidade de Faro a que tem mais doentes d'olhos, podem os leitores calcular a quantidade de doentes d'olhos que ha na nossa provincia que são tratados por mim ou no meu consultorio á hora destinada para os pobres, das 9 ás 10 horas, ou em varias localidades.

Como o hospital em virtude do seu estado financeiro não tem uma caixa de lentes, os exames de refração para a gente pobre são feitas no meu consultorio das 9 para as 10 horas.

O hospital por enquanto só hospitalisa gratuitamente os doentes do concelho de Faro, os doutras localidades da provincia teem de vir munidos das guias das camaras das terras onde residem responsabilizando-se pela alimentação dos doentes.

As camaras são pobres, e em geral não passam guias.

Os doentes pobres que necessitem de operações: cataractas, iridectomia, autoplastia são gratuitamente operados por mim em casas particulares, por não poderem levantar-se da cama para frequentar a consulta externa do hospital.

Eis a razão porque muito poucas operações d'esta especie são feitas no hospital.

Em virtude da crise de pesca que este ano atravessa o Algarve, contra o costume, tenho operado muito pouco em 1926.

Os doentes não teem meios sufficientes para poderem estar em Faro.

As operações de pterygion que faço com tanta frequencia, este anno teem sido raras,

A clinica ophtalmologica do hospital de Faro funciona ha 8 mezes porem a descripção dos doentes dos primeiros 4 mezes extraviou-se, motivo porque n'este opusculo são mencionados sómente os doentes dos ultimos 4 mezes.

No formulario não faço referencias, por necessidade de reduzir ao minimo este opusculo, ao interessante capitulo da therapeutica biologica em especial as proteases de leite que emprego ha 7 annos aproximadamente em injecções hypodermicas com feliz exito.

J. F. ALVARES

DIRECTOR DA CLINICA OPHTALMOLOGICA
DO HOSPITAL DE FARO

PROPHILAXIA DAS DOENÇAS D'OLHOS

Este capitulo destina-se aos leigos em medicina a fim de evitar a grande quantidade de doenças d'olhos que ha na nossa provincia.

Os jogos são necessarios para a saude das creanças porem não se lhes deve entregar, chicotes, brinquedos de porcelana, tesouras e outros instrumentos cortantes, que podem ocasionar grandes desastres nos olhos.

Uma das causas da cegueira no Algarve reside nos explosivos com que as creanças brincam pelas festas de S. João e S. Pedro. Todos os explosivos devem ser prohibidos para as creanças.

A visão aproximada fatiga a convergencia e a acomodação, por isso as creanças, nas horas de repouso devem ir passear para o campo, a fim de olhar para as grandes distancias, tão beneficas para os olhos.

Para o trabalho de dia deve-se ver o ceu do sitio de trabalho. Tanto quanto possivel deve ser evitado o trabalho a luz artificial, porem quando haja absoluta necessidade de o fazer, deve-se preferir uma boa luz electrica á luz de petroleo, por esta conter muitos raios vermelhos (caloriferos).

Em Faro é preferivel a luz de petroleo por causa da sua pessima luz electrica que pode prejudicar o regular funcionamento dos olhos.

Nunca se deve aproximar muito os olhos dos objectos de trabalho.

Se o trabalho a certa distancia não for possivel deve-se consultar um ophthalmologista para escolher lentes apropriadas.

Muitas doenças d'olhos são contagiosas, contudo a fim de não tomar muito espaço ao opusculo que por motivos de ordem financeira tem de ser reduzido ao indispensavel, mencionarei duas doenças: a conjuntivite granulosa antes do periodo cicatricial e as conjuntivites blenorragicas, tão frequentes no Algarve.

As bacias, toalhas, lençoes, etc., etc., em resumo tudo quanto esteja em contacto com os olhos dos doentes deve ser isolado.

A face das pessoas sadias nunca deve estar em contacto com a dos doentes.

Quando uma parturiente soffra d'uma blenorrhagia, os olhos dos recém-nascidos devem ser lavados immediatamente com agua fervida, e deitar uma gotta de collyrio de nitrato de prata formula n.º 17. Eu tenho conseguido evitar muitas blenorrhagias oculares com o collyrio de prata acima referido.

Os adultos que soffram de blenorrhagia, teem de tomar muito cuidado com os olhos.

Todas as vezes que tocarem com as mãos nas partes doentes, devem ser rigorosamente lavadas e ensaboadas com sabão ordinario (sabão de limpar a roupa branca) a fim de evitar a conjunctivite blenorrhagica.



RELATORIO DOS DOENTES

1.º—Manuel Duarte, residente na freguezia da Conceição de Faro, de 71 annos de idade:

Apresentou-se na consulta do hospital, no dia 1 de Setembro, sofrendo ha cinco dias de ligeira photophobia e lacrimação com ausencia de dores.

Apresenta na cornêa do olho esquerdo uma ligeira perda de substancia do parenchima corneano com o bordo interno ligeiramente infiltrado e ligeira injeccão perikeratica.

A perda da substancia não attinge a pupila que reage bem á luz e á convergencia o que prova que a íres não está doente.

O olho direito foi enucleado em Lisboa, no Instituto de Ophtalmologia, dirigido pelo sabio professor Senhor Dr. Gama Pinto.

Ectropinizando a palpebra superior e inferior nota-se a conjuntiva dos tarsos lisa e vermelha.

Como a photophobia é pouco intensa e o doente não apresenta dores, toquei com vareta de vidro, previamente desinfectada, na cornea, notando que o reflexo palpebral é normal o que prova não se tratar de uma keratite neuro-plastica.

A palpação no sulco orbito-palpebral superior não é dolorosa e a tenção é normal á pressão digital.

Expremendo a região da sacco lacrimal nada se encontra de anormal. Esta observação é indispensavel nas úlceras da cornea quer pelo prognostico, que se torna grave, quer por causa do tratamento, por ser necessario desinfectar o sacco lacrimal ou extrai-lo.

Tudo mais se encontra normal no aparelho visual, tratando-se portanto duma ulcera da cornea sem complicações, a que fiz o seguinte tratamento:

Lavagem com soluto de cloreto de sodio formula n.º 23 e em seguida uma gota de atropina e cocaina formula n.º 11, applicando-lhe, com vareta de vidro convenientemente desinfectada, a pomada iodoformada da formula n.º 36.

Na formula n.º 11 a cocaina foi associada á atropina, não só para auxiliar a acção desta, mas tambem, como hypo-tonico, pois

que nas doenças d'olhos, dos velhos, ha sempre a reccar a hyper-tonia. Ha, porem, raros casos em que a cocaina augmenta a tensão ocular.

Não lhe podendo tapar o olho, por lhe ter sido enucleado o outro, como acima digo, introduzi-lhe no fundo do sacco inferior, um pouco de pomada iodofornada. A' noite tomou, no olho doente, banhos de vapor d'agua durante uma hora.

Nos quinze dias consecutivos foi-lhe feito o mesmo tratamento e no decimo sexto a photophobia e o lacrimajo, tinham desaparecido assim como a infiltração e a injeção ciliar, e no sitio da ulcera, notava-se uma ligeira cicatriz que para consolidar lhe foi applicada a pomada amarella da formula n.º 33 e massagens ligeiras, introduzindo com a vareta um pouco de pomada no fundo do sacco inferior.

2.º—Maria da Conceição moradora na Rua Miguel Bombar-da n.º 21—Faro :

Apresentou-se na consulta do hospital no dia 4 de Setembro. Apresenta um enorme phlegmão na região do sacco lacrimal. A' palpação nota-se uma grande fluctuação. Feita a incisão e o cathetrisimo, a sonda sahiu pela ferida o que prova tratar-se d'um phlegmão do sacco.

A doente ia melhorando de dia para dia, não podendo continuar aqui o tratamento por ter sido obrigada, pela transferencia do marido, a seguir para Lisboa.

Esta doença é frequentissima no Algarve, devendo attribuir-se á syphiles e principalmente á escrophulose, que não é mais do que uma tuberculose atenuada, tão frequente na nossa provincia apezar do seu admiravel clima.

Como disse no prefacio d'este opusculo, a situação economica do nosso paiz, é pessima. A guerra que foi um pretexto para desvalorisar a moeda, enriquecendo meia duzia de pessoas empobreceu quasi a totalidade da população portugueza. E d'essa meia duzia de enriquecidos, uma boa parte d'esses novos-ricos, dando ao dinheiro um valor proporcional ao pequenino esforço empregado para o adquirir, gastou-o em esbanjamentos idiotas como o jogador a quem não custa gastar o dinheiro que lhe dá o pano verde. E assim, o nosso paiz, encontra-se hoje muito mais pobre do que antes da guerra, augmentando, como consequencia logica, os casos do limphatismo e tuberculose a que o exagerado luxo, obrigado pela sociedade actual, dá o maximo da gravidade. Nos centros maiores, a maioria das classes operarias e trabalhadoras trocam pelo prazer do luxo as comodidades do estomago.

3.º—Eugenio Monteiro, morador na Travessa Rebello da Silva n.º 8—Faro.

Apresentou-se na consulta do hospital no dia 5 de Setembro queixando-se de horrorosas dores no olho direito. Apresenta um ligeiro edema das palpebras e secreção purulenta saindo da fenda palpebral.

Afastadas as palpebras notei inflamação da conjunctiva bulbar e uma enorme perfuração da cornea.

A compressão da região do saco lacrimal direito sahiu, pelos pontos lacrimaes abundante secreção purulenta. Não se ectropinizou a palpebra para evitar que a perfuração augmentasse. No dia imediato fez-se a extracção do saco e dois dias depois o doente declarou ter dormido a noite melhor. Quando levantei o penso e depois de abrir a fenda palpebral notei que o olho estava menos vermelho. No fim de quatorze dias de lavagem quotidiana da ferida operatoria e do globo ocular, o doente estava completamente curado, não tendo sido feita a iridectomia por o doente se recusar, devido á sua avançada idade.

4.º—O. R. de 20 annos de idade:

Apresentou-se no meu consultorio, o anno passado, queixando-se de lagrima e puz no canto do olho esquerdo.

A' compressão na região do saco lacrimal sahiu abundante secreção muito purulenta, estando a conjunctiva do tarso e o angulo interno do olho ligeiramente avermelhado.

O exame geral do doente indicou a existencia de numerosas ralas sub-crepitanes no vertice do pulmão direito e uma ligeira inflamação das mucosas das cavidades das fossas nasaes e o coração normal.

Declarou, a doente, não ter menstruação há trez mezes e ter tido hemoptizes.

Segundo o falecido professor Dr. Padua, de Coimbra, no seu relatorio ao Congresso nacional de tuberculose, todo o doente que não seja um cardiaco e tenha hemoptizes deve ser considerado como um tuberculoso.

A symptomatologia prova que se trata provavelmente d'uma tuberculose.

Trata-se portanto d'uma dacro-cystite de natureza escrofulosa conservando o saco lacrimal a sua elasticidade.

Receitei, portanto, oleo de figados de bacalhau, lavagem das cavidades das fossas nasaes com água salgada quente e para o olho, argyrol e cocaina, formulas n.ºs 2 e 4 bem como compressão ligeira na região do saco lacrimal.

Esta doente apresentou-se no dia 9 de Setembro do corrente anno na consulta do hospital declarando que a doença se lhe tinha agravado.

Os symptomas pulmonares tinham-se agravado o que não

admira porque sendo a causa da tuberculose em Portugal, principalmente a má alimentação e não tendo melhorado a situação económica da doente, compreende-se que tenha peorado, conservando inflamadas as mucosas das fossas nasas.

Na região do saco lacrimal apresenta um tumor que comprimido deita pelos pontos lacrimaes abundante secreção purulenta; o olho ligeiramente avermelhado no angulo interno; conjuntiva do tarso-vermelha e lisa.

Trata-se portanto d'uma dacro-cystite chronica com perda de elasticidade do saco lacrimal estando indicado perfeitamente, n'este caso, a extracção do saco, o que se fez no dia immediato, curando-se o doente no fim de 12 dias.

No estado normal as glandulas lacrimais segregam lágrima somente em quantidade sufficiente para que com a secreção da conjuntiva, lubrificar o olho afim de facilitar os seus movimentos.

A maior parte da secreção evapora-se, passando muito pequena parte pelo saco lacrimal para o nariz.

Anormalmente, em consequencia de grandes emoções, abundante quantidade de lagrima passa para o nariz.

O transporte da lagrima para os pontos lacrimaes faz-se pelo movimento das palpebras. As lagrimas acumulam-se no angulo interno do olho onde formam o lago lacrimal no qual mergulham os pontos lacrimais.

Quando a lagrima está acumulada, o individuo contrae a porção palpebral do orbicular que está intimamente ligado ao ligamento palpebral interno que não é mais do que o tendão directo do orbicular.

A contracção afasta o ligamento do osso (goteira lacrimal) arrastando consigo a parede anterior do saco, dando como consequencia o augmento do calibre do saco o que faz aspirar a lágrima. A passagem da lagrima do saco para o nariz faz-se pela elasticidade da parede anterior do saco que afastada pelo movimento do ligamento palpebral interno, volta ao seu estado normal expulsando a lagrima acumulada no saco, para o nariz.

Perdida a elasticidade do saco, a lagrima, acumula-se-lhe dentro e em virtude dos germens arrastados da conjuntiva pela lagrima e encontrando já dentro do saco, liquido estagnante e temperatura propria, decompõe-se, constituindo assim um verdadeiro perigo para os olhos sendo portanto necessario extrair o saco lacrimal.

5.º—Manuel Forges de 80 annos de S. Lourenço de Alancil.

Apresentou-se no meu consultorio no dia 9 de Setembro queixando-se de horriveis dores no olho direito e photophobia. De-

clara que sofreu uma pancada com folha de milho a que não deu importância.

Como de dia para dia, o olho peorasse, apesar de compressas quentes que lhe applicava, recorreu ao médico.

O doente apresenta as palpebras ligeiramente edematizadas; a pressão na região do sacco lacrimal nada apresenta de anormal. Uma vez afastadas as palpebras nota-se uma ulcera atingindo o centro e parte inferior da cornea, com o fundo ligeiramente amarelado e os bordos fortemente infiltrados.

O humor aquoso está ligeiramente turvo.

No terso inferior da camara anterior ocupando toda esta região nota-se hypopion.

A palpação no sulco orbito palpebral superior é dolorosa e nota-se ligeira hypertensão á pressão digital.

Trata-se, portanto, d'uma ulcera serpigínosa da cornea com complicações da parte da íres e do corpo ciliar.

O doente sofre do coração não podendo porisso applicar-se a eserina.

Deitei algumas gotas de pilocarpina, formula n.º 12 e um quarto de hora depois a cocaina, formula n.º 5. Cinco minutos depois deitei na ulcera, com o fim de produzir intensa revolução, um pouco de dionina em pó e meia hora depois queimei toda a região ulcerada com tintura de iodo, tendo deixado evaporar previamente o alcool.

Tapei o olho e mandei, o doente, á tarde, ao hospital para tomar banho de vapor d'agua. No dia seguinte apresentou-se na consulta do hospital muito melhor onde continuou o tratamento.

A infiltração dos bordos tinha diminuido, o fundo da ulcera estava mais claro, o edema das palpebras desaparecido, as dores diminuido, a tensão ocular normal e o hypopion menor.

Com o fim de facilitar a cicatrização appliquei ao doente a optochina formula n.º 28, depois de ter anestesiado o olho com cocaina, formula n.º 5. A' tarde tomou banhos de vapor d'agua durante uma hora.

Nos cinco ou seis dias consecutivos, como o doente fosse melhorando, só lhe foram applicados os banhos de vapor d'agua.

No oitavo dia o hypopion desapareceu por completo, a ulcera estava limpa a não ser o bordo interno ligeiramente infiltrado. Como desconfiasse da existencia de synechias posteriores parciais e a tenção fosse normal, receitei-lhe a atropina e cocaina (formula n.º 11) para applicar duas vezes por dia e pensos quentes durante 1 hora, á noite em casa.

No fim de 18 dias de tratamento o doente estava curado, apresentando na região uma cicatriz branca, tendo receitado para

fazer massagens a pomada amarela formula n.º 33, que com vareta de vidro propria, o doente deveria introduzir no fundo do sacco inferior fazendo depois a massagem.

O doente não quiz sugerir-se a iridectomia.

6.º—Rosa Martins, moradora no Largo Silva Porto, 19—Faro.

A doente tem sido durante muitos anos tratada por mim com a applicação de nitrato acido de mercurio formula n.º 21 e lapis de sulfato de cobre formula n.º 46.

Vae com frequencia, durante as minhas ausencias, para Lisboa, melhorando um pouco para peorar desde que deixe um dia de fazer o tratamento.

Apresentou-se no hospital no dia 10 de Setembro.

As fendas palpebraes diminuiram de dimensão, as corneas estão cheias de manchas e com pannus que se distingue perfeitamente do pannus escrophuloso por ser mais espesso.

Ectropinizando as palpebras notam-se numerosas granulações. Trata-se portanto duma conjuntivite granulosa grave. A existencia de pannus e a não existencia de aspecto leitoso das conjuntivas do tarso exclue a hipotese de tratar-se de uma conjuntivite de primavera forma tarsica.

O pannus da cornea dos granulosos pode ás vezes confundir-se com a keratite parenchimatosa, porem a existencia de granulações na conjuntiva do tarso exclue por completo a hypotese de se tratar desta doença.

De todos os tratamentos com o que a doente se daya melhor, é a cura solar, tratamento de sr. Dr. Fortunato Pitta, da Ilha da Madeira, para o qual dedicaremos um capitulo especial, e com o qual a doente chega a estar 15 a 30 dias sem necessidade de tratamento.

Esta doença é muito frequente e grave no Algarve. As causas devem-se attribuir á promiscuidade em que vivem seus habitantes, á falta d'agua, á abundancia de poeiras e á intensa luminosidade que irrita a mucosa conjuntival.

Como a doença é muito contagiosa, a não ser no periodo de cicatrização, as bacias dos lavatorios, as toalhas de limpar a cara, os lençoes da cama, etc., etc., tudo quanto esteja em contacto com os olhos deve ser absolutamente separado, devendo até ser prohibidos os beijos.

7.º—Argentina Martins, moradora na Praça Silva Porto n.º 19—Faro.

Apresentou-se no hospital no dia 10 de Setembro, queixando-se de lacrimajo, dificuldade de encarar a luz com o olho direito.

A' observação nota-se o olho direito menos aberto do que o esquerdo e a conjuntiva bulbar inflamada.

A cornea e o saco lacrimal, normaes.

Ectropinizando a palpebra superior, nota-se uma intensa vermelhidão na palpebra com inúmeras granulações.

Este caso não se pode confundir com a conjuntivite da primavera por faltar na conjuntiva do tarso o aspecto leitoso e além disso a mãe soffre também d'uma conjuntivite granulosa.

Trata-se portanto duma conjuntivite granulosa.

A conjuntivite granulosa muito frequente e grave no Algarve é ás vezes difficil de diagnosticar porque a inflamação oculta muitas vezes as granulações.

O tratamento applicado no periodo agudo foi: nitrato de prata formula n.º 19, e no periodo chronico o lapis de sulfato de cobre, formula n.º 46.

Tendo melhorado em 22 dias levou a formula de sulfato de cobre n.º 15.

8.º—Esperança Simões Mascarenhas, moradora na Rua Extrema—Faro:

Soffreu quatro dias antes de entrar no hospital um traumatismo, tendo feito uma ferida, na região da sobrançelha direita, que foi suturada. Actualmente apresenta uma ferida-supurada na referida região, grande edema da palpebra e secreção purulenta na fenda palpebral.

Afastadas as palpebras a conjuntiva bulbar apresenta-se congestionada e o bordo externo da cornea ligeiramente infiltrado não sendo ectropinizada a palpebra por estar muito dolorosa.

Foram tirados os fios de sutura, da ferida e lavada com soluto cyaneto de mercurio a 1/2000.

No olho foi-lhe applicado argyrol, formula n.º 2 e uma hora depois, cocaina formula n.º 4 tendo sido o olho tapado. A' noite panos quentes sobre o olho, durante uma hora.

No dia immediato, a doente já não tinha secreção purulenta; o edema palpebral e a vermelhidão da conjuntiva tinha melhorado.

Foi desinfectada a ferida e lavado o olho com chloreto de sodio esterilizado formula n.º 23, e depois applicada a atropina formula n.º 10. A noite novos panos quentes durante uma hora, trazendo sempre o olho ligado.

Nos dias seguintes foi feito o mesmo tratamento.

Tratava-se duma infecção do olho com propagação para a cornea de que a doente se curou em 14 dias.

9.º—Ermelinda do Carmo, moradora na freguezia de Moncarapacho.

Apresentou-se no hospital no dia 10, com vermelhidão e cros-

tas nos bordos das palpebras, bem como granulações nas conjuntivas dos tarsos, estando eliminada a hypotese duma conjuntivite de primavera, por lhe faltar o aspecto leitoso.

Não tinha photophobia, tendo sómente, e muito pequeno, lacrimejo.

Trata-se portanto duma forma cronica do tracoma com uma blefarite.

Para o tratamento da tracoma receitei o sulfato de cobre formula n.º 15, e, como tratamento local da blefarite, indiquei a pomada amarela formula n.º 33, depois de ter tirado as crostas previamente humedecidas com algodão embebido em oleo de amendoas doces.

Não se deve empregar a agua para humedecer as crostas pois que muitas vezes agrava a doença.

Eu tive no meu consultorio uma doente rica que—para satisfazer a opinião publica—foi a Lisboa tendo voltado um mez depois para o Algarve peor do que tinha ido.

Eu substitui a agua que o especialista de Lisboa empregou para tirar as crostas, por oleo de amendoas doces e a doente melhorou da sua blefarite em menos de quinze dias, conservando no entanto nos bordos palpebraes ligeira vermelhidão, por a doente soffrer d'um tracoma cronico.

10.º—Maria da Nazareth, moradora no campo, pertencente á freguezia de S. Pedro—Faro:

Apresentou-se na consulta do hospital por lhe baterem as pestanas do olho esquerdo, na cornea, o que lhe causava inflamação no olho.

Apresentava a palpebra inferior revirada para dentro e o olho inflamado. A palpebra superior, normal.

A mãe declara que a filha soffre desta doença ha trez anos.

Ectropinizando a palpebra superior e inferior, as conjuntivas palpebraes apresentam-se lisas e avermelhadas, não apresentando nem cicatrizes nem granulações.

Trata-se portanto d'uma entropion spasmodico que difere do entropion cicatricial da conjuntivite granulosa por se localisar na palpebra inferior. O entropion cicatricial da conjuntivite granulosa ou se localisa na palpebra superior ou então, nas duas palpebras.

Os agrafes e as suturas de Gaillard e as suturas de Snellen não me tem dado resultado nas creanças, motivo porque fiz a esta doente (creança ainda) e conforme costume, a rececção duma porção de pele do orbicular da palpebra inferior suturando immediatamente.

Na provincia o doente não quer sujeitar-se, no geral, a mais duma operação motivo porque o operador tem de fazer uma só operação e muito segura.

11.º R. C. de Faro: Apresentou-se no hospital com symptomas analogos aos do doente n.º 7.

Trata-se portanto d'uma conjuntivite granulosa no periodo agudo.

Empreguei o nitrato de prata, formula n.º 19, depois o nitrato acido de mercurio formula n.º 21 e por fim o sublimado formula n.º 22 tratamento este que appliquei durante um mez sem resultado.

Como a doente não melhorasse appliquei, sem resultado ainda, trez sessões de cura solar; por fim, em vista do insuccesso do tratamento fiz um exame geral da doente que apresentava no terço superior do pulmão direito, respiração entrecortada e a percursão e som sub macisso, o coração normal.

No interrogatorio que lhe fiz, declarou ter abundantes suores de madrugada, menstruação pouco abundante e hemoptises.

(A syphiles pulmonar e outras doenças raras no Algarve podem produzir hemoptises.)

Trata-se possivelmente duma tuberculose insipiente.

Como tratamento geral indiquei oleo de figados de bacalhau e injeções de cynosil, empregando como tratamento local o nitrato acido de mercurio formula n.º 21.

A doente no fim de quinze dias deste tratamento começou a melhorar rapidamente não só do seu estado geral como do tracoma. Pouco tempo depois appliquei-lhe o lapis do sulfato de cobre, levando mais tarde uma receita de sulfato de cobre formula n.º 15 por se achar muito melhor.

Devemos ter sempre presente no espirito que o olho não é um órgão isolado do corpo humano e que portanto todas as intoxicações, infecções, etc., etc., influem poderosamente nas doenças dos olhos sendo sempre necessario completar com o exame geral do doente, o exame local do olho.

E' de facil comprehensão que o tratamento geral do doente que estamos descrevendo, influiu poderosamente nas suas melhoras, razão porque no prefacio deste opusculo disse e sublinhei que o conhecimento profundo da *medicina geral* é indispensavel para o bom diagnostico e tratamento das doenças d'olhos.

No decorrer deste opusculo ver-se-ha a razão desta minha afirmação.

12.º—Apresentou-se no dia 12 de Setembro no meu consultorio uma mulher com um filhinho de 12 dias doente dos olhos.

A creança quasi não dorme, supondo a mãe que sejam as dores que o não deixam socegar.

Apresenta um violento edema das palpebras, tendo sido com dificuldade que se afastaram, para serem observadas as corneas.

Abertas as fendas palpebraes deitou abundante quantidade de puz que já se notava antes das palpebras estarem afastadas.

Lavei-lhe os olhos com agua ferverida e com o levantador da palpebra superior de Desmarres, difficilmente consegui observar as corneas que estavam boas.

A mãe declara que a doença começou trez ou quatro dias depois da creança nascer, declarando a parteira não ser nada de importancia.

Como a mãe soffre ha trez mezes de uma blenorrhagia mal tratada, trata-se muito possivelmente d'uma conjantivite blenorrhagica no periodo agudo.

Indiquei, para a mãe, irrigações de permanganato de potasio a 1/3000 e ovulos de gonocidol, e apliquei na creança uma gota de argyrol (formula n.º 3), mandei fazer lavagens de duas em duas horas com permanganato de potassio (formula n.º 25). Uma hora depois do argyrol, apliquei cocaina (formula n.º 4) e á noite mandei aplicar pachos quentes par causa do edema das palpebras.

No fim do quarto dia deste tratamento a creança estava poor apresentando uma pequena ulcera na cornea do olho direito.

Substitui o tratamento pelo argyrol (formula 2) e um quarto de hora depois a pomada do acetato d'aluminio (formula n.º 39) continuando com os panos quentes, á noite, durante uma hora, as soluções de cocaina e permanganato de potassio como acima me referi.

Sendo a doente pobre e não podendo vir ao meu consultorio á hora destinada á consulta para doentes pobres, mandei-a para o hospital. No dia seguinte apresentou-se no hospital melhor, porém não abria o olho. Nos dias consecutivos fiz o mesmo tratamento melhorando vagarosamente.

A pomada de acetato de aluminio teve a vantagem de diminuir a secreção e evitar que a cornea fosse macerada pela secreção purulenta, motivo porque a ulcera não se agravou.

Como a mãe estivesse descontente por a creança não melhorar tão rapidamente como desejava, resolvi dar uma injecção de 1 1/2 c. c. de leite esterilizado embora continuasse com o ultimo tratamento local.

No dia immediato á injecção, o edema palpebral tinha diminuido assim como a secreção. Trez dias depois da primeira injecção dei segunda e no dia seguinte a creança tinha melhorado de tal modo que foi possivel ectropinizar as palpebras para empregar o nitrato de prata (formula n.º 19) lavando os olhos immediatamente com chloreto de sodio (formula n.º 23) para o nitrato de prata não ficar em contacto com a cornea. Depois de segunda injecção de leite esterilizado a ulcera entrava no periodo de cicatrização.

Durante 8 dias seguidos foi-lhe aplicado sómente o nitrato

de prata e o chloro de sodio ficando, no fim destes dias, o doente perfeitamente curado apresentando unicamente uma ligeira mancha no olho direito, que não abrangia a pupila.

Em Espanha os ophtalmologistas abusam das injeções de leite esterilizado, eu porem, entendo que ella só dá bom resultado quando haja abundante secreção purulenta e, ás vezes nas ulceras infecciosas da cornea.

13.º—A. R. foi ao hospital no dia 12 de Setembro alegando ver pouco e ver melhor de noite que de dia (nyctalopia).

Os olhos apresentam-se normaes: O exame d'agudez visual 1 decimo da escala de Wecker. Reflexos luminosos e a convergencia preguiçosa. O fundo do olho normal.

Exame do campo visual, nota-se scotoma central, estando a visão central sensivelmente enfraquecida.

Os symptoms parecem-se muito com os da ambliopia nicotino-alcoolica; porem, a existencia de reflexo luminoso ou a convergencia preguiçosa exclue esta hypothese.

Na ambliopia nicotino-alcoolica os reflexos são normaes.

O exame geral do doente revela a existencia d'um ganglio na região occipital. A doente declara ter tido já dois abortos sem motivo plausivel.

Trata-se portanto d'uma nevrite retro-bulbar de natureza provavelmente syphilitica.

Com o tratamento mercurial e de bismutho, a doente curou-se, ficando com a agudez visual 2 terços.

Na doente acima referida e como já disse, a existencia de preguiça nos reflexos, exclue a hypothese de se tratar d'uma ambliopia nicotino-alcoolica, porem, já tive dois doentes com nevrite retro-bulbar de natureza syphilitica sem os symptoms acima referidos. Ha treze anos foi a Olhão um doente de Portimão, com symptoms d'uma ambliopia nicotino-alcoolica. Este doente esteve em Lisboa e os grandes mestres disseram que tinha uma ambliopia nicotino-alcoolica receitando-lhe estrichinina e prohibindo-lhe o uso do tabaco e do alcool.

Como o doente não melhorasse foi consultár-mo a Olhão tendo eu aconselhado a que continuasse o tratamento dos distintos especialistas de Lisboa.

Passado algum tempo voltou, declarando que em vez de melhorar tinha peorado estando quasi cego d'um olho.

O exame ophtalmologico revelou então, palidez na pupila d'um dos olhos, mais accentuada na parte superior.

Diagnosticuei, atrophia do nervo optico de natureza syphilitica, aconselhando a que tomasse injeções de cyaneto de mercurio e escrevendo eu nesse sentido, a um distincto medico de Portimão

Dois anos depois, quando eu já estava em Faro, veio o mesmo doente consultar-me, declarando-me que o medico a quem escrevi, lhe tinha dito que achava extraordinario que *um pygmeu em ophthalmologia tivesse o atrevimento de fazer um diagnostico contrario á opinião dos grandes mestres*, recusando-se a dar as injecções por mim indicadas.

O doente apresentava, n'essa altura, atrophia total dos dois nervos opticos. Passados anos, este doente, morreu de syphiles no cerebro, segundo a opinião do seu medico assistente.

Já em Faro tive outro caso identico num doente do concelho de Odemira (Alentejo) que em Lisboa diagnosticaram ambliopia nicotino-alcoolica, Como não melhorasse com o tratamento trazido de Lisboa veio a Faro. Eu, em virtude do que me aconteceu com o caso precedente, appliquei-lhe injecções intra venenosas de cyaneto de mercurio obtendo o mais feliz dos resultados pois que o doente foi para casa completamente curado.

No seu livro «*Precis d'Ophthalmologie*» 3.^a edição pagina 645—diz Morax, ter encontrado nevrites retro-bulbares de natureza syphilitica evolucionando entre adolescentes; tendo por unico symptoma o scotoma central.

Os dois casos precedentes provam que o diagnostico differencial entre a ambliopia nicotino-alcoolica e a nevrite retro-bulbar de natureza syphilitica é muito difficil, confundindo-se estas doenças muito, e por isso, necessario é, que quando um doente não melhora com a abolição do alcool e tabaco bem como com a administração da estrycnina, necessario se torna o tratamento anti-syphilitico, tanto mais que a reacção negativa de Wassermann não prova que um individuo não esteja syphilitico.

14.^o—Maria Isabel, de 48 anos, moradora na Rua da Abegaria, 46—Faro.

Apresentou-se na consulta do hospital no dia 12 de Outubro. Apresenta, esta doente, a região pupilar do olho direito acinzentada e no olho esquerdo manchas acinzentadas na pupila, parecendo tratar-se d'opacificação do cristalino, neste olho.

Ao exame ophthalmologico nota-se que a luz não entra no segmento posterior do olho direito e no olho esquerdo é interceptada em parte.

Trata-se portanto duma catarata senil mais acentuada do olho direito que do esquerdo.

A sombra da íris no cristalino é muito estreita no olho direito e muito larga no olho esquerdo, o que prova que a opacificação, atingiu quasi todas as fibras do cristalino do olho direito; estando portanto indicada a operação para este olho, não o estando para o olho esquerdo por não estar ainda a catarata madura.

Só tenho operado com feliz exito, nos operarios que tenham os dois cristalinos incompletamente opacificados, sendo indispensavel seguir esta operação duma segunda operação: a discisão da catarata secundaria, o que traz quasi sempre cicatriz do humor vitreo e irido-cyclite, devido á tracção sobre o corpo ciliar no acto da operação, motivo porque é preciso evitar esta operação secundaria, deixando amadurecer completamente a catarata.

As pupilas do olho direito e esquerdo reagem bem á luz. A projecção luminosa é boa, o que indica que as membranas profundas do olho estão provavelmente normaes.

O sacco lacrimal, normal.

Esta observação é importante antes de começar a operação afim de evitar a infecção do globo ocular.

Se o sacco lacrimal estiver doente é sempre preferivel extrai-lo.

Em virtude dos symptomas acima referidos foi feita á doente a extracção da cataracta combinada com iridectomia, tendo-se previamente, anestesiado o facial, segundo o processo do professor Terrien, de Paris (cirurgia do olho e anexos, paginas 203 e 204) afim de diminuir as probabilidades do prolapso do vitreo.

Nas operações de extracção de cataracta, faço sempre iridectomia, pelos seguintes motivos: 1.º a limpeza da pupila é mais facil e perfeita, portanto as cataratas secundarias reduzidas ao minimo; 2.º não ha prolapso da íres (complicação grave); 3.º a extracção do nucleo é mais facil, portanto ha menor probabilidade de prolapso de humor vitreo.

A' doente não foi feita a discisão, ficando, depois da operação, com a visão 1 sexto, sufficiente para tratar da sua vida.

15.º—José Luiz, morador no sitio do Farol—Faro:

Apresenta phlegmão na região do sacco lacrimal com fluctuação. Foi-lhe feita a incisão, saindo abundante puz.

Não consentiu, o doente, que se fizesse o cathetrismo para ver se se tratava do phlegmão do sacco ou de pericystite streptococica de Parinaud.

A infecção streptococica toma o seu ponto de partida, no sitio do aperto do sacco lacrimal e pode seguir duas vias de propagação: a via mucosa que termina no sacco produzindo o phlegmão do sacco, ou a via lymphatica que termina no tecido que fica em torno do sacco dando lugar a pericystite.

No caso presente parece tratar-se duma pericystite streptococica de Parinaud, pois que o doente, em poucos dias, ficou completamente bom, sem lagrima, parecendo que o aperto do sacco tinha diminuido.

16.º—M. I., de 3 anos, irmã da doente n.º 12 com quem

brincava com frequencia. Como é natural apresenta os mesmos symptomas do n.º 12.

Trata-se portanto duma conjuntivite blenorrágica.

Foi-lhe feito o seguinte tratamento local.

Lavagens com permanganato de potássio (formula n.º 25), argyrol (formula n.º 2) e um quarto d'hora depois, pomada de acetato de alumínio (formula n.º 39). Uma hora depois a cocaina (formula n.º 4) e á noite pensos quentes.

Passado o periodo agudo foi applicado e nitrato de prata (formula n.º 19).

Como tratamento geral, levou a doente, tres injeções de 2 c. c. de leite esterilizado com intervalo de tres dias entre cada injeção. Passado pouco tempo curou-se radicalmente. (tres a quatro semanas.)

17.º—Aniceto dos Santos Cavalinho, morador na Travessa Rebelo da Silva—Faro:

Apresentou-se no hospital no dia 16 de Setembro queixando-se de que as pestanas lhe batiam nos olhos.

Apresenta trichiases nas duas palpebras superiores.

Ectropinizando as palpebras nota-se vermelhidão e algumas cicatrizes na conjuntiva do tarso.

O doente declara que ha muito tempo soffre dos olhos, mas só muito recentemente começaram a bater as pestanas nos olhos.

Trata-se portanto duma conjuntivite granulosa no periodo cicatricial.

Como o doente não quizesse sujeitar-se á operação, receitei-lhe a cocaina (formula n.º 4).

18.º—Joaquim Martins Ares, soldado, natural d'Albufeira:

Apresentou-se na consulta do hospital no dia 17 de Setembro, queixando-se de photophobia e lacrimação. Apresenta um ligeiro pannus na parte superior das duas corneas.

Ectropinizando as palpebras, a conjuntiva do tarso mostra-se vermelha e parece lisa.

Como porem, me pareceu que as conjuntivas do tarso embora lisas, estivessem um pouco grossas, diagnostiquei, conjuntivite granulosa com pannus, tanto mais que o doente declara não ter tido syphiles.

Quando ia applicar na conjuntiva do tarso a solução de nitrato de prata (formula n.º 19) notei que á pressão, quando diminuia a vermelhidão, se viam finas granulações. Não havendo assim duvida de que se tratava duma conjuntivite granulosa.

E', ás vezes, difficil, no Algarve, distinguir a conjuntivite granulosa duma keratite parenchimatosa, sendo necessario uma larga pratica para distingui-las.

Ao doente, no periodo agudo, foi-lhe applicado o nitrato de prata (formula n.º 19) e no chronico, sulfato de cobre (formula n.º 46) melhorando rapidamente e desaparecendo por completo o pannus no fim de 14 dias.

19.º—Antonio José dos Santos, soldado, morador na rua Ferreira Neto—Faro.

Apresentou-se á consulta do hospital no dia 17 de Setembro.

Apresenta ligeiro edema da palpebra, abundante secreção amarelo citrino e a mucosa conjuntival apresenta uma forte hyperhemia. Ectropinizando a palpebra que está dôrida, a conjuntiva do tarso mostra-se lisa e vermelha.

O doente diz dormir pouco de noite e tem photophobia. Não tem blenorrègia. Trata-se duma conjuntivite catarral aguda.

Tratamento no periodo agudo: argyrol (formula n.º 3); passada uma hora, cocaína (formula n.º 4) e para lavar os olhos, solução de chlorreto de sodio (formula n.º 23).

Tratamento no periodo chronico: nitrato de prata (formula n.º 19).

Depois de estar quasi bom, como a conjuntiva estivesse um pouco vermelha receitei sulfato de zinco (formula n.º 16).

20.º—José Carlos, morador na Rua Bocage 19—Faro:

Apresentou-se na consulta do hospital no dia 18 de Setembro. O doente apresenta a mucosa palpebral e bulbar injectada e lisa e um pouco de lacrimejo.

Não foi feita a skiascopia, para corrigir a refração por ser uma creança de 11 mezes.

Trata-se duma conjuntivite catharral seca.

Fo-lhe receitado o sulfato de zinco (formula n.º 16) curando-se por completo.

21.º—A. E. das proximidades de Faro:

Esteve no meu consultorio por sentir-se mal dos olhos.

Ectropinizando as palpebras notam-se numerosas granulações na conjuntiva da palpebra superior e inferior, com aspecto leitoso.

A existencia de granulações na palpebra inferior faz-me supôr tratar-se duma conjuntivite granulosa.

O doente não tem secreção para se fazer a analyse e confirmar o meu diagnostico.

A secreção da conjuntivite de primavera, distingue-se da secreção da conjuntivite granulosa pela abundante quantidade de eosinophilos.

Fiz-lhe o tratamento da conjuntivite granulosa e como o doente não melhorasse e me pedisse autorisação para ir a Lisboa, concordei com a sua ida.

Em Lisboa consultou alguns opthalmologistas, tratando-se com um dos mais distintos, durante vinte dias, sem resultado, concordando todos êles com o diagnostico por mim feito.

O doente voltou para o Algarve no mesmo estado e muitissimo desanimado.

Veio o sr. Dr. Fortunato Pita para Lisboa e com a sua entrevista concedida ao jornal da capital «O Seculo» sobre a cura solar no tratamento do tracoma, ocorreu-me tratar este doente pela cura solar.

Por não poder fazer o tratamento acima referido no meu consultorio, aconselhei o doente a ir todos os dias ao hospital tendo-se curado o doente no fim de 18 sessões.

Vem muito a proposito dizer que este doente, que em Lisboa poude pagar 800\$00 escudos para ficar na mesma, negou-se a pagar 150\$00 escudos que lhe pedi por todo o meu trabalho.

Com este e outros casos irei provando que não ha exageros no que digo no prefacio.

Ha annos apresentou-se no meu consultorio uma socia duma sociedade de mutualidade de Faro e de que eu sou medico. Queria que eu copiasse, para a sua caderneta, uma receita do notavel professor sr. Dr. Gama Pinto, afim de a poder aviar na farmacia da associação. Recusei-me a principio, mas em face da insistencia da doentê e com receio de que esta me intrigasse com o referido professor a quem, confesso, muitos favores devo, resolvi-me a copiar a receita que constava de um colyrio de sulfato de cobre. Copiada a receita, quiz, antes de a entregar á doentê, observar o olho em que devia ser empregada.

Alem da conjuntivite granulosa, tinha uma ulcera com um pequeno hypopion.

E' claro que feita a observação inutilizei imeditamente a receita, e disse á doente que quando o sabio professor sr. Dr. Gama Pinto lhe fez aquela receita provavelmente, não tinha ela uma tão grande ulcera na cornea o que contra indicava o emprego do sulfato de cobre.

Feito depois o tratamento que entendi, a doente melhorou rapidamente.

Se a doente não pertencesse a uma sociedade de socorros mutuos, provavelmente tinha aviado a receita em qualquer farmacia applicando-a nos olhos o que por certo, a cegaria com toda a sua resignação pois que diria, até, aos visinhos, que tendo esgotado os ultimos recursos—a receita do especialista de Lisboa—sempre cegara o que provava que a doença não tinha cura.

Quem sabe, mesmo, se esta receita não teria já cegado alguma visinha ou amiga da portadora?

22.^o—A. D. de Faro: Foi á consulta do hospitar queixando-se de inflamação no olho esquerdo.

Ao nível do limbo e na parte superior da cornea, nota-se intensa vascularisação que me parece superficial, continuando com os vasos da conjuntiva.

A conjuntiva do tarso lisa; photophobia e lacrimejo.

A doente tinha a face e o craneo com a forma característica de syphilitica hereditaria.

Os dentes mal implantados e com recortes característicos. Em vez de terminarem em linha recta, os incisivos, apresentavam-se recortados, em forma semi-lunar ou em forma de V.

A pupila reagia muita bem á luz e á convergencia o que prova que a íres não foi atacada. Entretanto deitei uma gota de atropina (formula n.^o 10) afim de evitar que proviesse mais tarde uma irite produzindo synechias posteriores.

Diagnosticuei Keratite d'Huchinson (syphiles hereditaria).

A doente curou-se com o tratamento mercurial, no principio, e de bismutho, mais tarde, panos quentes e oculos fumados.

No caso presente a forma da face e do craneo e a implantação dos dentes serviu para se estabelecer o diagnostico differencial entre a keratite parenchimatosa syphilitica e o tracoma, porem ha casos em que este diagnostico é muito difficil.

Ha 8 annos tive um caso, duma doente de Portimão, identico ao que acabo de descrever, porem, não tinha os sinaes característicos da face, do craneo e dos dentes.

Como a mãe declarasse que não tinha syphiles na familia, a vascularisação fosse na parte superior da cornea e os vasos da conjuntiva continuassem na cornea, diagnosticuei tracoma, tanto mais que os livros declaram que com a symptomologia acima referida deve ser considerado pannus tracomatoso embora a conjuntiva do tarso seja lisa.

Como a doente não melhorasse mandei-a para Lisboa, com uma carta ao professor sr. Dr. Gama Pinto que diagnosticou keratite parenchimatosa de natureza syphilitica, curando-se por completo com o tratamento mercurial.

Um principiante deve ter sempre presente o caso acima referido pois que em opthalmologia vale mais um ano de pratica no consultorio que toda a sciencia livresca.

23.^o—Olivia Viegas dos Santos, moradora no sitio da Pehna—Faro.

Apresentou-se no hospital no dia 21 de Setembro queixando-se do olho esquerdo.

Apresenta na cornea deste olho uma ulcera um pouco distante do limbo que é seguido dum pincel vascular que atinge toda



a extensão que vai do limbo á ulcera. Pelas declarações da mãe da doente, a ulcera começou no limbo, deslocando-se todos os dias para o centro, seguida sempre do pincel vascular.

A conjuntiva do tarso lisa e avermelhada.

Trata-se portanto duma keratite facicular.

Em 8 dias a doente curou-se com o xeroformio (formula n.º 32) tendo leyado para casa uma receita de pomada amarela (formula n.º 33) afim de consolidar e diminuir a cicatriz.

A's vezes o xeroformio não é sufficiente para curar as ulceras desta especie, sendo necessario nesse caso raspar não só a ulcera, com uma cureta, como o pincel vascular que a acompanha, pulverisando, toda a região raspada com xeroformio previamente esterilizado.

24.º—Maria Benta dos Santos, de Alte.

Apresentou-se na consulta do hospital no dia 21 de Setembro, queixando se de lacrimação do olho direito.

Espremendo a região do sacco lacrimal, sae pelos pontos lacrimaes muito pequena quantidade de serosidade. Não foi feito o cathetrismo por ser por mim condemnado.

Tudo mais normal a não ser o angulo interno do olho que se apresenta avermelhado.

Trata-se portanto d'um aperto do sacco lacrimal.

Sendo a maior parte das vezes a obliteração do sacco consequencia dum aperto inflammatorio, o cathetrismo, por mais bem feito que seja, longe de atenuar agrava a inflamação visto que se trata dum traumatismo na região inflamada.

Quanto a mim, o cathetrismo só é bem indicado nos apertos cicatriciaes.

A doente é uma escrofulosa apresentando as mucosas das fossas nasaes, ligeiramente inflamadas.

Se a doente podesse conservar-se em Faro, além do tratamento geral, faria uma injeccção de cocaina com adrenalina (formula n.º 43) afim de dilatar o canal e depois uma injeccção de soluto de acido chromico formula n.º 30) como desinfetante.

Com este tratamento tenho conseguido curar alguns doentes com o sacco lacrimal obliterado.

Ha dois annos, tendo sido chamado a Portimão para operar um doente, observei outro doente do distincto clinico Dr. Ilidio Prazeres a quem indiquei o tratamento acima referido e o doente curou-se completamente.

Em virtude do doente, como já disse, não se poder conservar em Faro, receitei-lhe, como tratamento geral xarope iodo-tanico, e como tratamento local o argyrol (formula n.º 2) e cocaina (formula n.º 4) e fazer uma ligeira compressão no sacco lacrimal.

Para lavagens das fossas nasaes, receitei soluto de choreto de sodio, quente.

25.º—João Custodio, morador na Rua Infante D. Henrique n.º 181—Faro.

Apresentou-se na consulta do hospital no dia 22 de Setembro queixando-se de que lhe tinha caído um bocado de pedra dentro do olho.

Nota-se, na cornea do olho esquerdo, um corpo estranho.

O sacco lacrimal está normal.

Este exame, repito, é importantissimo por causa do prognostico e do tratamento do doente.

No caso de haver dacryo-cystite é indispensavel desinfectar o sacco com a solução de acido chromico (formula n.º 30) e depois extrair o corpo estranho.

Foi extrahido o corpo estranho com a agulha de «Beer», anesthesiando previamente o olho com cocaina (formula n.º 5) seguido duma lavagem com choreto de sodio (formula n.º 23), curando-se o doente por completo.

26.º—Joaquim Silveira, morador em Santa Barbara do Nexe:

Apresentou-se na consulta do hospital no dia 23 de Setembro, em virtude de sentir violentas dores no olho direito.

O doente apresenta uma cicatriz liniar na cornea, synechias posteriores totaes da íres, a pupila diminuida de dimensões e acinzentada, o que prova que o cristalino está opacificado parecendo-me a cor da íres ligeiramente modificada.

A palpação no sulco orbito-palpebral superior é dolorosa e nota-se uma sensível hypertensão.

A' tensão observada com o tenometro de Schiøetz nota-se o seguinte:

O D - T = 40^{mm} Hg, O E - T = 22^{mm} Hg o que prova a existencia manifestada de hipertensão.

Nada mais de anormal a não ser a projecção luminosa que é má.

Trata-se portanto duma irido cyclite complicada com hypertensão e cataracta.

Está, neste caso, indicada a iridectomia, porem o doente é pobre e velho e a projecção é má o que prova que a iridectomia e mais tarde a operação da cataracta não traz a melhoria de visão.

A's vezes a iridectomia a antiglaucomatosa feita com a íres doente traz grandes hemorragias que prolongam o tratamento da operação.

Eis a razão porque o doente optou pela enucleação, tanto mais que sendo pobre não podia perder muito tempo com o tratamento.

A enucleação foi feita com anestesia local segundo processo do professor le Duverger, de Strasburg, descripto no seu livro «L'anesthésie local en ophtalmologie» pag. 56 a 63.

Neste processo eu fiz uma ligeira alteração a que a experiencia me obrigou.

A anestesia retro-bulbar não torna, só por si, a operação indolor, acompanha-la com anestesia subconjuntival é muito dolorosa sendo preciso anestesiarse a inserção dos musculos rectos ao globo com quatro pequenas injeções subconjuntivales de novocaina (formula n.º 45) que tambem serve para a anestesia retro-bulbar, e a conjuntiva com duas gotas de cocaina (formula n.º 6).

Por este processo, a anestesia é completa, conforme verificaram já, o pessoal menor do hospital e a distinta aluna da Escola médica de Lisboa Sr.ª D. Raquel Cabeçadas que ajudou a operação.

Esta anestesia tem sobre a anestesia geral a vantagem de não deprimir o doente (o que não é indiferente num velho como o doente de que estamos tratando), o campo operatorio é maior, pois que não ha a mascara de chloroformio a reduzi-lo, e a assepsia é mais completa visto que a mascara pode muito bem infectar a ferida o que poderia trazer graves inconvenientes para a protese. E ainda alem das razões já expostas ha ainda esta: o doente perde pouco sangue durante a operação.

27.º—Gertrudes de Jesus moradora na Rua Brito Cabreira n.º 19—Farò:

Apresentou-se no hospital no dia 24 de Setembro, queixando se de que ha tempos sofre duma inflamação aguda dos olhos de que melhora de vez em quando sem contudo se curar por completo.

A doente tem lacrimejo e ligeira quantidade de pus no canto do olho.

De manhã as palpebras apresentam-se pegadas com pus.

E', esta doente, emetropo. O sacco lacrimal está normal. A conjuntiva bulbar está ligeiramente avermelhada e ectropinizando a palpebra nota-se a conjuntiva do tarso lisa e vermelha.

Diagnostiquei conjuntivite catharral cronica, em virtude de ter sido mal tratada a conjuntivite catharral aguda que lhe precedeu. Para tratamento receitei-lhe soluto de sulfato de zinco (formula n.º 16) com que melhorou sensivelmente.

28.º—Marida da Conceição Alexandre, moradora na Rua Castilho n.º 2—Farò:

Apresenta os symptomas da doente n.º 7, tratando-se portanto duma conjuntivite granulosa.

Como a doente não melhorasse com o tratamento vulgar destes casos, apliquei-lhe a cura solar, melhorando rapidamente.

29.º—Maria da Trindade, oito annos, de Estoi, concelho de Faro:

Apresentou-se no hospital no dia 24 de Setembro com symptomas analogos ao doente n.º 10: bordos das palpebras inferiores revirados para dentro batendo as pestanas na cornea; a conjuntiva dos tarsos lisa.

A não existencia de granulações ou citatrizes nas conjuntivas do tarso e a existencia de entropion sómente nas palpebras inferiores excluem a hypothese de se tratar de um entropion cicatricial dos tracomatosos.

Trata-se portanto dum entropion spasmodico das palpebras inferiores que, a mãe, diz ter ha cinco annos ou, antes, quasi desde a nascença.

Foi feita a sutura de Gaillard na palpebra inferior do olho direito, mas como não dêsse resultado foi ressecada uma parte da pele e do orbicular das palpebras inferiores tendo sido feita a sutura. Em virtude desta operação, unica que dá resultado nas creanças, a doente curou-se.

30.º—Maria Augusta moradora na Rua do Carmo, 8—Faro:

Apresentou-se na clinica do hospital com a palpebra superior tumefacta e com fluctuação.

Trata-se portanto dum abcesso da palpebra superior.

Feita a incisão, saiu abundante quantidade de pus.

Depois de lavada com soluto de cyaneto de mercurio a um para dois mil, foi tapado o olho.

Depois de alguns dias deste tratamento, feito com o maximo cuidado para que o soluto não cahisse no olho, a doente curou-se completamente.

31.º—Candido Raposo, Rua Gil Ennes n.º 20—Faro.

Apresentou-se no meu consultorio com symptomas analogos aos do doente n.º 7.

Trata-se portanto d'uma conjuntivite granulosa.

Com o tratamento ordinario as melhoras não eram tão rápidas como o doente desejava. Aconselhei-o a ir ao hospital receber nas suas galerias, o tratamento da cura solar.

Apresentou-se no hospital no dia 28 de Setembro melhorando rapidamente em dez curas de raios solares.

No fim das dez curas receitei-lhe sulfato de cobre (formula n.º 15) para deitar, uma gota, todas as manhãs, nos olhos.

32.—Deolinda Fatella, moradora na Rua Ferrer, 38—Faro:

Apresentou-se á consulta no dia 29 de Setembro, queixando-se de lacrimejo e photophobia.

A conjuntiva bulbar vermelha; a cornea com um pequeno pannus na parte superior.

Ectropinizando a palpebra superior nota-se que a conjuntiva do tarso é espessa e com aspecto aveludado, não se distinguindo muito bem as granulações, pela intensa inflamação.

Trata-se portanto duma conjuntivite granulosa forma papilar.

A existencia de aspecto aveludado da conjuntiva do tarso e de pannus exclue a hypothese de tratar-se de qualquer outra doença. Os bordos palpebraes estão inflamados.

Apliquei, no período agudo, o nitrato de prata (formula n.º 19) e no periodo crónico o sulfato de cobre (formula n.º 49) tendo melhorado rapidamente.

Para a blepharite receitei a pomada amarella (formula n.º 33) para aplicar á noite.

Como não tinha crostas não foi preciso aplicar o oleo de amendoas doces, como foi feito ao doente n.º 9. No fim d'algum tempo, o doente, melhorou, tendo levado uma receita de sulfato de cobre (formula n.º 15) e continuando a aplicar a pomada amarella.

33.—José Ireneu, de 8 annos, morador na Rua do Albergue n.º 10.—Faro:

Apresentou-se na consulta no dia 30 de Setembro queixando-se de grandes dores nos olhos.

Apresentando edema das palpebras e intensa photophobia.

Pela fenda palpebral sae secreção muco-purulenta. Abertos os olhos com dificuldade, nota-se a conjuntiva bulbar vermelha e com alguns echimoses e, na cornea do olho esquerdo, uma pequena ulcera.

Com muita difficuldade conseguem-se ectropinizar as palpebras, estando a conjuntiva do tarso vermelha e lisa.

O sacco lacrimal normal.

Trata-se portanto duma conjuntivite catharral aguda com complicações da cornea visto não haver na familia blenorragias.

Enquanto durou o periodo agudo, appliquei o argyrol (formula n.º 2) e uma hora depois a cocaína (formula n.º 4).

Logo que o doente começou a melhorar, appliquei o nitrato de prata (formula n.º 19) tendo o cuidado de lavar immediatamente o olho com o chloreto de sodio (formula n.º 23) afim do nitrato de prata não estar em contacto com a cornea ulcerada.

34.—O. D., do campo, pertencente a uma das freguezias de Faro.

Apresentou-se no hospital no dia 2 de Outubro, queixando-se de perturbação da visão.

Apresenta no bordo pupilar da íris, pequenas saliencias granulosas de volume um pouco superior á cabeça d'um alfinete, amarello avermelhado e ligeira injeccão perikeratica. O resto do olho,

normal, a não ser a pupila que é mais estreita parecendo apresentar synechias posteriores parciais.

A tensão ocular normal e não apresenta dores na região do sulco oculo-palpebral superior.

O doente nega que tivesse tido syphiles, o que de resto é costume nas pessoas casadas.

Convidado a ir ao meu consultorio, notei, nos membros, inferiores a existencia de numerosas maculas, apresentando-as tambem no abdomen, mas mais raras.

Nada mais de anormal.

Tratava-se provavelmente de condylomas da ires, consequencia de syphiles adquirida.

Se não registasse signaes da pele, o diagnostico tornava-se muito difficil principalmente com a tuberculose da ires.

No Algarve, não obstante existirem numerosos casos de tuberculose pulmonar e outras tuberculoses, os casos de tuberculose ocular são raros. Só encontrei um caso d'uma creança de 10 annos com uma chorio-retinite tuberculosa em que a reacção de Wasserman foi negativa, e a reacção de tuberculina, positiva.

Em consequencia de injeções de tuberculina o edema da retina desapareceu, conservando a pigmentação anormal do fundo do olho, embora em menor quantidade, e um suspeito de irite tuberculosa embora o exame geral do doente o não confirmasse.

Aconselhei o doente a voltar ao meu consultorio d'ahi a trez dias afim de dar tempo a mandar buscar tuberculina a Lisboa.

O doente porem não mais voltou.

Por falta de experiencia propria nestes casos, não obstante ter tratado milhares de doentes no Algarve e na Provincia de Huelva, durante os meus treze annos de opthalmologia, transcreverei, aqui, ao pinião do professor Terrien, de Paris, no seu livro «Semiologia ocular le diaphragme irido-cylier» pag. 131 e 132.

A forma miliar da tuberculose é caracterizada pela presença e nodulos dissimulados, ligeiramente salientes, na face anterior da ires, com aspecto branco amarelado; todavia isto encontra-se em grande quantidade de doenças: condilomas gomas syphiliticas etc., etc.

O mesmo autor diz na pag. 137 do mesmo livro o seguinte: «O diagnostico da irite tuberculosa é muito difficil».

No decorrer do seu livro, que não se pode transcrever todo n'este opusculo, o autor diz que o diagnostico differencial entre as lesões syphiliticas e tuberculosas da ires se faz ás vezes, por serem as primeiras de natureza sub-aguda e as segundas cronicas.

O mesmo autor diz sêr indispensavel o *exame geral do doente* para se estabelecer o diagnostico differencial e no caso de duvi-

da, as injeções de tuberculina, pois que o doente pode estar tuberculoso sem que o medico, pelo exame geral, o reconheça.

O doente levou, uma receita de atropina (formula n.º 10) para aplicar uma vez por dia, pela manhã, afim de destruir as synechias posteriores parciaes, tratamento mercurial, curando-se por completo.

O tratamento pelos arseniacaes, (neosalvarsan, etc.) está contra indicado nas irites syphiliticas, pois que sendo a iris muito vascularisada, as congestões são muito facéis, desde que não haja hypertensão.

Nas lesões da cornea são inuteis pois que segundo a opinião de Ehrlich, a cornea sendo deprovida de vasos o arsenico não pode chegar até ás partes infiltradas do tecido corneano («Tratado completo de therapeutica ocular pelo Dr. Darier, pag. 453.»)

Duma maneira geral eu só emprego o 914 como hypotensor, isto é, nas cyclites ou irido-cyclites e ainda em qualquer outra doença d'olhos d'origem syphilitica que traga augmento de tensão ocular, empregando, nos outros casos, os preparados mercuriaes, de preferencia o cyaneto de mercurio ou os preparados de bismutho.

Cumpro-me dizer que num caso de hemorragia da retina de natureza syphilitica como o doente não melhorasse com o tratamento intensivo do mercurio, empreguei as injeções intra-musculares dum preparado de bismutho do Instituto Pasteur de Lisboa, com optimos resultados.

35.º—Emilia Azanbuja, de S. Bartolomeu de Messines: Apresentou-se no hospital no dia 2 de Outubro.

A doente apresenta os mesmos symptomas da doente n.º 7, acompanhado de pannus da cornea.

Trata-se portanto duma conjuntivite granulosa.

Como tratamento vulgar foi-lhe aplicado o nitrato de prata (formula n.º 19) e depois nitrato acido de mercurio (formula n.º 21) e como não melhorasse com a rapidez desejada appliquei-lhe a cura solar com o que melhoron rapidamente.

36.º—Manuel d'Albergeria Pereira, morador na Rua da Moura n.º 24—Faro:

Apresentou-se na consulta do hospital no dia 4 de Outubro queixando-se de que lhe tinha caído um bocado de pedra no olho esquerdo.

Nota-se no olho esquerdo perda da substancia da parenchima corneano.

O sacco lacrimal alterado estando tudo o mais normal.

A compressão, sae abundante quantidade de secreção mucopurulenta, pelos pontos lacrimaes.

Trata-se portanto d'uma ulcera traumatica da cornea, acompanhada duma dacryo-cystite.

Lavei o sacco lacrimal com agua esterilizada, anestesiiei o olho com cocaína (formula n.º 5) e cauterisei a ulcera com tintura de iodo, deixando previamente evaporar o alcool.

Logo a seguir tomou banhos de vapor d'agua durante uma hora, sendo tapado o olho.

Para fazer tratamento em casa, levou uma receita de argyrol (formula n.º 2) e cocaína (formula n.º 4) para deitar depois do argyrol.

No dia seguinte o doente estava muito melhor.

Tenho por habito cauterisar todas as ulcers traumaticas com tintura d'iodo, tendo conseguido assim que ulcers simples se não transformem em ulcers infecciosas, apesar de serem acompanhadas duma dacryo-cystite.

Nos dias immediatos appliquei somente o argyrol, e cocaína, e banhos de vapor d'agua, curando-se o doente no fim de seis dias.

37.º—Francisco dos Santos, morador na Rua do Albergue n.º 10—Faro.

Apresentou-se na consulta do hospital no dia 6 de Outubro.

Apresenta, este doente, os mesmos symptomas do doente n.º 33, sem ulcera na cornea.

Trata-se portanto duma conjuntivite catharral aguda sem complicações de cornea.

Como tratamento enquanto durou o edema das palpebras argyrol (formula n.º 2) e uma hora depois a cocaína (formula n.º 4).

Logo que desapareceu o edema, nitrato de prata (formula n.º 19) não sendo necessario lavar o olho com soluto de chloreto de sodio por lhe faltarem lesões na cornea.

O doente curou-se por completo no fim de alguns dias.

38.º—Maria da Conceição Chagas, na Rua Baleizão—Faro.

Apresentou-se no hospital no dia 8 de Outubro.

Apresenta os mesmos symptomas da doente n.º 32, sem os bordos palpebraes inflamados.

Trata-se portanto duma conjuntivite granulosa forma papillar. Foi tratada no periodo agudo com nitrato de prata (formula n.º 19) e no chronico com lapis de sulfato de cobre (formula n.º 46). Levou para casa uma receita de sulfato de cobre formula n.º 15) melhorando rapidamente.

39.º—Maria da Conceição Barrós, moradora na Rua Bocage n.º 100—Faro.

Apresentou-se a consulta no dia 11 de Outubro.

A doente tem uma equimose na conjuntiva, não se sabendo a causa embora tenha sido feito o exame geral da doente.

Melhorou rapidamente com algumas gotas de soluto de cocaína e adrenalina (formula n.º 43).

40.º.—Antonio Pedro, de 5 annos, morador no campo—Faro: foi á consulta do hospital, queixando-se de ter o olho torto:

Apresenta um strabismo convergente unilateral e permanente, qualquer que seja a direcção do olhar, distinguindo-se do strabismo paralítico em que o desvio aparece sómente no momento em que olha na zona d'acção do musculo paralisado, e se acentua quando olha mais nesta zona.

Alem disso o campo de extensão do globo é normal não existindo portanto o limite que se nota no strabismo paralytico.

A diplopia que é constante no strabismo paralytico não se nota no doente acima referido.

Ha outros processos para verificar se o strabismo é concomitante ou paralytico, o que não descrevo neste opusculo afim de reduzir ao minimo o seu volume, por motivos financeiros.

O que acabo de dizer é sufficiente para se provar que o doente de que se trata sofre de strabismo convergente e concomitante.

Apresenta a skiascopia hypermetropia de duas dioptrias no olho esquerdo e de 2 e meia dioptrias no direito ou strabico.

As causas do strabismo segundo Poulard «Tratado d'optalmologia, 2.º volume, pag. 1288» são de origem nervosa.

Quanto ao prognostico temos a considerar o seguinte:

(a) Se sob acção d'atropina (formula n.º 10) empregada durante oito dias a uma gota por dia, o strabismo desaparece, a correcção total da hypermetropia tem todas as probabilidades de curar o strabismo.

(b) Se o strabismo tem diminuido sob a acção d'atropina (formula n.º 10) empregada durante oito dias a uma gota por dia em cada olho, os resultados obtidos pelo tratamento opticos são incertos.

(c) Se pelo contrario o strabismo não é influenciado pela atropina (formula n.º 10), nada ha esperar do tratamento pelas lentes.

O doente que venho tratando apresenta uma agudez visual do olho esquerdo de 2 sobre 3 uma vez corrigido com lentes de + 2 dioptrias e do olho direito 1 sobre 2 corrigido com lentes de + 2 e meia dioptrias.

O doente consegue ver com o olho direito corrigido, algumas letras d'agudez visual de 2 sobre 3.

O strabismo não era influenciado pela atropina.

Na familia tem uma tia que sofre de ataques histericos e a mãe é muito nervosa.

Como o doente é uma creança de cinco annos, com receio

d'algum desastre, não lhe receitei lentes positivas, limitando-me a receitar brometo de potássio, banhos quentes á noite e atropina em fraca doce, para deitar de tempos a tempos algumas gottas afim de paralisar a acomodação.

Já tive na minha clínica um desastre grave que inutilisou o olho a uma criança de 5 a 6 annos por causa de uns oculos que lhe receitei. Por esta razão só receito oculos, depois dos 8 ou 9 annos, idade escolar, quando as creanças acomodam mais os olhos e tem mais juizo para não se ferirem com o vidro.

Caso o strabismo ou a hypermetropia augmente rapidamente, o que poucas vezes tenho observado, está indicado logo o uso das lentes.

Aconselhei por isso, a voltar d'ahi a um ano.

41.º—Maria Augusta, moradora na cadeia de Faro.

Apresentou-se na consulta do hospital queixando-se dos olhos.

A doente já soffreu dos olhos de que nunca se curou por completo. A observação nota-se uma inflamação da conjuntiva bulbar e dos bordos das palpebras.

Etropinizando as palpebras verifica-se que a conjuntiva do tarso está lisa.

Todo o resto do globo ocular está normal.

Trata-se portanto d'uma conjuntivite catharral chronica e blépharite provavelmente precedida d'uma conjuntivite catharral aguda mal tratada.

Foi-lhe applicada o nitrato de prata (formula n.º 19) e nos bordos das palpebras pomada amarella (formula n.º 33 tendo sido previamente tirado as crostas depois de as ter amolecido com algodão embebido em oleo de amendoa doce.

Em poucos dias a doente melhorou rapidamente levando para casa uma receita de sulfato de zinco (formula n.º 16).

42.º—Antonio da Silva Arsenio, morador na Rua do Albergue n.º 12—Faro:

Apresentou-se na consulta do hospital no dia 13 de Outubro queixando-se do olho esquerdo no qual sentia dores.

O doente apresenta uma perda de substancia do pamechima corneano, com bordos infiltrados, injeção perikeratica, photophobia e lacrimajo, a conjuntiva do tarso vermelha e lisa.

Diagnosticuei ulcera da cornea do olho esquerdo sem complicações.

Como tratamento foi-lhe lavado o olho com uma solução de chloreto de sodio (formula n.º 23) e deitado uma gota de atropina (formula n.º 10), tapando-se o olho.

A noite banhos de vapor d'agua.

Nos dias subsequentes foi-lhe feito o mesmo tratamento melhorando rapidamente.

Pouco tempo depois, a ulcera entrou no periodo de regeneração apresentando-se limpa, a cornea com alguns vasos que partindo do bordo da cornea dirigiam-se para a ulcera, cujo principal fim parece ser, o de fornecer materias necessarias para preencher a perda de substancia do parenchima corneano.

A photophobia e o lacrimejo desapareceram por completo.

Foi-lhe receitada a pomada amarella (formula n.º 33) com o que se curou por completo.

43.º — G. S., moradora em Faro apresentou-se na consulta do hospital no dia 16 de Outubro.

A doente apresenta os reflexos a convergencia e luminosos preguicosos nos dois olhos.

No olho esquerdo nota-se que a pupila está ligeiramente dilatada.

Observa-se tambem numerosas manchas nas corneas dos dois olhos.

O nariz da doente é em forma de cella.

Os reflexos rotolianos normaes.

Pela declaração da doente soube que tem soffrido varias vezes dos olhos tendo sido tratada em Lisboa.

Teve um aborto sem razão plausível e uma creança morta com varias manchas na pele.

Nada mais soube dos antecedentes da doente.

Ao exame opthalmoscopico vê-se no olho esquerdo a papilla branca e nitidamente limitada com vasos adelgaçados, no direito vasos delgados.

A agudez visual no esquerdo está abolida e no direito é de 3 sobre 50.

Não foi feito o exame do campo visual por se me ter inutilizado na vespera o perimetro.

Trata-se portanto d'uma atrophia simples do nervo optico, principalmente do olho esquerdo.

A atrophia do nervo optico com symptomas acima referidos (bordos da papilla nitidamente limitados) pode ser:

Atrophia de nutrição.

Atrophia por interrupção do trajecto.

Atrophia simples propriamente dita.

Esta ultima subdivide-se em seguintes atrophias:

Atrophia dos tabeticos.

Atrophia da parylesia geral.

Atrophia da sclerose em placas.

Atrophia da syphiles (gomas de chiasma, etc. etc.).

A existencia de vasos adelgaçados faz parecer tratar-se de atrophia de nutrição, porem os vasos adelgaçados podem existir na atrophia simples, como muito bem diz o prof. Adam, de Berlim, no seu livro «O diagnostico ophtalmoscopico», pag. 57.

«Na atrophia simples no estado ulterior poderá produzir apertos dos vasos retinianos aproximando-se o aspecto da papilla da atrophia de nutrição».

Na doente acima referida não se nota outras lesões do fundo do olho, o que é raro na atrophia de nutrição.

Os vasos desaparecem a certa distancia na atrophia de nutrição, não se notando este facto no doente que estou descrevendo.

Parece portanto não se tratar de atrophia de nutrição.

A doente não soffreu traumatismo, estando portanto excluído a hypothese de se tratar de atrophia por interrupção do trajecto do nervo optico.

Trata-se portanto d'uma atrophia simples.

Será a doente uma tabetica? Soffrerá de parylisis geral ou sclerose em placas ou de syphiles?

Na tabes ha bilateralidade de lesão e na doente é unilateral.

Contudo dizem Lapersonne e Cantonnet no seu livro «Manual de néuralogia ocular, pag. 336», o seguinte:

«E' raro pelo menos no periodo inicial que esta palidez seja egual nos dois olhos».

Compreende-se portanto que uma das papilla esteja tão pouco atrophizada que não se note ao exame ophtalmoscopico.

Não existe na doente a abolição do reflexo rotoliano, mas a atrophia do nervo optico pode ser o primeiro symptoma da tabes.

Na tabes ha o signal de Argyll-Robertan (perda do reflexo photomotor com conservação do reflexo pupilar a acomodação).

Porem dizem Lapersonne e Cantonnet no seu já citado livro, pag. 153 «a ausencia do reflexo photo-motor pode ser completado pela falta do reflexo d'acomodação».

Compreende-se portanto que antes da abolição dos reflexos possa haver preguiça como na doente de que estou tratando.

Na tabes ha a contração da pupilla e na doente não existe.

Contudo este symptoma não é constante na tabes podendo não existir.

A tabes principia dos 30 a 40 anos e a doente de que estamos tratando tem 54 anos, tendo começado a doença aproximadamente ha cinco annos.

As manchas na cornea não prejudicavam muito a visão do olho esquerdo.

Não parecendo a doente uma tabética vou ver se sofrerá de parylesia geral.

Na parylesia geral existe myosis hippus (alternativa insesante e rápida de contração e dilatação da pupila), irregularidade do contorno pupilar, abolição do reflexo conjuntival etc. etc. (Manual de neuralgia ocular, pag. 313 a 315).

Nenhum d'estes symptomatos se encontra na doente.

Parece não tratar-se tambem de sclerose em placas por faltar o tremor intencional, nystagmos, exaggeração dos reflexos rotolianos difficuldade na falla etc. etc.

Por exclusão de partes deve-se tratar de syphiles (gomas do chiasma etc. etc.)

Receitei á doente 16 caixas de unguento napolitano, contendo cada caixa 4 gramas para fazer 16 fricções.

A doente no fim de 17 dias de tratamento melhorou, vindo do olho esquerdo dedos a cinco decimetros e do olho direito 1 sobre 10.

Fiz nova receita de unguento napolitano não tendo a doente voltado á consulta do hospital.

44.º—Florinda Pereira, moradora na Rua Ivens, 31—Faro:

Apresentou-se na consulta do hospital no dia 16 d'Outubro.

A skiascopia nota-se uma miopia de treze dioptrias.

Agudez visual sem lentes 1 sobre 10.

O exame do fundo do olho, a imagem invertida revela intensa pigmentação da coróideia e a papila mais pequena.

Trata-se portanto d'uma miopia.

Como no hospital não ha caixa de lentes aconselhei a doente a ir ao meu consultorio onde escolhi lentes de—7 D afim de evitar que a doente tenha perturbações na cabeça por não estar habituada a oculos.

As lentes de miopia fazem as imagens mais pequenas, succedendo o contrario com as lentes de hypermetropia.

Quanto mais forte fôr uma lente de miopia mais pequena é a imagem e por isso necessario se torna logo as primeiras lentes não serem muito fortes para que o doente não veja objectos muito pequenos o que produz perturbações na cabeça por não estar habituado.

E' preciso muito cuidado na escolha de lentes de miopia nas creanças por causa do esforço d'acomodação.

As creanças ás vezes transformam pela acomodação a sua hypermetropia em miopia.

O mesmo succede nos adultos quando haja spasma de acomodação sendo neste caso necessario paralisar a acomodação com a atropina (formula n.º 10).

Eu tive ha annos uma doente que soffria de spasmos d'acomodação e a quem receitei oculos de miopia.

A doente foi a Lisboa e como não melhorasse com os oculos por mim receitados, o grande mestre prof. Gama Pinto, paralisou a acomodação e receitou-lhe oculos de hypermetropia com o que melhorou.

E' por isso necessario fazer-se systematicamente varias vezes a skiascopia, bem como algumas vezes paralisar a acomodação antes de receitar as lentes conforme se faz na maior parte dos hospitaes de Paris e Bordeus.

Quanto ao astigmatismo eu só corrijo quando o doente tem sensivel melhoria de visão ou accidentes d'asthenopia no que sigo de resto a opinião do prof. Adam, de Berlim. «Therapeutica ocular pag. 205».

Os oculos combinados são despendiosos para uma população pobre como a do nosso Algarve.

Ao motivo a cima referido ha a acrescentar a circumstancia dos oculistas em Lisboa levarem muito tempo para aviar uma receita de lentes combinadas.

Succede as vezes que o estado da refração dos olhos tem-se modificado quando os doentes recebem os oculos.

Em Sévilha em 4 ou 5 dias aviam, receitas de lentes as mais complicadas.

A miopia é muito frequente no Algarve, devendo-se attribuir á má alimentação, que adelgaça muito a sclerotica, á defeituosa illuminação das nossas escolas e ao amor da mulher algarvia pela instrução, muito superior ao da mulher andaluza.

45.º—Francisca da Conceição, moradora em S. Braz d'Alportel, apresentou-se na consulta do hospital no dia 17 de Outubro declarando ver muito mal dos dois olhos.

A illuminação obliqua nota-se numa parte do cristalino riscos opacos muito mais largos a periphèria do que ao centro.

Trata-se portanto d'uma catarata insipiente.

Levou uma receita de iodeto de sodio (formula n.º 1).

46.º—Maria da Conceição, moradora em S. Luiz—Faro:

Apresentou-se á consulta do hospital no dia 18 de Outubro queixando-se dos olhos.

Esta doente tem os mesmos symptomas que a doente n.º 7.

Trata-se portanto d'uma conjuntivite granulosa.

No periodo agudo foi-lhe applicado o nitrato de prata (formula n.º 19) e no periodo chronico sulfato de cobre (formula n.º 46) com o que melhorou levando uma receita de sulfato de cobre (formula n.º 15).

47.º—Esperança Malheiro, de 15 annos aproximadamente, morador na Rua de S. Pedro n.º 2—Faro, apresentou-se no hospital no dia 18 de Outubro, queixando-se de não poder trabalhar por causa de violentas dores de cabeça que começam pouco depois de principiar o trabalho.

A skiascopia verifica-se que tem duas dioptrias e meias de hypermetropia.

Trata-se portanto d'uma hypermetrope de duas dioptrias e meia.

Foi-lhe receitado no meu consultorio lentes de + 2 D com que se dá muito bem quando trabalha.

48.º—Angelina Maria, moradora na Travessa Rebello da Silva, 8—Faro, apresentou-se na consulta do hospital no dia 18 de Outubro, queixando-se do olho esquerdo.

A doente apresenta uma phlietena na conjuntiva muito proximo do limbo e do lado externo.

As conjuntivas dos tarsos superior e inferior lisas e avermelhadas.

Trata-se portanto d'uma conjuntivite phlietenular do olho esquerdo.

Foi-lhe prohibido o uso de preparados iodados afim de não produzir escaras com o emprego de clomelanos.

No primeiro dia appliquei-lhe primeiramente a cocaina (formula n.º 5) e logo a seguir calomelanos (formula n.º 31).

Em casa disse á mãe para lavar com frequencia o olho esquerdo com agua fria.

Nos tres ou quatro dias consecutivos fiz-lhe o mesmo tratamentos com o que melhorou rapidamente, levando para casa uma receita de pomada amarella (formula n.º 33).

49.º—Simão Sabath, Rua Rebello da Silva—Faro.

Apresentou-se na consulta do hospital em 18 de Outubro, em consequencia dum traumatismo do olho esquerdo.

Apresenta forte edema e echimoses nas duas palpebras. Abrindo estas, nota-se a conjuntiva vermelha e com uma echimose subconjuntival na parte superior e externa.

Ao exame ophtalmologico directo nota-se na parte externa uma pequena prega acinzentada que se desloca com o movimento do olho, desaparecendo por vezes.

Ao exame invertido, nota-se uma extensa hemorragia na região supero-interna da retina e um risco branco-azulado na parte interna, parecendo tratar-se duma prega da retina não notando que os vasos fizessem curva sobre a prega.

Em virtude do grande edema das palpebras, o exame ophtalmologico, para ver a imagem invertida do fundo do olho, não

poude ser completo, pois sendo necessario levantar a palpebra superior com o levantador de Desmarres, isso tornava o exame muitissimo doloroso.

Em resumo, parece tratar-se dum pequeno descolamento da retina com hemorragias.

O doente curou-se espontaneamente trazendo, durante a doença, o olho tapado.

Os descolamentos da retina de origem traumatica, a maior parte das vezes, curam-se espontaneamente, sendo indispensavel notar se ha hypotensão, o que é frequente, para aplicar a atropina (formula n.º 10).

Durante a minha clinica de olhos, só tive dois velhos que se não curaram.

Porem o descolamento da retina de origem não traumatica nunca se cura com o tratamento local.

Tenho tido na minha clinica mais de cem casos de descolamento da retina, curando unicamente um pequeno caso de descolamento de natureza syphilitica, num doente de origem hespanhola, o qual que só o tratamento geral contribuiu para a cura.

Vi em Paris centenas de descolamentos da retina não traumaticos sem um só caso de cura.

No Instituto Optalmologico de Lisboa, durante os 18 mezes da minha estada, não vi tambem um caso de cura, e aos outros optalmologistas deve acontecer o mesmo, pois que teem ido de Faro a Lisboa algumas dezenas de doentes desta especie que voltam sem obter o minimo resultado.

Ha annos, estive no meu consultorio, uma senhora de Albufeira que se fazia acompanhar d'uma pessoa da minha amisade. Pediu-me esta pessoa que lhe dissesse, com toda a sinceridade, o que tinha a doente.

Declarei-lhe, muito francamente, que se tratava d'um descolamento da retina n'uma miopie incuravel.

Pois esta senhora não se conformando com o meu diagnostico, foi para Lisboa, e passado pouco tempo teve a gentileza de me mandar por sua irmã, estas amabilissimas palavras: se o doutor é um pigmeu em optalmologia, devia logo ter dito, pois que os *especialistas* de Lisboa, garantem a cura!

E' claro que para não ter que duvidar da honestidade dos meus illustres colegas de Lisboa, preferi duvidar das afirmações da minha *delicadissima* consulente que passado tempo voltou para o Algarve ainda peor, como afinal era naturalissimo.

Caso identico tive em Vila Real de Santo Antonio, mas que não vale a pena relatar.

Pois ainda devo dizer que esta senhora de Albufeira, que

em Lisboa não obteve resultados satisfatórios para o seu padecimento, veio de lá muito satisfeita porque os especialistas (é ainda afirmação sua...) lhe disseram que se não lhe tinham já podido salvar a visão do olho doente, pelo menos lhe evitaram que o outro se descolasse!

E' claro que continuei duvidando das palavras da doente, porque no estado actual da sciencia a miopia não tem cura.

Este caso mais uma vez vem confirmar o que digo no meu prefacio. São inumeras as dificuldades que encontra em Faro um ophthalmologista para trabalhar, pois que os doentes estão sempre prontos para depreciar os medicos da provincia e desculpar os medicos da capital.

50.º—Julia do Carmo, Largo do Carmo n.º 26—Faro.

Apresentou-se no hospital no dia 18 de outubro queixando-se de turvações no olho direito e pontos pretos, moveis.

A skiascopia tem uma miopia de 6 dioptrias. Por esquecimento não foi tomada a nota do estado do outro olho.

Ao exame ophthalmoscopico, a imagem directa, feita com espelho plano, ou invertida feita com espelho concavo, notam-se pequenos cropusculos moveis localizados nas paredes posteriores do vitreo que se distingue, pela sua mobilidade, da turvação da retina.

Alem do que acabo de referir, notam-se cropusculos moveis facéis de se ver que produzem os taes pontos pretos moveis de que a doente se queixa.

Trata-se portanto da opacidade do humor vitreo.

As principaes causas são a syphilis e a miopia.

Como a doente diz não ter syphilis nem os antecedentes hereditarios e o exame geral a não acusa, e como a doente é miope, é de prever que as perturbações do vitreo sejam consequencia da miopia.

Receitei-lhe oculos fumados e iodeto de potassio, tendo melhorado da poeira, porem, conservando os corpos fluctuantes.

Esta doente não mais appareceu na consulta do hospital.

51.º—Joaquim Tello, de Quelfes:

Apresentou-se no hospital no dia 6 de Novembro com perda duma porção de parenchima corneano, em virtude de traumatismo. Tudo o mais normal a não ser injecção perikeratica.

Trata-se portanto duma ulcera traumatica da cornea.

Como tratamento, conforme tenho por costume nas ulceras traumaticas, cauterisei a região ulcerada com tintura de iodo depois de evaporado o alcool tendo previamente anestesiado o olho com cocaina (formula n.º 5). A' noite banhos de vapor d'agua.

Nos dias immediatos só lhe apliquei banhos de vapor d'agua e no fim de oito dias deste tratamento o doente estava curado.

52.º—Maria da Silva de 16 annos, moradora no Largo de S. Pedro, 2—Faro:

Foi á consulta do hospital no dia 12 de Novembro, queixando-se de não ver nada a partir das cinco horas da tarde e que um quarto de hora de leitura é bastante para lhe trazer dores de cabeça.

Feita a skiascopia, nota-se uma hypermetropia de 1,50 D. Fundo do olho normal e agudez visual de 1 sobre 4.

Trata-se provavelmente duma hypermetrope.

Receitei-lhe, no meu consultorio, lentes de + 1 dioptria com o que a doente vê bem ao pé e a distancia.

Mais tarde encontrei esta doente que me disse sentir-se bem.

53.º—Maria Paula, moradora na Rua do Albergue.—Faro, foi á consulta do hospital no dia 12 do Novembro, queixando-se dos olhos de que já soffre ha muito tempo.

Foi por mim operada d'uma trichiases (entropion cicatricial) da palpebras superior ha dez annos aproximadamente.

Basta este facto para se ver que se trata d'um entropion consequencia d'uma conjuntivite granulosa.

No olho direito nota-se que a conjuntiva do tarso tem numerosas granulações sem o aspecto leitoso da conjuntivite da primavera e no olho esquerdo a conjuntiva do tarso está vermelha apresentando uma cicatriz que é a cicatriz da operação que lhe fiz.

Na cornea do olho esquerdo observei na sua parte superior pannus e na parte media uma ulcera.

Trata-se portanto d'uma conjuntivite granulosa com complicações da cornea do olho esquerdo.

Como com o tratamento vulgar não melhorasse do olho esquerdo, appliquei-lhe a cura solar com que melhorou sensivelmente tendo peorado no dia 13 de Dezembro julgo que em virtude d'uma constipação.

A doente até 14 de Dezembro, data em que escrevo estas linhas ainda não voltou ao hospital.

54.º—Luiza Rodrigues, moradora na Rua Bocage n.º 77.—Faro, apresentou-se na consulta do hospital no dia 16 de Novembro, queixando de violentas dores na sobrancelha do olho direito.

A observação, a doente apresenta, um grande edema das palpebras e da parte externa da conjuntiva bulbar.

A palpação nota-se uma violenta dôr ao pé da cauda da sobrancelha que está endurecida.

Trata-se provavelmente d'um frunculo da região da cauda da sobrancelha do olho direito.

Como tratamento receitei-lhe panos quentes tendo melhorado no fim de alguns dias pois que segundo a declaração da doente

o frunculo tinha rebentado. Não foi feita a auto-hemotherapy por a doente não consentir.

55.º—Maria Josephina, moradora na Rua do Albergue n.º 10—Faro, apresentou-se na consulta do hospital no dia 16 de Novembro.

A doente apresenta uma perda de substancia do parenchima corneano, a conjuntiva bulbar e do tarso avermelhada e lisa, injeção perikeratica, photophobia e lacrimejo.

Trata-se portanto d'uma ulcera da cornea.

Foi-lhe receitado atropina (formula n.º 10), pachos quentes durante uma hora á noite e o olho foi tapado.

Nos dias seguintes continuou com o mesmo tratamento.

No decimo primeiro dia foi destapado o olho, a photophobia e o lacrimejo tinha desaparecido, e no sitio da ulcera notava-se uma cicatriz branca.

Para a consolidação da cicatriz foi receitado pomada amarella (formula n.º 33).

56.º—Francisco Graça, marinheiro, morador num barco de guerra, apresentou-se na consulta do hospital no dia 17 de Novembro queixando-se do olho esquerdo.

O doente apresenta no olho esquerdo uma membrana avermelhada com forma triangular, com a base para o angulo interno do olho e o vertice carnudo na cornea sem atingir a pupila.

Trata se portanto d'um pterygion.

Pela declaração do doente o pterygion appareceu ha trez mezes e tem crescido rapidamente devendo ser portanto considerado um pterygion com evolução rapida para a pupila estando portanto indicada a operação.

A operação que eu faço nestes casos é a que se pratica no Instituto de Ophtalmologia de Lisboa e que consta do seguinte:

Reseca-se o pterygion até á base e enxerta-se na região reseçada a conjuntiva do lado supero externo do olho operado.

Este processo é o unico que evita a reprodução.

57.º—José Pedro residente em Villa Real de Santo Antonio, apresentou-se na consulta do hospital no dia 17 de Novembro queixando-se dos dois olhos.

A conjuntiva bulbar apresenta-se vermelha e na parte superior da cornea nota-se vascularisação superficial continuando com os vasos da conjuntiva (pannus).

Etropinizando a palpebra superior notam-se enormes granulações.

Trata-se portanto duma conjuntivite granulosa com pannus da cornea.

Como tivesse enormes granulações fiz uma curetagem das

granulações anestesiando previamente o olho. Nos cinco dias seguintes fiz-lhe aplicação de nitrato de prata (formula n.º 19).

No sexto dia nova curetagem da conjuntiva do tarso superior.

Nos dois dias consecutivos nitrato de prata (formula n.º 19).

Tendo melhorado apliquei dois dias lapis de sulfato de cobre (formula n.º 46) levando uma receita de sulfato de cobre (formula n.º 15) por se achar muito melhor.

58.º—Emilia Xabregas moradora no Arco da Sé de Faro, apresentou-se na consulta do hospital no dia 17 de Novembro, queixando-se do olho esquerdo.

A' observação verifica-se a existencia duma ulcera e de pannus da cornea no olho esquerdo.

Ectropinizando as palpebras notam-se numerosas granulações no olho esquerdo e no direito numerosas cicatrizes.

Alem dos symptomas acima referidos tem lacrimojo e photophobia.

Trata-se portanto duma conjuntivite granulosa com complicações no olho esquerdo.

Como tratamento foi-lhe aplicado no periodo agudo, nitrato de prata (formula n.º 19) e no periodo cronico sulfato de cobre (formula n.º 46) bem como pomada amarella (formula n.º 33).

A doente melhorou não tendo voltado ao hospital ignorando por isso o seu estado actual.

59.º—Maria dos Anjos moradora na Rua Bocage, 10—Faro, apresentou-se na consulta do hospital no dia 20 de Novembro, queixando-se dos olhos.

A doente apresenta os mesmos symptomas que a doente n.º 19. Trata-se portanto duma conjuntivite catharral aguda.

Como tratamento no periodo agudo foi-lhe aplicado argyrol (formula n.º 2) e uma hora depois cocaina (formula n.º 4) sendo estas applicações procedidas de lavagem com solução de acido borico (formula n.º 24) e no periodo cronico sulfato de zinco (formula n.º 16), tendo melhorado rapidamente.

60.º—João Anibal Pereira morador na estrada de S. Braz-Faro, apresentou-se na consulta do hospital no dia 21 de Novembro, declarando a mãe que o filho tinha cortado o olho com uma thesouira, na vespera. Afastadas as palpebras o doente apresenta uma ferida no terço inferior da cornea com bordos infiltratos.

Conforme sempre tenho feito, em identicos casos, deitei uma gota de cocaina (formula n.º 5) e cinco minutos depois xeroformio (formula n.º 32) devendo o doente trazer o olho tapado.

A cocaina estava esterilizada e o xeroformio é um desinfec-tante e cicatrizante.

Não obstante ter empregado os medicamentos acima referi-

dos a ferida apresenta-se no dia seguinte infectada o que é raro nas creanças.

Lavei o olho com agua esterilizada e appliquei como desinfectante e cicatrizante optochina (formula n.º 28), á noite pachos quentes durante uma hora.

No terceiro dia não lhe pude fazer tratamento por ter partido para Hespanha em exercicio da minha profissão, tendo pedido á mãe do doente para lavar o olho com agua esterilizada devendo continuar com os pachos quentes á noite.

No quarto dia o doente apresenta-se com um enorme hipopion e a ferida muito infectada.

Dei-lhe uma injeção de dois centímetros cubicos de leite esterilizado e deitei no olho, atropina (formula n.º 10) e pachos quentes á noite.

No quinto dia o hipopion tinha diminuído e a ferida supurava menos, tendo sido, lavado o olho com agua esterilizada e á noite pachos quentes.

No sexto dia nova injeção de leite esterilizado.

A partir desta data começa a creança a melhorar rapidamente estando actualmente a ferida cicatrizada tendo desaparecido o hipopion.

O doente apresenta neste momento uma enorme cicatriz de frente da pupila sendo necessario fazer-se-lhe uma iridectomia.

61.º—Barbara do Carmo, moradora na Rua Infante D. Henrique, 222—Faro, apresentou-se na consulta do hospital no dia 21 de Novembro.

A doente apresenta no olho esquerdo, pannus e uma ulcera na cornea.

Ectropinizando a palpebra nota-se uma pequena cicatriz na conjuntiva do tarso estando o resto da conjuntiva avermelhada.

No olho direito a conjuntiva do tarso apresenta numerosas cicatrizes.

Trata-se portanto duma conjuntivite granulosa no periodo cicatricial.

Não foi tratado o olho direito, no olho esquerdo no periodo agudo foi-lhe applicado o nitrato de prata (formula n.º 19) e mais tarde nitrato acido de mercurio (formula n.º 21), no periodo chronico alternadamente sulfato de cobre (formula n.º 46) e pomada amarella (formula n.º 33) para diminuir o pannus da cornea bem como a cicatriz e o collargol (formula n.º 18) com o fim de diminuir o pannus, estando actualmente muito melhor.

62.º—Manuel Antonio, morador na Rua do Carmo, 11—Faro, foi á consulta do hospital no dia 21 de Novembro, declarando ter começado a sofrer dos olhos, na vespera.

O doente apresenta os mesmos symptomas do doente n.º 19, porem muito mais atenuados.

Não apresenta edema das palpebras e a secreção é pouco abundante.

Trata-se portanto duma conjuntivite catharral sub-aguda.

Como tratamento foi-lhe aplicado no primeiro dia, argyrol (formula n.º 2) e uma hora depois cocaina (formula n.º 4).

Nos dias immediatos, sulfato de zinco (formula n.º 16) curando-se por completo.

63.º—José Francisco Rolão, morador no Alto de Rhodes—Faro: apresentou-se na consulta do hospital com a symptomalogia do doente n.º 62.

Trata-se portanto duma conjuntivite catharral sub-aguda.

O tratamento foi o mesmo do doente n.º 62.

Julgo que se curou pois que levou para casa uma receita de sulfato de zinco (formula n.º 16).

64.º—F. G., creança de 11 dias apresentou-se na consulta do hospital no dia 29 de Novembro com a symptomalogia da doente n.º 12 com a differença porem da ulcera da cornea ser no olho esquerdo.

A mãe sofre de uma blenorragia.

Trata-se portanto duma conjuntivite blenorragica complicada com uma ulcera.

A' mãe foi receitado uma solução fraca de permanganato de potassio e ovulos de gonocidol do Instituto Pasteur de Lisboa.

A' creancinha como tratamento geral, 3 injeções de leite esterilizado de 1 e meio e com intervalo de tres dias.

Como tratamento local lavagens de permanganato de potassio (formula n.º 25) de tres em tres horas, argyrol (formula n.º 2) e ás vezes (formula n.º 3), uma hora depois cocaina (formula n.º 4).

A' tarde acetato de aluminio (formula n.º 39).

Nos dias em que não se empregou o acetato de aluminio augmentou a secreção sendo por isso necessario empregar-se todas as tardes.

Actualmente a creança está quasi boa abrindo muito bem os olhos e tendo diminuido a secreção.

O acetato de aluminio evita a maceração da cornea pela secreção sendo um dos motivos porque a ulcera não augmentou.

65.º—F. J. P., de Estoy, apresentou-se na consulta do hospital no dia 29 de Novembro queixando-se de ver duas pessoas.

Para poder discutir este caso tenho de recordar n'este opusculo as noções geraes de anatomia ensinadas pelo sabio professor Serrano (Lisboa) de saudosa memoria e auctor dum tratado d'osteologia.

Vou tratar, no que diz respeito a anatomia, d'um só olho isoladamente.

O equilibrio do olho no seu estado de repouso é assegurado para a frente pelos musculos rectos e para traz pelos obliquos e pela capsula de Tenon.

O movimento do globo ocular é feito pelos quatro rectos e dois obliquos.

Os musculos rectos tomam a sua inserção no cume da orbita.

Sabe-se que a cavidade orbitaria tem a forma d'uma pyramide quadrangular com o vertice posterior.

Ao vertice corresponde a porção mais interna e larga da fenda sphenoidal notando-se no bordo interno d'esta fenda um pequeno tuberculo onde vem inserir o anel de Zinn.

A parede superior ou abobada é fortemente concava bem como a inferior.

A parede interna e externa nada tem de anormal que interesse para a descripção do doente.

No bordo supero externo nota-se a cauda da fenda sphenoidal cuja parte mais larga como já disse fica no vertice da orbita.

No bordo supero interno, dois orificios orbitarios e por fim o buraco ou canal optico que termina o bordo para traz.

Nos bordos inferiores nada ha de anormal que sirva para o estudo da doente.

Conhecida a forma da cavidade ocular e as noções geraes de osteologia vou tratar de miologia. •

O recto superior insere sobre a parte superior da bainha do nervo optico e sobre a pequena aza do sphenoides segundo uma linha que vae do buraco optico ao labio superior da fenda sphenoidal. O recto inferior nasce immediatamente por baixo do buraco optico sobre a parte mais interna da fenda sphenoidal a qual é ligada pelo tendão de Zinn.

Chama-se tendão de Zinn a um cordão fibroso curto e resistente que ocupa a parte mais larga da fenda sphenoidal.

Toma inserção sobre o corpo do sphenoides o qual para dar prisão apresenta uma pequena superficie rugosa que é ora saliente ora deprimida.

O tendão de Zinn dirige-se para deante e divide-se immediatamente em tres feixos divergentes que dão origem a cada um dos musculos rectos, o interno, para o recto interno, o inferior, para o recto inferior e o externo, para o recto externo.

O musculo recto externo como disse, tem a sua origem no feixo externo do tendão de Zinn; este feixo subdivide-se junto á sua inserção em dois ramos, o superior e o inferior, tomando este uma inserção suplementar n'uma pequena espinha ossea que ocupa o

bordo superior da fenda sphenoidal de que já falei quando se tratou da osteologia.

Estes dois ramos d'origem do recto externo formam uma especie de botocira que se chama anel de Zinn.

Os quatro rectos se afastam á medida que se aproximam da base da pyramide da orbita que fica para deante fazendo uma especie de funil com abertura para deante e que é contido na cavidade orbitaria.

A inserção anterior dos rectos faz-se sobre a sclerotica a seis ou dez millimetros do limbo.

A inserção do recto superior e inferior faz-se segundo uma linha obliqua com relação ao limbo.

O seu bordo interno está mais proximo da cornea do que o externo.

A inserção d'estes dois musculos sendo obliqua em relação ao eixo do globo faz com que a sua acção seja mais complexa do que o recto interno e externo.

Os dois musculos obliquos teem uma acção muito parecida porem anatomicamente são differentes.

O grande obliquo toma a sua inserção por um tendão muito curto sobre a bainha do nervo optico entre o musculo recto superior e interno.

Da sua origem dirige-se directamente para deante segundo um angulo supero interno da cavidade orbitaria.

Um pouco antes de atingir o bordo orbitario este musculo carnudo lança-se num tendão cylindrico que por seu turno se lança num anel fibrocartilaginoso (roldana do grande, obliquo) que está implantado numa pequena depressão do osso frontal ao nivel da sua apophise orbitaria interna.

As sahir do anel reflete-se para traz e para fora contornando o globo ocular, na parte superior vindo-se fixar em forma de leque na parte supero externa do hemispherio posterior do globo ocular.

O pequeno obliquo insere-se por curtas fibras aponevroticas sobre o rebordo osseo do orificio superior do canal nazal immediatamente para traz e para fora do sacco lacrimal.

Do ponto da inserção dirige-se obliquamente para fora, contornando o globo ocular de baixo para cima e vem fixar-se no hemispherio posterior a seis millimetros da inserção scleral do grande obliquo.

A capula de Tenon com as suas bainhas aponevroticas lançadas sobre os musculos acima referidos evitam que a coesão dos diversos orgãos da cavidade orbitaria seja modificada.

Vou agora tratar dos nervos.

O nervo pathetico lança-se no grande obliquo, o oculomotor externo no recto externo e o oculomotor comum divide-se em dois o superior que por seu turno se subdivide em outros dois; lança no levantador da palpebra superior e o recto superior, o inferior mais importante que se destina ao recto interno, inferior e pequeno obliquo nos quaes se distribue.

Conhecida a anatomia da região, indispensavel se torna tratar-se da orientação do globo ocular.

No seu estado de repouso o eixo antero-posterior dos dois olhos é paralelo ao plano médio do corpo.

Pelo contrario as duas orbitas tem o seu grande eixo dirigido para fora.

O eixo dos olhos no seu estado de repouso e o eixo das orbitas são divergentes formando um angulo de 21 graus aberto para diante e para fora.

Ora o nervo optico os musculos rectos, a parte posterior do grande obliquo tem uma orientação igual ao eixo da orbita e que é obliqua em relação ao eixo do globo.

E' portanto no plano vertical que as consequencias physiologicas se farão sentir e portanto nos musculos recto superior e inferior.

A acção dos musculos motores do globo ocular é a seguinte:
Musculos abdutores rectos internos superiores e inferiores.
Musculos abdutores rectos externos grandes e pequenos obliquos.

Musculos abaixadores rectos inferiores e os grandes obliquos.
Musculos levantadores pequenos obliquos e rectos inferiores.
A vista é desviada no sentido contrario ao musculo paralisado e a falsa imagem do lado oposto ao desvio.

Para melhor comprehensão da assunto eu transcreverei aqui um quadro de Poulard (Tratado d'ophtalmologia pag. 1260).

O doente de quem estou falando declara que sofreu dum traumatismo na região occipital que deu como consequencia a diplopia.

Julgo que o traumatismo foi uma causa ocasional devendo ser a syphilis hereditaria a principal, tanto mais que o doente queixa-se de violentas dores de cabeça.

Quando se pede ao doente para mexer bem o olho esquerdo nota-se que o movimento para cima e para dentro não é completo.

Colocando um vidro vermelho no olho esquerdo verifica-se que a imagem vermelha está para dentro (diplopia cruzada) e para cima (diplopia vertical) não sabendo o doente dizer, por ser muito creança, a inclinação da falsa imagem.

O nome da falsa imagem é impropria poisque as duas

MAPA DE POULARD.

Recto interno ... { Acção: adductor puxa o globo para dentro.
Olho: para fora.
Imagem: para dentro (diplopia cruzada).

Recto externo... { Acção: abductor puxa o globo para fora.
Olho: para dentro.
Imagem: para fora (diplopia homonima).

Recto superior. { **ACÇÃO.** { elevador (para cima).
adductor (para dentro).
inclinador para dentro.
OLHO.. { para baixo.
para fora.
inclinado para fora.
IMAGEM { para cima (diplopia vertical).
para dentro (diplopia cruzada).
inclinada para dentro.

Recto inferior... { **ACÇÃO.** { abaixador (para baixo).
adductor (para dentro).
inclinada para fora.

OLHO.. { para cima.
para fora.
inclinado para dentro.

IMAGEM { para baixo (diplopia vertical).
para dentro (diplopia cruzada).
inclinada para fora.

Grande obliquo... { **ACÇÃO.** { abaixador (para baixo).
abductor (para fora).
inclinador para dentro.

OLHO.. { para cima.
para dentro.
inclinado para fora.

IMAGEM { para baixo (diplopia vertical).
para fora (diplopia homonima).
inclinada para dentro.

Pequeno obliquo. { **ACÇÃO.** { elevador (para cima).
abductor (para fora).
inclinador para fora.

OLHO.. { para baixo.
para dentro.
inclinado para dentro.

IMAGEM { para cima (diplopia vertical).
para fora (diplopia homonima).
inclinada para fora.



POR MOTIVOS, PROVAVELMENTE DA TYPOGRAFIA
O QUADRO DE POULARD NÃO ESTÁ CERTO, TEN-
:-:-:-: DO SIDO POR MIM CORRIGIDO :-:-:-:

MAPA DE POULARD

<p>ACÇÃO: abductor para o globo para dentro. Olho: para fora. Imagem: para dentro (diplopia cruzada).</p>	Recto interno
<p>ACÇÃO: abductor para o globo para fora. Olho: para dentro. Imagem: para fora (diplopia homônima).</p>	Recto externo
<p>ACÇÃO: elevador (para cima), abductor (para dentro), inclinator para dentro. para baixo, para fora. para fora para fora.</p>	Recto superior
<p>IMAGEM: para cima (diplopia vertical), para dentro (diplopia cruzada), inclinação para dentro.</p>	
<p>ACÇÃO: abductor (para baixo), abductor (para dentro), inclinação para fora.</p>	
<p>OLHO: para cima, para fora, inclinação para dentro.</p>	Recto inferior
<p>IMAGEM: para baixo (diplopia vertical), para dentro (diplopia cruzada), inclinação para fora.</p>	
<p>ACÇÃO: abductor (para baixo), abductor (para fora), inclinator para dentro.</p>	
<p>OLHO: para cima, para dentro, inclinação para fora.</p>	Grande obliquo
<p>IMAGEM: para baixo (diplopia vertical), para fora (diplopia homônima), inclinação para dentro.</p>	
<p>ACÇÃO: elevador (para cima), abductor (para fora), inclinator para fora.</p>	
<p>OLHO: para baixo, para dentro, inclinação para dentro.</p>	Pequeno obliquo
<p>IMAGEM: para cima (diplopia vertical), para fora (diplopia homônima), inclinação para fora.</p>	

imagens são verdadeiras com differença porem, que a verdadeira forma se na macula dando portanto uma imagem precisa, enquanto que a falsa imagem tambem luminosa se forma num ponto excêntrico da retina não podendo por isso dar uma imagem precisa.

Trata-se portanto, conforme se pode verificar no quadro, de uma paralyisa do recto superior.

O recto superior com já disse é inervado por um dos ramos do oculomotor comum.

O nucleo do oculomotor comum forma uma pequena massa de um centimetro, situada na substancia cinzenta que forma o pavimento do aqueduto de Silvius por baixo dos tuberculos quadrijemios anteriores.

A sua extremidade posterior corresponde ao intersticio que separa os tuberculos quadrijemeos anteriores dos posteriores.

Embora a anatomia não prove, parece que a cada um dos musculos innervados pelo oculomotor comum corresponde um nucleo mais pequeno.

Portanto a syphiles ou deve ter atacado a parte do nucleo oculomotor comum correspondente ao recto superior ou então qualquer dos ramos nervosos visto as paralyisias serem no geral d'origem nervosa.

As principaes causas da paralyisa são alem da syphiles o reumatismo, doenças cerebraes (tumores etc. etc.) diabetes.

A causa mais frequente é a syphiles devendo sempre ter em vista no caso de paralyzia dos musculos excéntricos do olho.

Ha annos tive no meu consultorio um doente d'Almancil que esteve em Lisboa a tratar-se com um distincto especialista da capital.

A reacção de Wassermann feita em dois laboratorios tinha sido negativa.

Em virtude da analyse ser negativa o especialista da capital excluiu a hypothese de se tratar de syphiles, e começou, sem resultado, a aplicar-lhe choques electricos.

Como não melhorasse em Lisboa veio a Faro e eu fiz um exame geral ao doente e verifiquei que o doente tinha um ganglio duro e indolôr numa das regiões inguinaes.

Este facto acompanhado da circumstancia do doente sofrer violentas dores de cabeça e frequentes inflamações das amygdalas, fez-me suspeitar de que se trata dum syphilitico não obstante o doente afirmar o contrario.

Dei-lhe quatro injeções de 914 (Neosalvarsan) dóze 2.^a, 3.^a, 4.^a e 5.^a tendo-se curado da sua paralyisa.

Levou para casa uma receita de xarope de Gibert.

Se o especialista de Lisboa soubesse de medicina geral, com

os symptomas acima referidos devia desconfiar de que se tratava dum syphilitico.

Por isso disse no meu prefacio e nunca é demais insistir, o *exame geral do doente deve sempre acompanhar o exame local do olho.*

O pae do doente declara nunca ter tido syphiles nem tão pouco os seus paes bem como os de sua mulher.

Não obstante as dores de cabeça, que o doente tem, faz-me pensar na hypothese duma syphiles hereditaria, para contentar os pais receitei-lhe repouso.

Como o doente é hypermetrope de uma dioptria indiquei-lhe oculos com lente de + 1 D para o olho sadio e vidro esmerilado para o doente afim de abolir a visão deste olho.

Passados dez dias voltou á consulta do hospital declarando ter peorado.

Apliquei-lhe injeccões de cyaneto de mercurio com o que tem melhorado sensivelmente tendo desaparecido as dores de cabeça.

No anuario da clinica ophthalmologica de 1927 do hospital de Faro, direi o resultado do tratamento no doente que estou tratando.

66.º — C. G. de Faro com 20 annos de idade apresentou-se a consulta do hospital queixando-se de ver muito pouco á noite (hemeralopia).

Para se estudar este doente tenho de me reportar aos meus conhecimentos d'anatomia e de physiologia.

A retina é uma membrana que se deixa destacar facilmente do epitelio pigmentar a não ser em dois logares, entrada do nervo optico e a fovea centralis, que offerece conexões mais intimas.

Quando se segura na retina com uma pinsa para a separar do olho, o folheto pigmentar fica preso á coroidéa.

Todavia o epitelio pigmentar sobre ponto de vista embriologico e physiologico pertence a retina. (Diagnostico ophthalmoscopico do prof. Adam, de Berlin, pag. 120).

Para distinguir diversas camadas da retina, designam-se sob o nome de camadas internas e camadas externas.

As camadas externas são ainda chamadas camadas sensorias (camadas de celulas visuaes) enquanto que internas camadas cerebraes.

Esta divisão não é sómente anatomica, tem uma grande importancia sob ponto de vista do diagnostico e clinico.

Os órgãos proprios da visão são situados nas camadas externas.

D'esta disposição especial resulta como consequencia a ne-

cessidade de serem transparentes as camadas internas e a ausencia de vasos na região macular, região onde a visão tem de ser nitida.

Alem das disposições acima referidas temos que as duas camadas externa e interna são alimentadas por territorios vasculares diferentes.

As camadas internas pela arteria central da retina, emquanto que as externas, totalmente desprovidas de vasos, são nutridas por diffusão pelos vasos da coroidêa.

A coroidêa é assim chamada por se compôr essencialmente de vasos que servem para nutrir a macula e as camadas externas da retina.

O seu territorio vascular é alimentado pelos vasos ciliares. O pigmento da coroidêa ocupa os intervalos deixados pelos vasos coroidêanos.

Resulta d'esta disposição que todas as alterações pathologicas da camada do epitelio pigmentar da retina influem na coroidêa e reciprocamente.

Pelas razões acima expostas toda a alteração pigmentar da retina deve ter a sua origem não só no epitelio pigmentar da retina como nos pigmentos da coroidêa.

A doente que estou descrevendo apresenta 1 sobre 6 de agudez visual e soffre da sua doença desde tenra idade.

Não foi feito o exame do campo visual por estar o meu perimetro inutilizado conforme já disse quando se tratou da atrophia do nervo optico.

A skiascopia nota-se uma miopia de 5 dioptrias que lentes de—5 D. não modificam a agudez visual do doente.

Ao exame ophthalmoscopico nota-se palidez da papila, vasos adelgaçados desaparecendo os superiores logo depois de sahir da papila ausencia de vasos a periphèria da retina e a presença n'esta região de placas pigmentares anastomosando-se, como pequenos cropusculos osseos.

A coroidèa parece estar normal porem como já disse dada a intima ligação do epitelio pigmentar da retina com a coroidèa, esta deve estar alterada, devendo portanto tratar-se duma coreo-retinite pigmentar impropriamente chamada nos livros retinite pigmentar.

Quanto a eteologia parece-me tratar-se da syphiles hereditaria.

Ha annos consegui curar uma doente do sr. Dr. Ilidio Prazeres de Portimão com uma coreo-retinite pigmentar com os symptomas acima referidos por meio de injeccões de cyaneto de mercurio.

No que diz respeito ao tratamento já lhe foi aplicado o mercurio sem resultado, bem como iodeto de potassio.

A doente já esteve no Instituto d'ophtalmologia de Lisboa, onde lhe empregaram todos os tratamentos sem que tenha obtido melhoras.

Actualmente está um pouco peor e seria por isso oportuno experimentar as injeccões de strichinina, correntes electricas, etc., etc.

Porem estes tratamentos não me tem dado resultado sendo esta tambem a opinião do prof. La Grange de Bordeus. (Precis d'ophtalmologia pag. 182—3.^a edição.)

67.^o—Manuel Catharino, morador no Largo de S. Francisco, 18—Faro:

Apresentou-se na consulta do hospital no dia 2 de Dezembro com echimoses e edema das palpebrar em consequencia dum traumatismo.

Como estava seguro foi convidado a ir ao consultorio.

68.^o—Anna da Silva Leotte, moradora na Travessa do Carmo, 8—Faro.

Apresentou-se na consulta do hospital no dia 2 de Dezembro com um corpo extranho na cornea do olho direito.

Foi extraido o corpo extranho curando-se por completo.

69.^o—Arthur dos Santos, de Villa Real de Santo Antonio, apresentou-se na consulta do hospital no dia 5 de Dezembro em consequencia dum tiro de espingarda que lhe atingiu os dois olhos.

A espingarda estava carregada com grãos de chumbo.

O doente apresenta numerosas echimoses e edema nas palpebras dos dois olhos.

Quando se afastam as palpebras o doente sente violentas dores; nas conjuntivas bulbares notam-se hemorragias extensas, as camaras anteriores com sangue, não atingindo a pupila no olho direito e sómente uma parte do olho esquerdo por a pupila estar dilatada, e dois orificios na sclerotica do olho esquerdo provando a passagem de grãos de chumbo.

No olho direito, ao exame ophtalmoscopico directo e invertido, nota-se que o fundo do olho está normal, emquanto que no olho esquerdo só é possivel na sua parte superior por onde se observa hemorragia do humor vitreo.

Como tratamento geral foi-lhe dado uma injeccão hypodermica de sete centimetros cubicos de leite esterilizado afim de evitar infecções e uma formula de chloreto de calcio por causa da hemorragia.

Como tratamento local foi applicado no primeiro dia eserina formula n.^o 13 afim de evitar a continuacão da hemorragia da ired e pensos frios durante uma hora.

Tapei-lhe os dois olhos. Nos dias imediatos pensos frios de uma hora duas vezes por dia conservando o olho tapado.

No fim de alguns dias, foi destapado o olho direito. No dia 16 foi para Vila Real de Santo Antonio perfeitamente bem do olho direito V. 1 sobre 3.

No olho esquerdo nota-se que a pupila conserva-se dilatada e ao exame ophtalmoscopico, hemorragia menos abundante no humor vitreo.

Foi-lhe receitado uma formula de soluçao de iodeto de potassio para tomar, afim de facilitar a reabsorçao da hemorragia.

No annario de 1927 direi o resultado do tratamento.

70.º—Maria Justina, moradora na Rua da Misericordia n.º 7—Faro.

A doente apresentou-se no hospital no dia 6 de Dezembro com os symptomas da doente n.º 48.

Trata-se portanto duma conjuntivite phlicticular.

Como tratamento local receitei-lhe cocaina (formula n.º 5) para anestesiar a cornea e cinco minutos depois calomelanos (formula n.º 31).

Esta doenca é de natureza scrofulosa tendo por isso receitado Emulsao de Scott como tratamento.

A doente curou-se no fim de quatro dias.

71.º—Vieira Bento, morador na Rua de S. Pedro, 3—Faro.

Apresentou-se na consulta do hospital no dia 13 de Dezembro, queixando-se dos olhos.

O doente apresenta folliculos arredondados um pouco mais grossos do que a cabeça dum alfinete paralelamente dispostos nos fundos do sacco inferior.

A conjuntiva do tarso superior é lisa notando-se rarissimos folliculos nos dois cantos.

Segundo Fuchs, o exame microscopico ensina que os folliculos bem como as granulações tracomatosas são constituídas pelo tecido adenoide (Manual d'ophtalmologia pag. 65).

Contudo, não obstante a identidade do tecido a conjuntivite follicular distingue-se da conjuntivite granulosa pela sua principal localisaçao na palpebra inferior sucedendo o contrario no tracoma.

Pelas razoes acima expostas diagnostiquei conjuntivite follicular.

Como tratamento local, receitei-lhe sulfato de zinco (formula n.º 16).

Esta doenca observa-se principalmente nas pessoas scrofulosas tendo por isso como tratamento geral, receitado ao doente o oleo de figado de bacalhau.

Cura solar nos tracomatosos

(Tratamento do Sr. Dr. Fortunato Pitta)

Este interessante trabalho do distinto medico Fortunato Pitta, da Ilha da Madeira (Portugal) foi publicado na Revista de Medicina de Lisboa «A Medicina contemporanea» de 21 de Janeiro de 1923 e que constava do seguinte:

«Em 1919 atendi a uma creança do sexo masculino portadora duma forma muito grave ophtalmia egipcia, cujos symptomas se agravaram progressivamente, apesar de estar fazendo o tratamento aconselhado pelos especialistas.

A instancia do pae, que insistia comigo para dar ao filho um remedio que pudesse pelo menos atenuar o mal, lembrei-me de cauterisar os tracomas com neve carbonica conseguindo assim algumas melhoras.

Depois de duas outras applicações deste medicamento, pensei em aplicar a heliotherapia, pensando que o agente morbido, fosse elle qual fosse, se abrigava na conjuntiva da palpebra superior, para evitar a luz».

Para isso voltei a palpebra superior, protegi o globo ocular com a palpebra inferior, e tomando uma lente convergente passei varias vezes o foco desta sobre os tracomas. O primeiro effeito que observei foi a mudança da cor da conjuntiva, que passou de rubra a uma cor de castanho havendo ao mesmo tempo uma grande secreção de exudato sero purulento. No dia seguinte, quando o doentinho chegava ao meu consultorio dizia-me: «senhor doutor, já estou melhor porque acordei sem as palpebras pegadas, com os olhos menos vermelhos e suportando melhor a luz.

Seguiram-se as applicações quando havia bom sol e a creança curou-se rapidamente sem recidiva; hoje cinco anos depois, existem nos logares dos tracomas, cicatrizes brancas, lisas e planas destacando-se por uma forma flagrante no fundo vermelho da conjuntiva.

Depois deste caso, o numero de curas conta-se pelo numero de tracomatosos que tenho tratado, que já é bastante conside-

ravel. Nunca tive caso cuja cura levasse além de tres semanas mas é claro que o tempo é variavel porque depende do numero de dias em que ha bom sol.

O sol applica-se de manhã, podendo ser todos os dias ou não conforme as circunstancias, sendo o tempo de exposição de um a dois minutos pouco mais ou menos.

Júlgoo desnecessario insistir nas vantagens deste tratamento sob todos os pontos de vista, inclusivé o economico.

Trata-se duma doença bastante espalhada em determinadas regiões, atacando grande numero de pessoas, congestionando as consultas da especialidade e os serviços hospitalares, de mais, a natureza especial da afecção obriga tantas vezes ao isolamento dos doentes, o que mais dificulta e encarece o tratamento.

É natural que qualquer das côres do espectro solar exerça uma acção mais eficaz que a luz integra e que só pode ser apurada nós serviços clinicos devidamente apetrechados; todavia a luz branca é a que permite mais larga utilisacão por ser a que se encontra por toda a parte, onde o sol... não faz greve».

Depois de ter lido este artigo como não desejasse fazer experiencias em Faro, o que seria mais que suficiente para no caso de insuccesso desacreditar um ophtalmologista, quiz saber a opinião do prof. Gama Pinto, mestre dos ophtalmologistas portugueses.

A sua opinião foi contraria á applicação do sol na conjuntiva do tarso superior.

Efectivamente o tratamento do sr. Dr. Pitta não é isento de inconvenientes, por causa dos accidentes photo traumaticos e do perigo que ha de provocar lesões da cornea desde que o globo ocular por qualquer desenido não esteja bem protegido.

No congresso d'ophtalmogia de Sevilha, dos ophtalmologistas hespanhoes e sul-americanos, tive occasião de falar com o notavel professor da faculdade de medicina de Madrid o sr. Dr. Marques, sobre a cura solar no tratamento do tracoma, sendo o illustre cathedratico da opinião do prof. Gama Pinto.

Porem «A Medicina Coutemporanea» de 3 de Fevereiro de 1924 trazia o seguinte artigo,

«A proposito do artigo que publicamos no n.º 3 do anno passado sobre a applicação da luz solar no tratamento do tracoma pelo sr. Dr. Fortunatò Pitta (Madeira) devemos arquivar a nota abaixo transcrita que encontramos no Brazil Medico (24 de Novembro).

Convem acentuar que e nossò colega Pitta começou a applicar o tratamento em 1919.

No «Amer. Journ. of ophtam» vol. 6 fs. 279 J. W. Wrigh preconisa a solarisacão como meio eficaz contra o tracoma. «As

ulcerações curam-se após algumas sessões de irradiação, os granulolos desaparecem sob a reacção moderada e sem deixarem cicatrizes. As irradiações são applicadas por meio d'uma lente de 10 a 12 dioptrias, fazendo incidir os raios solares sobre a conjuntiva e mesmo sobre a cornea durante alguns segundos, após anestesia «(Kln hionatsblf Augen juli Aug» 1923, pag. 260).

De facto os effeitos assignalados pelo auctor já tinham sido verificados em alguns casos do Ambulatorio Rivadavia e da Policlínica das Crianças onde se encontram ácerca d'uma dezena de tracomatosis em tratamento.

O interno Joaquim Barbara está colhendo a este respeito observações interessantes que constituirão a base da sua these de doutoramento. Os casos que se apresentam no periodo propriamente granuloso ou recente, com secreção experimentam modificações mais rapidas. Posso citar entre outros um menino frequentador do Ambulatorio, que a pós uma unica applicação em ambos os olhos apezar de ser um caso antigo apresentou uma sensivel melhora com diminuição notavel da secreção sem outro tratamento na occasião. Este effeito, porem, não se observa com regularidade, de modo que, no final, o novo methodo de tratamento não parece offerecer grandes vantagens sobre os outros. Mas o não ser muito doloroso já lhe dá certa sympathia. O autor americano diz que na falta do sol a luz electrica pode ser empregada com successo.

O processo já era conhecido aqui antes da leitura da noticia acima e, redigida esta nota deixo ao meu estudioso futuro collega o desenvolvimento do assumpto».

Em virtude de tão autorisadas opiniões eu comecei a experimentar o tratamento do sr. dr. Pitta em Faro, e em Monte Gordo (interessante praia do Algarve) afim de aproveitar a reflexão dos raios chimicos da luz solar a superficie do mar e a absorção dos raios colorificos pela agua.

No tratamento das doenças geraes pela heliotherapia aproveita-se tanto quanto possivel os raios chimicos.

Assim nos tuberculosos cirurgicos aconselha-se ao doente fazer o tratamento n'uma praia do mar pelos motivos acima referidos ou nas grandes altitudes onde o vapor d'agua d'atmosfera, que absorve os raios chimicos, tenha sido precipitado em virtude da temperatura permanente abaixo de 0.

Porem o tratamento que eu fazia não era o precisamente indicado pelo sr. dr. Pitta e os doentes não obtiveram grandes melhoras conforme escrevi nos jornaes hespanhoes.

O tratamento pareceu-me não ser nem melhor nem peor do que qualquer outro.

Veio o sr. dr. Pitta para Lisboa e concedeu uma entrevista

nos primeiros mezes do corrente anno ao jornal de grande circulação em Portugal, *O Seculo*, declarando ter curado um grande numero de tracomatosos.

Para reforçar a sua opinião apresentava o sr. dr. Pitta o testemunho do distincto ophthalmologista de Lisboa o sr. Mario Moutinho.

Escrevi uma carta ao sr. Fortunato Pitta que me respondeu immediatamente e por ella verifiquei que o seu tratamento era muito differente d'aquelle que eu fazia nos meus doentes.

O tempo de exposição ao sol era menor e a lente não se deslocava constantemente d'um a outro extremo da conjuntiva do tarso superior afim de evitar grandes escaras.

Depois da carta do sr. dr. Pitta, tratei dezenas de doentes conforme a sua indicação.

O resultado foi o seguinte: 2 curaram-se, um dos doentes curados está descripto n'este opusculo sob o n.º 21 e o outro agradeceu-me publicamente, o brilhante resultado do tratamento, no conceituado bi-semanario de Faro *O Correio do Sul*.

Dois peoraram e alguns melhoraram conforme se verificou nos doentes tratados no hospital de Faro, uma parte dos quaes vem descriptos n'este opusculo, e que não conseguiram melhoras com outros tratamentos.

Pelas razões acima expostas parece-me que o tratamento do sr. dr. Pitta é melhor do que qualquer outro.

Quando o doente tem tendencia para melhorar pela cura solar abre os olhos logo depois do tratamento sentindo um grande alivio.

Não obstante empregar uma lente de + 12 D. que obsorve os raios chimicos (o vidro obsorve os raios chimicos) parece-me que a lente deixa passar alguns raios violetas e ultra-violetas (raios chimicos).

O tratamento dá melhor resultado de manhã antes do meio dia quando ha abundancia de raios chimicos, do que a tarde o que prova que a lente deixa atravessar uma parte dos raios chimicos.

Por motivos financeiros não pude experimentar este anno o tratamento do sr. dr. Pitta n'uma praia do mar.

Como se comprehende que o sr. dr. Pitta tenha curado todos os tracomatosos e o autor d'este opusculo sómente dois.

Será devido a menos virulencia do microbio nos tracomatosos da Ilha da Madeira? Parece-me que não.

Os tracomatosos do Algarve não obtem resultados com os raios solares de Lisboa, melhorando em Faro.

A explicação deve estar na qualidade de luz solar que cura

mais facilmente os tracomatosos na Ilha da Madeira do que no continente portuguez.

Este capitulo foi solicitado pelos medicos romenos e polacos durante a minha estada em Paris.

Mandei-lhe alguns jornaes hespanhoes onde tratei do assumpto.

Hoje porem modifiquei a minha opiniao e que consta d'este capitulo.

Seria talvez mais util para os meus collegas estrangeiros escrever este modesto opusculo em francez, porem a exiguidade do tempo, pouco inferior a um mez, sem abandonar a minha trabalhos clinica, não me permite escrever n'uma lingua estrangeira.

O relatorio dos doentes d'olhos que forem tratados no hospital de Faro em 1927 serão, se conseguir que alguem me traduza, escriptos em francez, n'este opusculo eu direi as minhas novas impressões sobre o tratamento do sr. dr. Pitta.



FORMULARIO DA CLINICA OPHTALMOLOGICA DO HOSPITAL DE FARO

Soluções para deitar em gotas

Formula n.º 1

Iodeto de sodio—meio gr.—0,5 gr.
Agua distilada—dez » —10 »

Para deitar duas gotas por dia de manhã e á noite nas cataractas insipientes.

Formula n.º 2

Argyrol meio gr.—0,5 gr.
Agua distilada dez » —10 »

N'um conta gotas amarelo.

Deitar uma gota por dia quando haja secreção purulenta.

Formula n.º 3

Argyrol um gr.—1 gr.
Agua distilada dez » —10 »

N'um conta gotas amarelo.

Esta solução é empregada uma vez por dia quando haja abundante secreção purulenta.

Como o argyrol é muito irritante, deve-se aplicar, uma hora depois de se ter usado tanto a formula n.º 2 como a n.º 3, a cocaina, formula n.º 4.

Formula n.º 4

Chloreto de cocaina um dg.—0,1 gr.
Agua distilada dez gr.—10 »

Esta formula tem a vantagem de não dilatar a pupila a não ser em pessoas muito predispostas.

Formula n.º 5

Chloreto de cocaina dois dg.—0,2 gr.
Agua distilada dez gr.—10 »

Emprega-se quando se queira obter ligeira anestesia local para extrair corpos estranhos do globo ocular; nas hyperesthesias da retina duas vezes por dia, de manhã e á noite; á noite nos olhos dos tracomatosos e noutras conjuntivites, afim dos doentes poderem dormir melhor sem sentirem aquela sensação de um corpo estranho dentro dos olhos.

Formula n.º 6

Chloreto de cocaina cinco dg.—0,5 gr.
Agua distilada dez gr.—10 »

Esterilise e mande.

Empregada na cirurgia ocular

Formula n.º 7

Dionina dois dg.—0,2 gr.
Agua destilada dez gr.—10 »

Empregada como analgesico.

Formula n.º 8

Dionina quatro dg.—0,4 gr.
Agua distilada dez gr.—10 »

Por causa da sensação de queimadura que o doente sente. A nestesia-se o olho, previamente com a formula n.º 5.

Emprega-se nas irites e irido-cyclites extremamente dolorosas ou graves.

Tem a triplíce vantagem de diminuir a dôr, reabsorver os exudatos e normalisar a tensão ocular quando esteja aumentada.

Formula n.º 9

Euphtalina seis dg.—0,6 gr.
Agua distilada dez gr.—10 »

Aplica-se para dilatar a pupila com o fim de fazer o exame ophtalmoscopico com maior rigor.

Formula n.º 10

Sulfato neutro de atropina um dg.—0,1 gr.
Agua distilada dez gr.—10 »

Empregado nas ulceras da cornea, nas irites, afim de evitar as adherencias da íres ao cristalino, nos spasmos d'acomodações, e no tratamento optico do strabismo.

Está contra-indicado quando a tenção ocular esteja aumentada, bem como nos velhos.

O uso prolongado deste colirio determina, ás vezes, inflamação da conjuntiva.

Formula n.º 11

Sulfato neutro de atropina cinco cg.—0,05 gr.

Choreto de cocaína dois dg.—0,2 »

Agua distilada dez gr.—10 »

Emprega-se nas ulceras da cornea, irites, nos spasmos d'acomodação etc., etc., dos doentes velhos.

Formula n.º 12

Chloreto de pylocarpina dois dg.—0,2 gr.
Agua distilada dez gr.—10 »

Empregada esta solução, nos glaucomas chronicos, nas ulceras periphericas da cornea com tendencia para perfuração, nos prolapsos da íres a periphéria da cornea bem

como nos casos em que está contra-indicada a eserina.

Formula n.º 13

Salicylato de eserina um dg.—0,1 gr.

Agua distilada dez »—10 »

Mande num conta gotas verde.

Emprega-se duas vezes por dia nos glaucomas agudos.

O uso prolongado da eserina inflama, ás vezes, a conjuntiva.

Contra-indicada nos cardiacos e nas mulheres grávidas.

Formula n.º 14

Adrenalina milésimal um gr.—1 gr.

Agua distilada dez »—10 »

Mandem num conta gotas amarelo

Este medicamento anemia a conjuntiva sem exercer acção sensível sobre a sclerotica e tecido episcleral.

Emprega-se para estabelecer o diagnostico differencial entre a conjuntivite, sclerite, e ainda todas as vezes que desejarmos tornar a conjuntiva anemica.

Formula n.º 15

Sulfato de cobre um dg.—0,1 gr.

Chloreto de cocaína cinco cg.—0,05 gr.

Agua distilada } 10 »

Glicerina } cinco gr.—5 gr.

Empregado nas conjuntivites granulosas com a forma chronica.

Formula n.º 16

Sulfato de zinco um dg.—0,1 gr.

Agua distilada dez gr.—10 »

Empregada no tratamento das conjuntivites em geral, e em especial nas diplobacilares.

As formulas 15 e 16 estão contra-indicadas nas lesões da cornea.

Formula n.º 17

Nitrato de prata cinco cg.—0,05 gr.

Agua distilada dez gr.—10 »

Num conta gotas amarelo.

Usa-se nos recém-nascidos como preventivo contra as conjuntivites blenorragicas e nos adultos nas conjuntivites em geral, desde que não sejam acompanhadas de lesões da cornea.

Formula n.º 18

Collargol quatro dg.—0,4 gr.
Agua distilada dez gr.—10 »
Num conta gotas amarelo.

Soluções para lavagens ou aplicações locais

Formula n.º 19

Nitrato de prata um gr.—1 gr.
Agua distilada cem »—100 »
Num frasco amarelo.

Para cauterisar as conjuntivites dos tarsos previamente ectropinizadas.

Indicada nas conjuntivites granulosas no periodo agudo, bem como nas conjuntivites catharrais agudas ou cronicas.

Formula n.º 20

Nitrato de prata dois gr.—2 gr.
Agua distilada cem »—100 »
Num frasco amarelo.

Aplica-se com a palpebra previamente ectropinizada, na conjuntiva do tarso.

Indicada nas conjuntivites granulosas agudas ou graves.

Havendo qualquer lesão na cornea, a applicação do nitrato de prata (formulas 19 e 20) na conjuntiva palpebral, deve ser seguida duma lavagem com solução de chloreto de sodio (formula n.º 23) afim de evitar o contacto do nitrato de prata com a cornea.

Nota—O tratamento dos sais de prata, não deve ser muito prolongado afim de evitar a argyrose.

Formula n.º 21

Nitrato acido de mercurio quatro dg.—0,4 gr.

Deite o collargol e a agua num conta gotas, agite durante um quarto d'hora.

Passados tres dias pode-se empregar nos pannus cronicos da cornea, uma das complicações da conjuntivite granulosa.

Como o collargol é irritante, uma hora depois de se ter applicado, deve-se empregar a cocaina (formula n.º 4).

Agua distilada cem gr.—100 gr.

Aplica-se nas conjuntivites granulosas cauterisando as conjuntivas palpebraes como o nitrato de prata.

Formula n.º 22

Bichloreto de mercurio vinte e cinco eg.—0,25 gr.
Agua distilada cem gr.—100 »

Indicada nas conjuntivites granulosas, cauterisando as conjuntivas dos tarsos como as formulas que precedem.

As formulas n.ºs 15, 16, 17, 19, 20, 21 e 22 devem ser applicadas pelo menos quatro horas antes dos doentes se deitarem, afim de dar tempo a que as escaras e os medicamentos se eliminem.

Formula n.º 23

Chloreto de sodio vinte gr.—20 gr.
Agua distilada mil »—1000 »

Usa-se para lavar os olhos depois da applicação do nitrato de prata e outros topicos, e como tonico ocular etc., etc.

Formula n.º 24

Acido borico quinze gr.—15 gr.
Agua distilada quinientos »—500 »

Aplica-se como antiseptico, para lavagens oculares.

Formula n.º 25

Permanganato de potássio um gr.—1 gr.
Água distilada cinco mil gr.—5000 gr.
Emprega-se para lavagens oculares frequentes, nas conjuntivites blenorragicas.

Formula n.º 26

Acido píerico um gr.—1 gr.
Água distilada duzentos »—200 »
Para lavar os bordos das palpebras nas blepharites rebeldes.

Formula n.º 27

Grãos de Jequirity tres gr.—3 gr.
Água distilada cem »—100 »
Macerar durante quarenta e oito horas. Passado este tempo filtra-se.
Aplica-se localmente, na conjuntiva do tarsa superior, sendo necessario fustiga-la.
Tem applicação nos pannus antigos dos tracomatosos.

Formula n.º 31

Calomelanos pelo vapor cinco gr.—5 gr.
Mande em frasco com a boca larga.

Usa-se nas conjuntivites ou keratites phlictenulares, tendo sido o olho previamente anestesiado com a formula n.º 5.

Formula n.º 33

Oxido amarelo de mercurio dois dg.—0,2 gr.
Petrolina branca dez gr.—10 »
Aplica-se nas ulceras da cornea, no periodo de regeneração, nas man-

Formula n.º 28

Optochina quatro dg.—0,4 gr.
Água distilada dez »—10 »

Deitar duas ou tres gotas num bocadinho de algodão e applicar na região ulcerada da cornea, onde se deve conservar algum tempo.

Usa-se como cicatrizante e desinfectante nas ulceras infecciosas da cornea.

Formula n.º 29

Acido lactico seis gr.—6 gr.
Água distilada vinte e quatro gr.—24 gr.

Emprega-se para cauterisar as ulceras de natureza herpeticas.

Formula n.º 30

Acido cromoico meio gr.—0,5 gr.
Água distilada trinta »—30 »
Esterilise.

Usa-se para desinfectar o sacco lacrimal obstruido por uma inflamação e que não tenha perdido a sua elasticidade.

O calibre do sacco tem de ser previamente augmentado com uma injecção da formula n.º 43.

Pós

Contra-indicado, tomar os preparados de iodo.

Formula n.º 32

Xeroformio finamente pulverisado (Heyden) cinco gr.—5 gr.

Este pó é empregado nas creanças, no tratamento de pannus e ulceras escrófulosas da cornea e em especial nas keratites facieculares.

Pomadas

chias da cornea e nas keratites ou conjuntivites phlictenulares, desde que a photophobia não seja intensa.

Formula n.º 34

Sulfato neutro de atropina um dg.—0,1 gr.

Petrolina branca dez gr.—10 gr.
Lancelot dez gr.—10 gr.
Esta pomada é empregada quando as soluções de atropina sejam insuficientes para dilatar a pupila.

Formula n.º 35

Aristol vinte e cinco cg.—0,25 gr.
Petrolina branca dez gr.—10 gr.
Lancelot dez gr.—10 gr.
Usa-se nas keratites e conjuntivites phlictenulares rebeldes.

Formula n. 36

Iodoformio dois dg.—0,2 gr.
Petrolina branca dez gr.—10 gr.
Lancelot dez gr.—10 gr.
Usa-se nas úlceras da córnea.

Formula n.º 37

Chloreto de caina quinze cg.—0,15 gr.

Injecções sub-conjuntivae ou hypodermicas

Formula n.º 40

Cyaneto de mercúrio um cg.—0,01 gr.
Chloreto de sodio um gr.— 1 »
Agua distilada cincoenta gr.— 50 gr.
Esterilise.
Injectar no fundo do sacco superior meio ou um quarto de centimetro cubico, conforme a gravidade, nas úlceras infecciosas da córnea.

Formula n.º 41

Chloreto de caina cincoenta cg.—0,50 gr.
Cyaneto de mercúrio cinco cg.—0,05 gr.
Chloreto de sodio dois gr.— 2 »
Agua distilada cincoenta gr.— 50 gr.
Esterilise.
Injectar meio ou um centimetro

Acetato neutro de chumbo cinco cg.—0,05 gr.
Petrolina branca quinze gr.— 15 gr.
Lancelot quinze gr.— 15 gr.
Use-se nas blepharites.

Formula n.º 38

Ichthylol meio gr.— 0,5 gr.
Oxido de zinco um gr.— 1 »
Vaselina tres » — 3 »
Lanolina sete » — 7 »
Esta pomada é empregada com resultado nas blepharites.
Usa-se com frequencia no hospital de Quinze-Vingts de Paris.

Formula n.º 39

Acetato de alumínio meio gr.—0,5 gr.
Petrolina branca dez gr.—10 »
Lancelot dez gr.—10 »
Aplica-se quando haja abundante secreção purulenta, principalmente depois de ter empregado o argyról formula n.º 2.

cubico, profundamente, tanto quanto possível, por traz do globo ocular, nos descolamentos de retina de natureza syphilitica.

Formula n.º 42

Chloreto de sodio dois dg.—0,2 gr.
Agua distilada dez gr.— 10 »
Esterilise.
Esta solução é empregada em injecções sub-conjuntivae, de um centimetro cubico, no fundo do sacco superior ou inferior nas dores cyclicas, de dois em dois dias.

Formula n.º 43

Chloreto de caina dois dg.—0,2 gr.
Adrenalina millesimal quarenta gotas—40 gotas
Agua distilada dez gr.—10 gr.
Esterilise.

Usa-se em injeções hypodermicas, como anestésico, para extrair o saco lacrimal inflamado, e bem como para introduzir no saco lacrimal, afim de augmentar o seu calibre, quando esteja diminuido em virtude duma inflamação.

Formula n.º 44

Novocaina quatro dg.—0,4 gr.
Adrenalina milésimal quarenta gotas—40 gotas
Agua destilada dez gr.—10 gr.
Esterilise.

Esta solução é empregada para extrair o saco lacrimal quando não esteja inflamado, na cirurgia das palpebras, strabismo, autoplastia, etc., etc.

Formula n.º 45

Novocaina quatro dg.—0,4 gr.
Adrenalina milésimal viute gotas—20 gotas
Agua destilada dez gr.—10 gr.
Esterilise.
Aplica-se na anestesia retro-bulbar.

Lápis

Formula n.º 46

Sulfato de cobre—um lapis.

Usa-se nos tracomas chronicos para cauterisar as conjuntivas do tarso.

Depois da applicação, é conveniente lavar o olho com uma solução de cloreto de sodio formula n.º 23.

Contra-indicado nas ulceras da cornea.



Formula n.º 40

Cyaneto de merc.
Agua destilada dez gr.—10 gr.
Esterilise.

Formula n.º 41

Cyaneto de merc.
Agua destilada dez gr.—10 gr.
Esterilise.



CLINICA OPHTALMOLOGICA DEL HOSPITAL DE FARO

CONSULTAS EXTERNAS

Los hespañoles pobres que tengan donde puedan estar en Faro, pueden frecuentar esta consulta apresentando un atestado de pobreza pasado por el Alcalde de la poblacion donde reside.

HOSPITALISACION

Los hespañoles pobres que no tengan donde permanecer en Faro pueden ser hospitalizados mediante el pago de (cinco pesetas) para la comida desde que apresenten un atestado de pobreza pasado por el Alcalde de la poblacion donde reside.

Quando los enfermos pobres tengan que sujetarse a operaciones tienen que pagar mas el importe de los remedios.

QUARTOS PARTICULARES

Los hespañoles que nó son pobres pueden instalarse en los quartos particulares del hospital, o en el hogar. Mobilados y con un servicio de enfermagen moderado.

DR. MANUEL VALADARES

DIRECTOR DE LOS SERVICIOS OTO-RINO LARINGOLOGIA DEL
HOSPITAL DE S. JOSÉ DE LISBOA

Este notable especialista por obsequio especial deve venir a Faro de dos en dos meses.

Los hespañoles que deseen aprovechar la consulta d'este abalizado especialista de Lisboa podran haserlo, para loque seran prevenidos por los periodicos hespañoles.



CENTRO CIENCIA VVA
UNIVERSIDADE COIMBRA



1329687797

